This is a digital copy of a book that was preserved for generations on library shelves before it was carefully scanned by Google as part of a project to make the world's books discoverable online.

It has survived long enough for the copyright to expire and the book to enter the public domain. A public domain book is one that was never subject to copyright or whose legal copyright term has expired. Whether a book is in the public domain may vary country to country. Public domain books are our gateways to the past, representing a wealth of history, culture and knowledge that's often difficult to discover.

Marks, notations and other marginalia present in the original volume will appear in this file - a reminder of this book's long journey from the publisher to a library and finally to you.

Usage guidelines

Google is proud to partner with libraries to digitize public domain materials and make them widely accessible. Public domain books belong to the public and we are merely their custodians. Nevertheless, this work is expensive, so in order to keep providing this resource, we have taken steps to prevent abuse by commercial parties, including placing technical restrictions on automated querying.

We also ask that you:

+ *Make non-commercial use of the files* We designed Google Book Search for use by individuals, and we request that you use these files for personal, non-commercial purposes.
+ *Refrain from automated querying* Do not send automated queries of any sort to Google's system: If you are conducting research on machine translation, optical character recognition or other areas where access to a large amount of text is helpful, please contact us. We encourage the use of public domain materials for these purposes and may be able to help.
+ *Maintain attribution* The Google "watermark" you see on each file is essential for informing people about this project and helping them find additional materials through Google Book Search. Please do not remove it.
+ *Keep it legal* Whatever your use, remember that you are responsible for ensuring that what you are doing is legal. Do not assume that just because we believe a book is in the public domain for users in the United States, that the work is also in the public domain for users in other countries. Whether a book is still in copyright varies from country to country, and we can't offer guidance on whether any specific use of any specific book is allowed. Please do not assume that a book's appearance in Google Book Search means it can be used in any manner anywhere in the world. Copyright infringement liability can be quite severe.

About Google Book Search

Google's mission is to organize the world's information and to make it universally accessible and useful. Google Book Search helps readers discover the world's books while helping authors and publishers reach new audiences. You can search through the full text of this book on the web at `http://books.google.com/`

A propos de ce livre

Ceci est une copie numérique d'un ouvrage conservé depuis des générations dans les rayonnages d'une bibliothèque avant d'être numérisé avec précaution par Google dans le cadre d'un projet visant à permettre aux internautes de découvrir l'ensemble du patrimoine littéraire mondial en ligne.

Ce livre étant relativement ancien, il n'est plus protégé par la loi sur les droits d'auteur et appartient à présent au domaine public. L'expression "appartenir au domaine public" signifie que le livre en question n'a jamais été soumis aux droits d'auteur ou que ses droits légaux sont arrivés à expiration. Les conditions requises pour qu'un livre tombe dans le domaine public peuvent varier d'un pays à l'autre. Les livres libres de droit sont autant de liens avec le passé. Ils sont les témoins de la richesse de notre histoire, de notre patrimoine culturel et de la connaissance humaine et sont trop souvent difficilement accessibles au public.

Les notes de bas de page et autres annotations en marge du texte présentes dans le volume original sont reprises dans ce fichier, comme un souvenir du long chemin parcouru par l'ouvrage depuis la maison d'édition en passant par la bibliothèque pour finalement se retrouver entre vos mains.

Consignes d'utilisation

Google est fier de travailler en partenariat avec des bibliothèques à la numérisation des ouvrages appartenant au domaine public et de les rendre ainsi accessibles à tous. Ces livres sont en effet la propriété de tous et de toutes et nous sommes tout simplement les gardiens de ce patrimoine. Il s'agit toutefois d'un projet coûteux. Par conséquent et en vue de poursuivre la diffusion de ces ressources inépuisables, nous avons pris les dispositions nécessaires afin de prévenir les éventuels abus auxquels pourraient se livrer des sites marchands tiers, notamment en instaurant des contraintes techniques relatives aux requêtes automatisées.

Nous vous demandons également de:

+ *Ne pas utiliser les fichiers à des fins commerciales* Nous avons conçu le programme Google Recherche de Livres à l'usage des particuliers. Nous vous demandons donc d'utiliser uniquement ces fichiers à des fins personnelles. Ils ne sauraient en effet être employés dans un quelconque but commercial.

+ *Ne pas procéder à des requêtes automatisées* N'envoyez aucune requête automatisée quelle qu'elle soit au système Google. Si vous effectuez des recherches concernant les logiciels de traduction, la reconnaissance optique de caractères ou tout autre domaine nécessitant de disposer d'importantes quantités de texte, n'hésitez pas à nous contacter. Nous encourageons pour la réalisation de ce type de travaux l'utilisation des ouvrages et documents appartenant au domaine public et serions heureux de vous être utile.

+ *Ne pas supprimer l'attribution* Le filigrane Google contenu dans chaque fichier est indispensable pour informer les internautes de notre projet et leur permettre d'accéder à davantage de documents par l'intermédiaire du Programme Google Recherche de Livres. Ne le supprimez en aucun cas.

+ *Rester dans la légalité* Quelle que soit l'utilisation que vous comptez faire des fichiers, n'oubliez pas qu'il est de votre responsabilité de veiller à respecter la loi. Si un ouvrage appartient au domaine public américain, n'en déduisez pas pour autant qu'il en va de même dans les autres pays. La durée légale des droits d'auteur d'un livre varie d'un pays à l'autre. Nous ne sommes donc pas en mesure de répertorier les ouvrages dont l'utilisation est autorisée et ceux dont elle ne l'est pas. Ne croyez pas que le simple fait d'afficher un livre sur Google Recherche de Livres signifie que celui-ci peut être utilisé de quelque façon que ce soit dans le monde entier. La condamnation à laquelle vous vous exposeriez en cas de violation des droits d'auteur peut être sévère.

À propos du service Google Recherche de Livres

En favorisant la recherche et l'accès à un nombre croissant de livres disponibles dans de nombreuses langues, dont le français, Google souhaite contribuer à promouvoir la diversité culturelle grâce à Google Recherche de Livres. En effet, le Programme Google Recherche de Livres permet aux internautes de découvrir le patrimoine littéraire mondial, tout en aidant les auteurs et les éditeurs à élargir leur public. Vous pouvez effectuer des recherches en ligne dans le texte intégral de cet ouvrage à l'adresse `http://books.google.com`

COUNTWAY LIBRARY
HC 3XXY 3

Digitized by Google

DEPOSITED IN
BOSTON MEDICAL LIBRARY,
BY THE
PUBLIC LIBRARY OF THE
CITY OF BOSTON.

★No. 5800 a 58

J.14.
1906

Digitized by Google

Digitized by Google

Digitized by Google

Digitized by Google

Digitized by Google

456

14e Année. N° 1. Janvier-Février 1901.

NOUVELLE ICONOGRAPHIE
DE LA
SALPÊTRIÈRE

Recd
E.P.L.

Fondée par J. M. CHARCOT

PUBLIÉE SOUS LA DIRECTION DE

F. RAYMOND
PROFESSEUR DE CLINIQUE DES MALADIES DU SYSTÈME NERVEUX

A. JOFFROY
PROFESSEUR DE CLINIQUE DES MALADIES MENTALES

A. FOURNIER
PROFESSEUR DE CLINIQUE DES MALADIES CUTANÉES ET SYPHILITIQUES

PAR

PAUL RICHER
MEMBRE DE L'ACADÉMIE DE MÉDECINE
DIRECTEUR HONR DU LABORATOIRE DE LA CLINIQUE

GILLES DE LA TOURETTE
PROFESSEUR AGRÉGÉ A LA FACULTÉ DE MÉDECINE
MÉDECIN DES HÔPITAUX

ALBERT LONDE
DIRECTEUR DU SERVICE PHOTOGRAPHIQUE

Avec la collaboration de MM.

ACHARD, BOGROFF (Odessa), BOIX, P. BONNIER, BOTTEY, BRISSAUD, CABANNES (Bordeaux), CATHELINEAU, CESTAN, J.-B. CHARCOT, CHIPAULT, DEJERINE, DELPRAT (Amsterdam), DENY, DUFOUR, E. DUPRÉ, DURANTE, DURET, DUTIL (Nice), EMIRZÉ (Smyrne), ESTEVÈS (Buenos-Ayres), ÉTIENNE (Nancy), FEINDEL, FÉRÉ, E. FOURNIER, GASNE, GRASSET (Montpellier), G. GUINON, HALLION, HAUSHALTER (Nancy), HERTOGHE (Anvers), HUET, P. JANET, KATICHEFF (St-Pétersbourg), LADAME (Genève), H. LAMY, LANNELONGUE, LANNOIS (Lyon), LAUFENAUER (Buda-Pesth), LAUNOIS, LE DENTU, M. LEMOS (Porto), L. LÉVI, P. LONDE, LUCO ORREGO (Santiago, Chili), P. MARIE, MARINESCO (Bucharest), DE MASSARY, H. MEUNIER, MICHAILOWSKI (Sofia), MOCZUTKOVSKY (St-Pétersbourg), VON MONAKOW (Zurich), NOGUÈS (Toulouse), PARINAUD, PARMENTIER, PITRES (Bordeaux), RAMADIER, A. RICHE, RÉVILLIOD (Genève), A. ROBIN, ROSSOLIMO (Moscou), SABRAZÈS (Bordeaux), SAINTON, T. D. SAVILL (Londres), SCHAFFER (Buda-Pesth), SÉGLAS, SÉRIEUX, SIKORSKY (Kiew), SPILLMANN (Nancy), SOCA (Montevideo), SOLOVTZOFF (Moscou), SOUQUES, SURMONT, TARGOWLA, THOMAS, TRÉNEL, TUFFIER, WEIL, etc.

Rédaction

Dr HENRY MEIGE
PRÉPARATEUR A LA FACULTÉ DE MÉDECINE

PARIS
MASSON ET Cie, ÉDITEURS
LIBRAIRES DE L'ACADÉMIE DE MÉDECINE
120, Boulevard Saint-Germain (6e)
1901

S'adresser, pour ce qui concerne la Rédaction, à M. le Dr Henry Meige, 10, rue de Seine
Téléphone : N° 249.40

Digitized by Google

LA NOUVELLE ICONOGRAPHIE DE LA SALPÊTRIÈRE

Cette publication, fondée en 1888, par le Professeur J. M. Charcot, et publiée dès son origine, par ses élèves MM. Paul Richer, Gilles de la Tourette et son chef de laboratoire de photographie, M. Albert Londe, paraît aujourd'hui sous la direction de MM. les Professeurs Raymond, Joffroy et A. Fournier, en six fascicules annuels. Elle forme à la fin de chaque année, un volume d'environ *sept cents pages*, avec de nombreux dessins et près de *cent planches hors texte*.

La Nouvelle Iconographie de la Salpêtrière est à la disposition de tous les travailleurs médecins, chirurgiens, artistes ou érudits qui désirent publier des études du ressort de la *Neurologie*, de la *Psychiatrie* et de la *Dermatologie* en rapport avec les affections du système nerveux. Elle est largement ouverte aux recherches littéraires, historiques et artistiques qui traitent des mêmes matières.

La Nouvelle Iconographie de la Salpêtrière n'a cessé de varier et de multiplier les documents figurés qu'elle publie, mettant successivement à profit tous les perfectionnements apportés aux procédés de reproduction de l'image. Sa collection de *photographies cliniques et microscopiques* est peut-être unique en son genre. Elle a, dans le courant de ces dernières années, donné une très large place à la *radiographie* et à la *stéréographie* et reproduit une importante série de dessins et de *tableaux* anciens intéressant la médecine.

La Nouvelle Iconographie de la Salpêtrière tient à honneur de demeurer la publication scientifique la plus richement et la plus artistiquement illustrée.

Elle offre gracieusement à chaque auteur *cinquante tirages à part avec planches.*

PRIX DE L'ABONNEMENT ANNUEL :

PARIS. . . . . **25** fr. | DÉPARTEMENTS. . . **27** fr. | UNION POSTALE . . . **28** fr.

PRIX DU FASCICULE : **4** fr. **50**

On s'abonne à la Librairie MASSON et Cie. — 120, Boulevard Saint-Germain. — PARIS.

XIVe Année. **Janvier-Février 1901.**

SOMMAIRE DU N° 1.

Pages

Joukowski. — *Anatomie pathologique de l'hémianopsie d'origine intra-cérébrale* (8 figures) 1
Kollarits. — *Un cas de paralysie bulbaire aiguë chez une enfant* (2 figures) . . 11
Monsseaux, de Gothard et Riche. — *Kystes parasitaires du cerveau causés par le cystique du tœnia echinococcus* (1 photocollographie). 19
Léopold Lévi et Louis Lemaire. — *Un cas de ladrerie cérébrale* (4 figures). . . 32
Paul Sérieux et Roger Mignot. — *Surdité corticale avec paralexie et hallucinations de l'ouïe due à des kystes hydatiques du cerveau* (4 figures) 39
G. Gasne et Courtellemont. — *Le genu recurvatum dans la coxalgie* (3 planches photocollographiques). 49
A. Beauvois. — *La gérocomique. Un curieux moyen de prolonger la vie* (1 figure). 62
Jean Heitz. — *Les démoniaques et les malades dans l'art byzantin* (3 planches en photocollographie). 84
Henry Meige. — *Les tapisseries de Reims* (3 planches photocollographiques). . . 97

Digitized by Google

NOUVELLE
ICONOGRAPHIE
DE LA
SALPÊTRIÈRE

TOME XIV

Avec 61 figures intercalées dans le texte et LXXIV planches hors texte

1901

Digitized by Google

CONDITIONS DE LA PUBLICATION

La NOUVELLE ICONOGRAPHIE de la SALPÊTRIÈRE

paraît en six fascicules annuels

PRIX DE L'ABONNEMENT ANNUEL :

PARIS . . **25 fr.** | DÉPARTEMENTS . . **27 fr.** | UNION POSTALE. **28 fr.**

PRIX DU FASCICULE : **4 fr. 50**

Digitized by Google

NOUVELLE ICONOGRAPHIE

DE LA

SALPÊTRIÈRE

FONDÉE PAR J. M. CHARCOT

PUBLIÉE SOUS LA DIRECTION DE

F. RAYMOND
PROFESSEUR DE CLINIQUE DES MALADIES DU SYSTÈME NERVEUX

A. JOFFROY
PROFESSEUR DE CLINIQUE DES MALADIES MENTALES

A. FOURNIER
PROFESSEUR DE CLINIQUE DES MALADIES CUTANÉES ET SYPHILITIQUES

PAR

PAUL RICHER
MEMBRE DE L'ACADÉMIE DE MÉDECINE
DIRECTEUR HON^re DU LABORATOIRE DE LA CLINIQUE

GILLES DE LA TOURETTE
PROFESSEUR AGRÉGÉ A LA FACULTÉ DE MÉDECINE
MÉDECIN DES HÔPITAUX

ALBERT LONDE
DIRECTEUR DU SERVICE PHOTOGRAPHIQUE

Avec la collaboration de MM.

ACHARD, BOGROFF (Odessa), BOIX, P. BONNIER, BOTTEY, BRISSAUD, CABANNES (Bordeaux), CATHELINEAU, CESTAN, J.-B. CHARCOT, CHIPAULT, DEJERINE, DELPRAT (Amsterdam), DENY, DUFOUR, E. DUPRÉ, DURANTE, DURET, DUTIL (Nice), EMIRZÉ (Smyrne), ESTEVÈS (Buenos-Ayres), ÉTIENNE (Nancy), FEINDEL, FÉRÉ, E. FOURNIER, GASNE, GRASSET (Montpellier), G. GUINON, HALLION, HAUSHALTER (Nancy), HERTOGHE (Anvers), HUET, P. JANET, KATICHEFF (St-Pétersbourg), LADAME (Genève), H. LAMY, LANNELONGUE, LANNOIS (Lyon), LAUFENAUER (Buda-Pesth), LAUNOIS, LE DENTU, M. LEMOS (Porto), L. LÉVI, P. LONDE, LUCO ORREGO (Santiago, Chili), P. MARIE, MARINESCO (Bucharest), DE MASSARY, H. MEUNIER, MICHAILOWSKI (Sofia), MOCZUTKOVSKY (St-Pétersbourg), VON MONAKOW (Zurich), NOGUÈS (Toulouse), PARINAUD, PARMENTIER, PITRES (Bordeaux), RAMADIER, A. RICHE, RÉVILLIOD (Genève), A. ROBIN, ROSSOLIMO (Moscou), SABRAZÈS (Bordeaux), SAINTON, T. D. SAVILL (Londres), SCHAFFER (Buda-Pesth), SÉGLAS, SÉRIEUX, SIKORSKY (Kiew), SPILLMANN (Nancy), SOCA (Montevideo), SOLOVTZOFF (Moscou), SOUQUES, SURMONT, TARGOWLA, THOMAS, TRÉNEL, TUFFIER, WEIL, etc.

Rédaction

Dr HENRY MEIGE

PARIS

MASSON ET Cie, ÉDITEURS

LIBRAIRES DE L'ACADÉMIE DE MÉDECINE

120, Boulevard Saint-Germain (6e)

1901

Digitized by Google

Digitized by Google

NOUVELLE
ICONOGRAPHIE
DE LA SALPÊTRIÈRE

HOSPICE DE BICÊTRE
(LABORATOIRE DE M. LE Dr PIERRE MARIE)

CONTRIBUTION A L'ÉTUDE
DE
L'ANATOMIE PATHOLOGIQUE DE L'HÉMIANOPSIE
D'ORIGINE INTRA-CÉRÉBRALE

EXAMEN HISTOLOGIQUE DU CERVEAU DANS DEUX CAS DE RAMOLLISSEMENT DE LA RÉGION DU CENTRE CORTICAL VISUEL,

PAR
JOUKOWSKY.

Dans les travaux très importants de Henschen (1), Von Monakow (2), Vialet (3), Seguin (4), Schirmer (5), Sachs (6) on trouve une étude presque complète de l'anatomie pathologique de l'hémianopsie d'origine intra-cérébrale. Si je me décide à reprendre ces recherches c'est parce que cette question présente un grand intérêt au point de vue clinique et anatomo-pathologique et parce que ce genre de recherches, surtout l'examen his-

(1) Henschen, *Klin. und anat. Beiträge zur Pathologie des Gehirns.* Upsala, 1890.
(2) Von Monakow, Arch. f. Psych., vol. XVI, XVII, XX et XXIII.
(3) Vialet, *Les centres cérébraux de la vision et l'appareil visuel intra-cérébral*, Thèse de Paris, 1893.
(4) Seguin, *Contribution à l'étude de l'hémianopsie d'origine centrale.* Arch. de Neurologie, 1886.
(5) Ph. Schirmer, *Subjective Zichtempfindung bei totalem Verluste des Sehvermögens durch Zerstörung der Rinde beider Hinterhauptslappen.* Marbourg, 1895.
(6) Sachs, *Das Gehirn des Förster'schen Rindenblindenn.* Arbeiten aus der psychiatrichen Klinik in Breslau. Herausgegeben von Carl Wernicke. Leipzig, 1895.

Digitized by Google

tologique du cerveau dans les cas d'hémianopsie, ne se rencontre pas souvent.

Dans cette communication il s'agit de deux cas d'hémianopsie déterminés par la destruction de la région cortico-visuelle. Ces cas ont été mis à ma disposition par mon maître, M. Pierre Marie. Ce travail a été fait à son laboratoire et c'est sous sa direction, que je faisais l'examen histologique des cerveaux.

*
* *

1er Cas. — Un vieillard, qui pendant son séjour à l'hospice présentait le phénomène de l'hémianopsie gauche homonyme latérale. Il n'avait ni paralysie, ni aphasie sensorielle, ni troubles de la parole, excepté un léger bégaiement. On pouvait observer encore qu'il marchait à petits pas.

Les réflexes rotuliens des membres inférieurs étaient affaiblis des deux côtés. Il n'avait ni déviation de la bouche, ni de la langue. Le réflexe pharyngien était diminué.

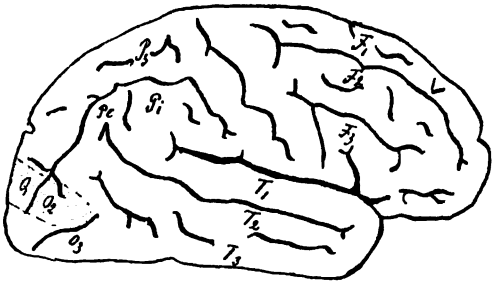

Fig. 1. — Hémisphère droit, face externe.

L'autopsie nous a montré dans l'hémisphère droit un ramollissement dans le domaine de l'artère cérébrale postérieure, qui avait détruit la région de la scissure calcarine et la partie voisine du pôle occipital ; en outre un petit ramollissement existait dans la région des circonvolutions O_1 et O_2.

Dans l'hémisphère gauche, un kyste avait détruit la partie antérieure du coin. Les circonvolutions occipitales étaient atrophiées. Les ventricules étaient dilatés, surtout dans l'hémisphère droit (Fig. 1 et 1 *bis*).

L'examen microscopique de l'hémisphère droit fut fait sur des coupes frontales, traitées par les méthodes de Pal, de Weigert et de Pal avec la coloration supplémentaire par la cochenille.

Cet examen présenta les résultats suivants :

1° Sur les coupes, faites deux ou trois centimètres en avant du pôle occipital, on voit :

La lésion occupe principalement le lobe lingual et le lobe fusiforme. Ce dernier est presque complètement détruit. L'écorce de la partie supérieure du lobe lingual, qui borne la lèvre inférieure de la scissure calcarine est sclérosée, la

Digitized by Google

substance blanche sous-jacente du lobe lingual est aussi partiellement remplacée par le tissu conjonctif.

L'écorce de la partie inférieure et interne du lobe lingual est détruite, la plus grande partie de la substance blanche de ce lobule est conservée. Le lobe fusiforme est presque complètement détruit, excepté une petite partie qui se trouve sous la paroi inférieure de la corne postérieure. La lèvre supérieure de la scissure

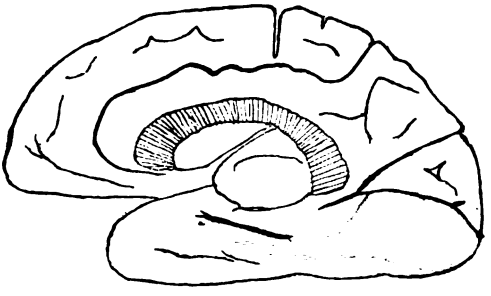

Fig. 1 *bis*. — Hémisphère droit, face interne.

calcarine est atteinte très faiblement, surtout dans le coin antéro-supérieur, où la lésion s'étend sur la substance blanche, qui se trouve près du bord supérieur de la corne postérieure. Les fibres strati calcarini, qui réunissent la lèvre supérieure à la lèvre inférieure de la scissure calcarine, sont complètement détruites par le ramollissement. La lésion s'étend jusqu'à la paroi interne de la corne postérieure. Les fibres de la couche sagittale, qui entourent la paroi externe de la corne postérieure, sont sclérosées dans leur partie supérieure et dans la partie qui se trouve sous la paroi inférieure de la corne postérieure près de la lésion. Dans la partie intermédiaire de la couche sagittale, les fibres sont atrophiées. Le ramollissement dans le domaine de la scissure calcarine est assez ancien ; on peut voir ici une petite quantité des corps granuleux et beaucoup de tissu conjonctif. Les vaisseaux sont sclérosés. On voit la dilatation du ventricule (fig. 2).

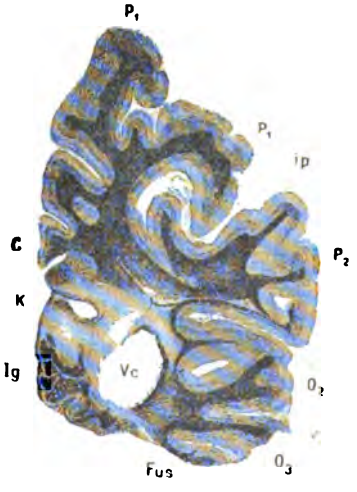

Fig. 2. — Cas I. — P, pariétale. — O, occipitale. — Fus, fusiforme. — Ig, linguale. — K, calcarine. — Vc, ventricule. — (La partie blanche indique le siège de la sclérose.)

2° Sur les coupes faites plus en avant, en s'éloignant à 5 centimètres du pôle occipital, on voit :

Le lobe lingual est presque tout à fait détruit par le ramollissement, de même que la partie interne du lobe fusiforme et la partie inférieure de la circonvolution limbique. La région du ramollissement ne se sépare que par une mince

Digitized by Google

couche de la substance nerveuse de la paroi interne de la corne postérieure.

Une partie de la couche sagittale et des fibres du tapetum, qui se trouvent près de la lésion immédiatement sous la paroi inférieure de la corne postérieure, sont sclérosés. Dans l'autre partie de la couche sagittale interne les fibres sont atrophiées.

3° Sur les coupes, faites plus en avant, qui passent à peu près à 7 centimètres du pôle occipal et à 10 centimètres du pôle frontal, on peut voir :

La circonvolution de l'hippocampe est principalement détruite dans sa partie interne : la corne d'Ammon est aussi détruite. Dans la couche des radiations de Gratiolet,qui entoure la paroi externe de la corne postérieure,on voit sous le microscope une petite lésion, dans laquelle on distingue de nombreux corps granuleux. Autour de cette lésion on observe la formation de tissu conjonctif (Fig. 3).

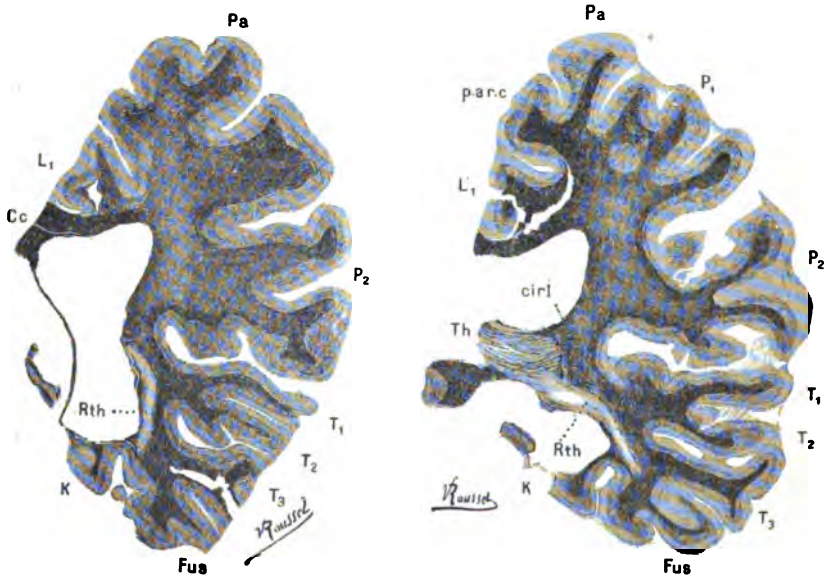

Fig. 3 et 4. — Cas I. — P, pariétale ascendante. — O, occipitale. — Fus, fusiforme. — L, linguale. — K, calcarine. — T, temporale. — Th, couche optique. (La partie en blanc indique le siège de la sclérose.)

4° Sur les coupes, qui passent en avant du splenium corporis callosi à 7 cent. 1/2 du pôle occipital et à 9 cent. 1/2 du pôle frontal, on voit que la partie interne de la circonvolution de l'hippocampe est détruite par le ramollissement, de même que la corne d'Ammon.

Dans la couche des radiations de Gratiolet on remarque une petite lésion, où on distingue de nombreux corps granuleux.

A l'entour de cette lésion, ainsi que dans le reste de cette couche, on voit la sclérose des fibres.

Cette sclérose se continue sur la partie inférieure de la capsule interne rétrolenticulaire et sur la partie inféro-postérieure des couches systiques (Fig. 4).

Digitized by Google

5° Sur les coupes, qui passent en avant à 9 centimètres du pôle occipital et à 8 centimètres du pôle frontal et qui traversent la partie postérieure du noyau lenticulaire :

La corne d'Ammon est détruite presque complètement par le ramollissement. Dans le noyau lenticulaire on remarque des petites lacunes, qui touchent à la capsule externe et déterminent la disparition des fibres dans cette région, surtout dans la région qui se trouve vis-à-vis l'insula de Reil. Dans la capsule interne et dans les couches optiques on ne voit aucune lésion.

Sur les coupes faites plus en avant, on n'observe rien de pathologique.

L'examen microscopique du pédoncule cérébral et de la moelle donna des résultats négatifs.

L'étude histologique de ces cas nous a montré, que la lésion était localisée dans le domaine de la scissure calcarine, en détruisant principalement le lobe lingual et le lobe fusiforme et que cette lésion pénétrait dans la substance blanche sous-jacente jusqu'à la paroi interne de la corne postérieure. Cette lésion était suivie de la sclérose des fibres des radiations de Gratiolet, de la sclérose de la partie inférieure de la capsule interne rétro-lenticulaire et de la partie inféro-postérieure des couches optiques. Cette sclérose ne présentait pas la dégénérescence secondaire proprement dite. On voit partout sur les parties sclérosées des petits foyers de ramollissement autour desquels on remarque la formation de tissu conjonctif. Ainsi dans ce cas nous avons eu une lésion exclusivement de l'appareil visuel intracérébral, qui a déterminé le phénomène de l'hémianopsie d'origine centrale non compliqué d'autres symptômes.

Le 2e CAS est aussi celui d'un vieillard, qui n'avait pas d'antécédents héréditaires dans sa famille, excepté un oncle atteint de paralysie. Le malade lui-même n'était pas alcoolique, il n'avait ni syphilis, ni maladies internes. Le 23 janvier 1895, il eut un ictus avec perte de connaissance. La parole était troublée autant qu'à son entrée à l'hospice. Le malade avait en outre des troubles cérébraux. L'examen du malade, pratiqué le 2 février 1897, montra ce qui suit:

1° Un tic non douloureux du côté gauche de la face, qui détermine l'occlusion de l'œil et le tiraillement de la bouche.

2° Des traces d'hémiplégie droite : la force musculaire du membre supérieur droit est affaiblie. Les réflexes rotuliens des membres inférieurs sont exagérés. Les réflexes des membres supérieur et inférieur du côté droit sont plus forts que ceux du côté gauche. Sur les membres inférieurs on observe le réflexe contralatéral des deux côtés.

3° Le phénomène de l'aphasie sensorielle :

a) Le malade ne peut pas nommer les objets dont il connaît l'emploi (la plupart du temps. Il emploie très souvent un mot à la place d'un autre (paraphasie). Il ne peut lire ni mots ni syllabes, ni chiffres, présentant le phénomène de l'alexie totale (cécité verbale).

Digitized by Google

b) Il comprend très bien tout ce qu'on lui dit (pas de surdité verbale).

La parole spontanée n'est pas changée. La prononciation des mots est bonne.

c) La parole répétée est un peu troublée, le malade répète des phrases avec des fautes.

d) Il chante des airs sans mots et quand on les lui dit, il ne peut pas les adapter à la musique.

e) L'écriture spontanée, dictée et copiée est impossible (agraphie totale).

f) Pas de cécité psychique.

4° Du côté de l'appareil visuel il existe une hémianopsie double avec conservation d'une partie centrale du champ visuel.

5) Quant à la sensibilité, on trouve les troubles du sens musculaire du côté droit tandis que du côté gauche ce sens reste intact.

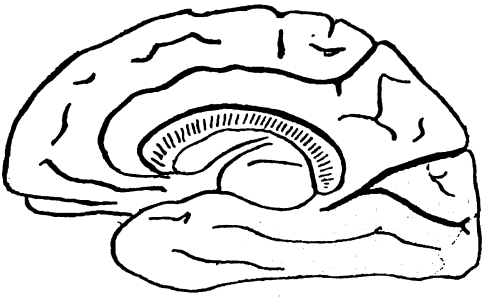

Fig. 5. — Cas II. — Hémisphère droit, face interne.

Pendant le séjour du malade à l'hospice, les symptômes étaient les mêmes. Il succomba le 2 janvier 1898.

A l'autopsie, on pouvait constater : l'hémisphère droit présente un ancien ramollissement sur sa surface inférieure. La circonvolution de l'hippocampe est atteinte de ramollissement surtout dans sa moitié extéro-postérieure. La circonvolution du crochet semble ne pas être touchée. Le pli rétrolimbique est tout à fait modifié, ainsi que le lobe lingual, le lobe fusiforme et la troisième temporale, qui est modifiée sur toute son étendue, sauf peut-être dans sa partie extrême antérieure. Plus en arrière la lésion ne touche pas le pôle occipital. Sur la surface interne de l'hémisphère la scissure calcarine est altérée sur toute son étendue (Fig. 5).

Dans l'hémisphère gauche on ne peut rien remarquer sur la surface. Cependant à la palpation on constate au niveau du lobe pariétal une mollesse, qui indique un ramollissement dans la profondeur.

En effet sur une coupe frontale on constate, qu'à partir du sillon, qui sépare P_1 de P_2 jusqu'au sillon, qui sépare T_1 de T_2, la substance blanche est complètement détruite, présentant l'aspect d'une éponge, la substance grise étant conservée et diminuée de volume. La dimension du foyer est celle d'une grosse noix. La substance blanche du gyrus marginalis est complètement détruite.

Digitized by Google

On a fait l'examen histologique des deux hémisphères sur des coupes frontales, colorées par les mêmes méthodes que dans le premier cas. Je vais décrire d'abord les altérations microscopiques dans l'hémisphère droit ; ces altérations étaient les suivantes :

1° Sur les coupes frontales, faites en avant à deux centimètres du pôle occipital, on peut remarquer :

La substance blanche du coin, du lobe lingual et du lobe fusiforme (dans la partie interne de ce dernier) est complètement détruite par le ramollissement ; il reste seulement une mince couche de l'écorce cérébrale, qui limite l'endroit du ramollissement sur la surface interne de l'hémisphère.

La substance blanche qui se trouve près de la lésion est parfaitement intacte (Fig. 6).

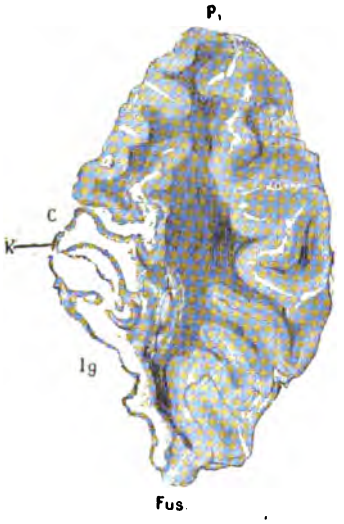

Fig. 6. — Cas II. — C, cunéus. — K, fissure calcarine. — lg, lobe lingual. — (La lésion est indiquée en blanc.)

2° Sur des coupes, qui passent à peu près à quatre centimètres du pôle occipital, on trouve :

Toute la partie de la substance blanche du coin, qui aboutit à la lèvre supérieure de la scissure calcarine, est détruite par le ramollissement ; la partie supérieure de la substance blanche du coin est conservée. Le foyer du ramollissement du coin touche la paroi intéro-supérieure de la corne postérieure de laquelle il se sépare par une mince couche de substance nerveuse. L'écorce du coin, qui borne la lèvre supérieure de la scissure calcarine est conservée, ainsi que la partie de l'écorce du lobe lingual qui constitue la lèvre inférieure de la scissure calcarine. La substance blanche du lobe lingual est tout à fait détruite par le ramollissement ; le foyer de la destruction ne se sépare que par une mince couche de la substance nerveuse de la corne postérieure.

L'écorce de la partie intéro-supérieure de ce lobe est conservée ; sur la partie interne et inférieure de ce lobe, il ne reste qu'une très mince couche de l'écorce cérébrale, qui limite la lésion. La partie interne du lobe fusiforme est aussi détruite. On peut voir sur les coupes dans la substance blanche, qui se trouve plus haut que la paroi supérieure de la corne postérieure, des lacunes, autour desquelles on remarque la raréfaction des fibres à myéline.

Le ramollissement dans le domaine de la scissure calcarine est assez récent ; ici on rencontre de nombreux corps granuleux. Les vaisseaux (branches de l'artère cérébrale postérieure) sont athéromateux.

3° Sur les coupes, qui traversent le splenium du corps calleux, la lésion occupe la circonvolution limbique, le lobe lingual et le lobe fusiforme, dont la substance blanche est détruite presque complètement.

Digitized by Google

L'écorce cérébrale de la circonvolution limbique et du lobe lingual est conservée avec une mince couche de substance blanche.

Dans le lobe fusiforme reste seulement une couche très mince de l'écorce cérébrale.

Le foyer du ramollissement arrive jusqu'à la paroi interne de la corne postérieure, de laquelle il se sépare par une mince couche de la substance nerveuse.

La partie interne du corps calleux, qui se trouve près de la paroi intéro-supérieure de la corne postérieure, est aussi détruite par le ramollissement.

4° Sur les coupes, qui passent en avant du splénium du corps calleux, on remarque :

La lésion occupe toute la partie qui se trouve sous la paroi inférieure de la corne postérieure, la circonvolution de l'hippocampe, le lobe lingual, le lobe fusiforme et la partie interne de la troisième temporale. Le foyer du ramollissement ne se sépare que par une mince couche de la substance nerveuse de la corne postérieure. Une partie de l'écorce du lobe fusiforme est conservée. En outre on voit un ramollissement dans la région des fibres de la couche sagittale, qui passe près de la paroi externe de la corne postérieure.

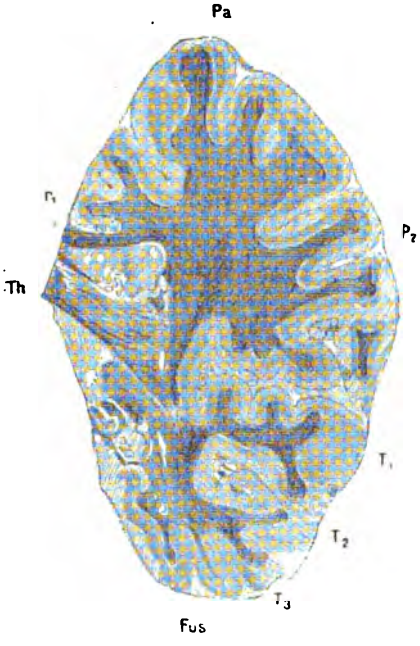

Fig. 7.— Cas II.— P, pariétale. — T, temporale. — Fus, fusiforme.

La partie de la couche sagittale, qui se trouve dans la paroi inférieure de la corne postérieure est détruite.

5° Sur les coupes situées plus en avant, qui passent par la partie postérieure des couches optiques, on voit de nombreuses lacunes dans la région de la capsule interne rétro-lenticulaire et dans la couche des radiations de Gratiolet. Autour de ces lacunes on remarque la désintégration des fibres à myéline et la formation de tissu conjonctif. En outre on voit la destruction de la circonvolution de l'hippocampe et de la corne d'Ammon (Fig. 7).

Sur les coupes, qui passent plus en avant, on ne remarque rien de pathologique.

Dans l'hémisphère gauche les coupes frontales furent faites dans la région du ramollissement et en outre on fit des coupes horizontales passant par les ganglions centraux.

1° Sur les coupes frontales, qui passent par la région du pli courbe, on voit :

La substance blanche de la deuxième circonvolution temporale, de la deuxième

Digitized by Google

pariétale et d'une partie de la troisième temporale, est détruite par le ramollissement.

Le foyer de la destruction pénètre dans la profondeur et atteint la paroi externe de la corne postérieure, en détruisant les fibres des radiations de Gratiolet, du faisceau longitudinal inférieur et celles du tapetum, surtout dans leur partie inféro-externe.

Une partie des radiations de Gratiolet qui se trouve immédiatement sous la paroi inférieure de la corne postérieure est sclérosée. Une partie du faisceau longitudinal inférieur, qui se trouve dans la même région, est conservée, mais sclérosée dans la partie qui se trouve près du foyer du ramollissement.

2° Sur les coupes, faites en avant à un centimètre, on peut voir que le ramollissement occupe la région de la deuxième pariétale, envahissant en outre la substance blanche de la première pariétale et de la troisième temporale. Le foyer de ramollissement pénètre jusqu'à la paroi externe de la corne postérieure, en détruisant le faisceau de Gratiolet et le faisceau longitudinal inférieur, ainsi que les fibres du tapetum dans leur partie externe (Fig. 8).

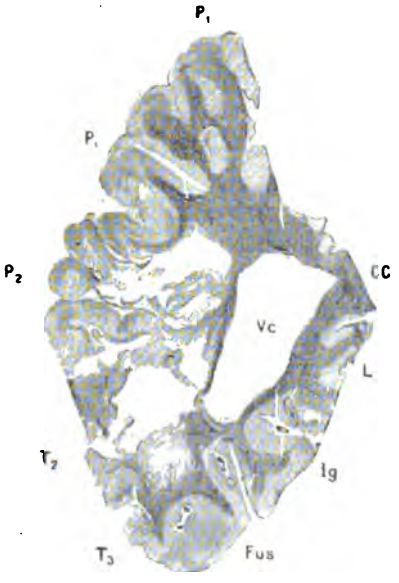

Fig. 8. — Cas II. — P, pariétale. — T, temporale. — Fus, fusiforme. — CC, corps calleux. — Vc, ventricule. — L, limbique.

3° Sur les coupes horizontales, qui passent par la région des ganglions centraux, on voit près du foyer de ramollissement la sclérose des fibres des radiations de Gratiolet et de celles du faisceau longitudinal inférieur, ainsi que la sclérose du pulvinar des couches optiques. En outre, on remarque que la partie postérieure de la capsule interne est plus blanche que ses autres parties. Sous le microscope on distingue dans cette région la raréfaction des fibres à myéline et une légère sclérose.

Dans ce second cas, ainsi que nous l'avons vu, il s'agissait d'une part d'un ramollissement, qui a détruit dans l'hémisphère droit la région du centre visuel cortical, d'autre part d'un foyer de ramollissement qui était localisé dans l'hémisphère gauche et qui occupait la substance blanche du pli courbe et des parties voisines du lobe temporal et du lobe pariétal. Ce foyer pénétrait dans la profondeur, arrivant jusqu'à la paroi externe de la corne postérieure et déterminait l'interruption de la couche des radiations de Gratiolet et des fibres du faisceau longitudinal inférieur, surtout dans leur

Digitized by Google

partie inféro-externe. Cette lésion était accompagnée de sclérose des fibres de la couche sagittale, du pulvinar et de la partie postérieure de la capsule interne. L'hémianopsie double, que nous avons observée dans ce cas, était déterminée, par conséquent, par la destruction du centre visuel cortical dans l'hémisphère droit et par l'interruption du faisceau visuel de Gratiolet sur son trajet dans l'hémisphère gauche d'autre part.

Le phénomène de la cécité verbale avec agraphie totale, qui accompagnait dans ce cas l'hémianopsie, doit être attribué au ramollissement en foyer dans l'hémisphère gauche, qui a détruit la substance blanche sous-jacente du pli courbe, où, d'après les opinions de Charcot (1), Sérieux (2), Dejerine (3), se trouve le centre de la vision des mots, dont la lésion détermine le phénomène de la cécité verbale.

*
* *

L'étude de ces deux cas confirme les résultats des recherches d'autres observateurs quant aux conditions de l'origine de l'hémianopsie intra-cérébrale.

Au point de vue anatomo-pathologique il faut noter un fait intéressant: malgré la grande étendue de la lésion du lobe occipital dans les deux cas, nous n'avons observé ni dans le faisceau de Gratiolet, ni dans les fibres du corps calleux, une dégénérescence proprement dite, bien que la lésion dans le premier cas fût très ancienne. On pouvait observer seulement une certaine atrophie des fibres du bourrelet du corps calleux et du faisceau de Gratiolet. La sclérose de ce dernier, ainsi que nous l'avons dit plus haut, dépendait d'un ramollissement en petits foyers localisés sur toute sa longueur. Ce ramollissement provoqua la formation de tissu conjonctif dans les foyers mêmes, ainsi que dans leur voisinage immédiat.

Par conséquent, il s'agissait dans ces cas d'une lésion *sur place* de ce faisceau et non pas de *dégénérescence proprement dite* (4).

(1) Charcot, Progrès médical, 1885.
(2) Sérieux, Société de biologie, 21 nov. 1891.
(3) Déjerine, Société de biologie, 21 mars 1891 et 27 février 1892.
(4) En terminant, je m'empresse d'exprimer ma profonde reconnaissance à mon maître, M. Pierre Marie, pour m'avoir permis de travailler dans son laboratoire et pour ses précieux conseils.

Digitized by Google

CLINIQUE MÉDICALE DE BUDAPEST

(CLINIQUE DE M. LE Pr JENDRASSIK).

UN CAS
DE
PARALYSIE BULBAIRE AIGUE CHEZ UNE ENFANT

PAR

le Dr J. KOLLARITS

OBSERVATION.

B. F..., âgée de 17 ans, a été admise dans le service du professeur Jendràssik à la 2e clinique médicale le 12 mai 1899. On ne relève rien de particulier ni chez ses parents, ni chez ses trois sœurs, ni chez son frère au point de vue de l'hérédité neuropathologique.

La jeune fille, toujours bien portante jusqu'à l'âge de cinq ans, fut alitée à cette époque par suite d'une maladie grave aiguë; nous remarquons, sans y donner grande importance, qu'il y avait à cette époque une épidémie de diphtérie dans le village. D'après ce que le père raconte, elle avait une fièvre intense, elle resta même sans connaissance pendant deux semaines. Reprenant ses sens on s'aperçut que sa parole était difficile à comprendre, que la déglutition était troublée : l'eau qu'elle voulait boire repassait par le nez. On confia la malade aux soins du docteur Kaufer, médecin de l'hôpital de Pécs, qui a eu l'obligeance de nous communiquer ses notes sur la maladie de la petite B... ; grâce à ces notes il nous est possible de comparer l'état actuel de notre malade à celui qu'elle présentait à cette époque.

D'après ces renseignements la motilité de la langue était alors diminuée, on n'obtenait que des réponses incompréhensibles aux questions posées, la salivation était abondante, la déglutition difficile, on constata également la paralysie de la langue, du voile du palais et celle du pharynx. Un traitement électrique, et la médication iodurée, suivis pendant six semaines restèrent sans résultat bien appréciable.

Depuis, l'état de la malade ne subit presque aucun changement. Il est vrai, que la déglutition s'améliora un peu dans la suite, sa parole semblait même devenir plus nette, mais on devait attribuer ces améliorations plutôt à ce fait, qu'elle acquiert une certaine adresse à se servir des muscles indemnes en mangeant et en buvant; quant à la prétendue amélioration de la parole, il est évident qu'elle était due exclusivement à ce que ses parents apprirent à mieux

Digitized by Google

comprendre ses gestes et les sons inarticulés, qu'elle pouvait encore émettre.

Cependant la nutrition et le développement physique de la malade ne furent aucunement influencés, aussi n'eut-elle depuis lors qu'une bronchite de courte durée. Elle est bien réglée depuis six mois.

Etat actuel le 12 *mai* 1899.

Rien à noter au point de vue des organes internes. Les urines ne contiennent ni sucre, ni albumine, la quantité varie entre 1200-1400 grammes par 24 heures. L'intelligence est intacte, la malade s'est accoutumée à son mal chronique.

Les principaux troubles se trouvent sur la partie inférieure de la face ; le voisinage de la bouche semble être plat et raide, la peau y est rouge, eczéma-

Fig. 1.

teuse. La malade tient continuellement son mouchoir devant sa bouche pour empêcher la salive, qu'elle ne peut ni avaler, ni retenir, de salir ses vêtements. Les lèvres sont continuellement entr'ouvertes ; lorsqu'elle sent sa bouche pleine de salive, elle essaye de rapprocher ses lèvres, mais elle n'y réussit qu'à l'aide des muscles du menton qui relèvent en quelque sorte la lèvre inférieure sans la coopération des muscles orbiculaires de la bouche ; cet effort donne à la partie inférieure de la face un aspect pleurard (Fig. 1).

Sa lèvre inférieure est assez épaisse, elle contraste ainsi avec la supérieure, dont la partie gauche surtout est mince. Le muscle orbiculaire de la bouche semble être complètement paralysé, cette paralysie se traduit cliniquement dans ses symptômes classiques : la malade ne peut pas siffler, elle ne peut pas gon-

Digitized by Google

fler les joues ; pour souffler une bougie, elle exhale l'air très faiblement et à la fois par bouche et nez. En repos, l'on ne remarque pas de différence entre les deux côtés de la face, mais pendant que la malade parle et lorsqu'elle essaye de montrer les dents, l'angle gauche de la bouche se dévie beaucoup moins que le droit.

Les ailes du nez sont minces, celle de droite est plus haute que celle de gauche.

Nous ne comprenons guère la parole de la malade ; sa voix est nasillarde, en outre elle ne peut prononcer qu'avec une grande difficulté la plus grande partie des lettres ou diphtongues (*ou*, *b*, *m*, *p*, *ch*, *v*, *f*), il y en a même qu'elle ne peut pas prononcer du tout (*l*, *v*, *g*, *k*, *n*, *d*, *t*), d'autres sont impossibles à reconnaître (*e*, *i*) ou remplacées par un son voisin (o pour ou). Néanmoins le

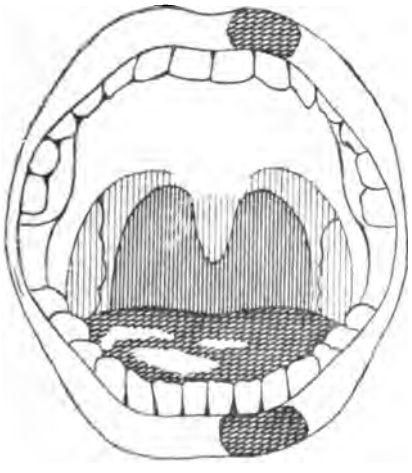

Fig. 2.

timbre de la voix et de la toux est assez fort. Les cordes vocales ainsi que leur mouvement, sont normales. La difficulté de la prononciation est due à la paralysie de la langue qu'elle ne peut pas du tout remuer, quoique les muscles de cet organe ne soient pas atrophiés. On n'y remarque pas de contractions fibrillaires.

La luette est déviée à gauche. Le voile du palais est plus large à droite qu'à gauche. Les mouvements du voile du palais sont très peu prononcés pendant la phonation. Une autre conséquence de la paralysie de la langue, c'est que bien que les mouvements de la mâchoire inférieure soient bons, et que les muscles masétériens et temporaux fonctionnent bien, la malade ne peut ni tourner aisément les aliments dans sa bouche, ni les porter en arrière. Pour atteindre ce but, elle refoule les aliments avec ses doigts et, pour boire, elle prend une quan-

Digitized by Google

tité considérable de liquide à la fois dans sa bouche, et renverse la tête en arrière. Pendant cette manœuvre, on voit la difficulté avec laquelle elle essaye d'avaler les liquides. Pourtant assez souvent, une partie des aliments tombe de sa bouche et encore presque toujours une partie des liquides passe par le nez, ou tombe dans le larynx provoquant une toux.

L'examen électrique ne démontre pas de changement dans les réactions faradiques et galvaniques.

La sensibilité est troublée (Fig. 2). On trouve notamment à la lèvre inférieure gauche à 0,5 centimètres de la ligne médiane, une petite place d'environ un centimètre et demi de diamètre où l'attouchement léger du pinceau n'est pas perçu. Cette hypoesthésie s'étend dans la même largeur vers la partie interne de la lèvre et de la gencive jusqu'aux dents. Une hypoesthésie moins étendue se trouve environ à la même hauteur sur la partie gauche de la lèvre et de la gencive supérieures. On constate ensuite une hypoesthésie légère de la luette et de la partie antérieure du voile du palais, tandis que la partie postérieure de celui-ci et le pharynx ne sont sensibles qu'à une pression assez forte. La langue est complètement insensible aux impressions tactiles sauf à quelques petites places de la partie antérieure surtout du côté droit. La sensibilité à la douleur est bien conservée, la thermo-esthésie présente bien des difficultés à l'examen, elle ne semble pas être troublée.

La malade nous affirme qu'elle ne distingue pas le goût des substances qu'elle ingère et en effet on peut toucher toute sa langue avec une solution concentrée de sucre, de sel, de sulfate de quinine ou avec du vinaigre, sans qu'elle puisse en distinguer le goût. Cet examen a été pratiqué également en lui faisant prendre dans la bouche une quantité assez considérable de ces solutions, elle distinguait parfois un goût aigre ou doux, mais elle ne reconnaissait pas les liquides amers ou salés.

Le contact de la luette ne produit pas le mouvement réflexe du voile du palais, il faut une excitation forte de la partie postérieure de la langue pour obtenir la déglutition. Le sens tactile de la muqueuse du nez est normal, mais l'odorat est totalement aboli.

Pas de trouble du côté de l'ouïe. Les réflexes rotuliens et cutanés sont normaux, il n'y a pas de trouble de la sensibilité, ni de la motilité dans les autres parties du corps.

Pendant les deux mois, qu'elle a passés dans le service, le courant faradique et les exercices méthodiques de langue et de prononciation des syllabes n'amenèrent qu'une légère amélioration.

En résumant et en analysant les troubles que nous avons décrits, nous trouvons que la jeune fille était atteinte à l'âge de 5 ans d'une maladie fébrile, qui dura trois semaines et fut accompagnée de perte de connaissance. Pendant ce temps s'est développé un syndrome bulbaire, qui resta ensuite stable et dont le symptôme le plus remarquable est la difficulté de la déglutition et de la phonation.

La participation des nerfs crâniens dans ce cas est la suivante :

L'abaissement de la paupière gauche supérieure, c'est-à-dire la faiblesse de

Digitized by Google

l'élévateur de la paupière démontre que *l'oculo-moteur commun gauche* est en partie touché.

L'hypoesthésie de la partie gauche de la lèvre et de la gencive supérieures doit être mise sur le compte d'une lésion de la *deuxième branche du trijumeau gauche,* celle de la partie gauche de la gencive inférieure est la conséquence d'une lésion de la *troisième branche gauche du trijumeau,* la perte du goût de la partie antérieure de la langue est en correspondance avec la lésion de la *troisième branche* du trijumeau gauche et droit.

L'abaissement de la paupière inférieure gauche, la parésie des lèvres et de l'angle gauche de la bouche prouve que le facial est touché à droite et à gauche.

La perte des sens tactile et gustatif du fond de la langue provient d'un trouble dans le domaine du glosso-pharyngien.

L'anesthésie de la gorge et du voile du palais dépend d'un trouble des fonctions du *glosso-pharyngien et du nerf vague.*

Le nerf accessoire également touché contribue en partie à la difficulté de la déglutition.

Le nerf hypoglosse est complètement paralysé, la langue est aplatie, elle reste inerte sur le plancher de la bouche.

Les nerfs optique, trochléaires, oculomoteurs externes et acoustiques ne sont pas intéressés dans ce processus morbide.

*
* *

Après avoir résumé et analysé l'histoire de notre malade, il nous reste à chercher le diagnostic et l'explication de la maladie.

D'abord on pourrait penser à une paralysie bulbaire classique, mais ce diagnostic de paralysie bulbaire de Duchenne (de Boulogne) est facile à écarter, l'âge de la malade, l'évolution brusque, l'arrêt du développement de la maladie, le manque d'atrophie musculaire, de contractions fibrillaires et de réaction de dégénérescence ne nous permet pas de penser à cette espèce morbide.

Le diagnostic d'une paralysie pseudo-bulbaire doit être réfuté de même. Celle-ci évolue en plusieurs attaques apoplectiformes à la suite desquelles les membres eux-mêmes sont atteints, en outre les fonctions psychiques sont troublées. La gêne de la parole, la paralysie de la langue, la difficulté de la déglutition sans atrophie, ni réaction de dégénérescence, la participation des nerfs crâniens rapprochent notre cas de ce syndrome, mais la différence de l'évolution et de l'étiologie les sépare ; nous ne pourrions donc le ranger dans ce cadre nosographique, qu'on connaît généralement comme paralysies pseudo-bulbaires.

Nous n'insistons pas longuement sur ce fait, que ni une embolie, ni même une névrite périphérique ne pourraient être mises en cause. De

Digitized by Google

même l'épidémie de diphtérie, qui régnait à l'époque de l'évolution de la maladie dans le village ne pourrait être sérieusement mise en rapport avec notre cas ; malgré les renseignements insuffisants, l'on ne saurait confondre les symptômes décrits avec une paralysie postdiphtérique. Ces cas s'améliorent rapidement et celui de Maignault, qui eut une durée de vingt mois est cité comme exceptionnel.

Il nous faut mentionner encore la paralysie bulbaire asthénique. Cette maladie d'une symptomatologie énigmatique n'a pas encore trouvé sa solution étiologique. Selon M. *Jendràssik* (1), qui a observé trois cas de ce genre, une certaine dégénérescence héréditaire semble en être la vraie cause. On pourrait encore discuter la possibilité d'une auto-intoxication de l'organisme. Mais les signes cliniques de cette maladie diffèrent totalement de ceux que nous avons vus chez notre malade. Dans ce cas il ne s'agit pas d'accès d'épuisement variable, mais bien d'une paralysie à l'état chronique invariable, datant de douze ans.

Les symptômes inaccoutumés, qui rendent difficile la classification de notre cas, et lui donnent quelque intérêt sont les suivants :

1° L'évolution brusque ;

2° Le développement dans l'enfance ;

3° Un état stationnaire absolu depuis douze ans ;

4° Troubles du sens tactile à côté des paralysies du mouvement.

Voici des symptômes qui ne peuvent être bien expliqués qu'en supposant que le début de la maladie correspondait à une inflammation, laquelle ne dura que peu de jours et occasionna une destruction dans une partie des éléments moteurs, et sensoriels du système nerveux. Ce n'est qu'en admettant un processus anatomique arrêté dans son évolution après avoir détruit certaines régions, qu'on peut comprendre l'arrêt complet d'un développement ultérieur des symptômes de la maladie. La circonstance relatée, que la maladie débuta par un état fébrile, somnolent, plaide également en faveur de cette opinion. Comme la localisation des symptômes donne l'aspect plutôt de la paralysie pseudo-bulbaire (absence d'atrophie, réaction électrique normale), le siège de l'inflammation doit être supposé supra-nucléaire. Malgré cette symptomatologie, nous n'hésitons pas à rejeter l'idée d'une origine corticale des troubles nerveux, cette supposition serait en effet très invraisemblable à cause de l'absence totale des symptômes de la part des membres. Ces circonstances mettent hors de doute, que le foyer primordial de la maladie ne doit être recherché dans les noyaux bulbaires eux-mêmes, mais très près de ceux-ci dans les voies conduisant aux centres supérieurs.

(1) A belgyogyaszat kézikœnyve, Vol. 6.

Digitized by Google

Quant à la nature du processus morbide déjà l'âge du début nous fait penser à la polyencéphalite analogue à la poliomyélite des enfants, et nous avons à tenir compte aussi de la méningite, laquelle s'étend quelquefois sur le bulbe.

Parmi les cas de poliomyélite, avec symptômes bulbaires, on n'en trouve pas de semblable à notre cas. Les observations de *Medin* (1) à l'occasion d'une épidémie de poliomyélite en 1887 à Stockholm contiennent 17 cas, dans lesquels se trouve signalée une complication de la part du nerf facial, de l'oculomoteur externe, de l'hypoglosse, ou du vague ; l'autopsie a démontré que les noyaux de ces nerfs étaient affectés. Ensuite il faut noter les cas semblables rapportés par *Lamy* et par *Ganghoffner*, ce dernier a fait l'autopsie ; *Dauber* (2) a aussi fait une communication relative au cas d'un enfant de 8 mois et demi dont la maladie commença par des troubles viscéraux et par la fièvre, le son de la voix s'affaiblissait de plus en plus et il se produisit ensuite une paralysie des membres, des muscles du cou et vers la fin de la vie une paralysie du facial gauche. La mort a été amenée par la paralysie des muscles respiratoires. Le travail de *Redlich* (3) contient une observation concernant un enfant de cinq mois, cet enfant perdit la voix pendant un accès fébrile, le quatrième jour ses membres inférieurs, le cinquième, les membres supérieurs n'exécutèrent plus aucun mouvement. La mort fut causée par la paralysie des muscles respiratoires. L'autopsie démontra outre le tableau connu de la poliomyélite, que l'inflammation avait atteint la substance grise de bulbe ; on trouva autour des artères de petits foyers d'inflammation. Le même travail, fait mention d'un cas de *Roger*, dans lequel la poliomyélite s'étendit sur le noyau du trijumeau et d'un autre cas de *Drexler*, qui constata un processus inflammatoire dans le cerveau d'un chien à côté d'une poliomyélite. Mais dans aucun de ces cas il n'est pas question de trouble de la sensibilité.

Les cas qui nous semblent plus rapprochés du nôtre sont les suivants :

La jeune fille de 14 ans dont l'observation est publiée par Hoppe-Seyler (4), tomba malade à l'âge de 3-4 ans. Elle eut des crampes pendant 8 jours, après lesquelles sa langue perdit sa motilité. Une salivation constante fut observée. La partie antérieure de la langue s'atrophia, le voile du palais était aminci, les muscles de la face étaient paralysés, une partie des aliments passait par le nez. L'excitabilité électrique un peu diminuée

(1) Schmid's Jahrbücher, p. 230, p. 245.
(2) Deutsche Zeitschrift f. Nervenheilkunde, 1893.
(3) Wiener Klin. Wochenschrift, 1894, 287.
(4) Deusche Zeitschrift für Nervenheilk., V, II, p. 188.

Digitized by Google

au début, devint normale plus tard. Outre ces troubles le sens tactile de la langue était un peu affaibli. Pendant 12 ans aucun changement ne se produisit. L'auteur conclut à une myélite bulbaire, il cite son cas, comme une localisation anormale de la poliomyélite aiguë des enfants.

Quincke a présenté dans son cours le même cas comme une poliomyélite des noyaux bulbaires, cependant ce diagnostic n'est pas accepté par Oppenheim (1) à cause de la réaction électrique restée normale.

Brauer (2) mentionne un cas semblable d'un enfant de 11 mois, dont la maladie débuta par un accès de fièvre et des crampes dans le bras droit. Après une certaine amélioration des symptômes initials, il lui resta définitivement une paralysie symétrique de la langue et des lèvres, avec anarthrie et dysphagie, ensuite une hémiparésie droite sans atrophie, sans contractions fibrillaires et sans réaction de dégénérescence. Le développement du bras droit fut arrêté. Il n'y avait pas de trouble de la sensibilité. Cet état persiste pendant 14 ans. L'auteur considère ces symptômes comme les restes d'une encéphalite aiguë d'une localisation supra-nucléaire.

Les cas de Hoppe-Seyler et Brauer sont très analogues au mien. Il s'agit dans tous ces trois cas des restes d'une inflammation guérie avec perte de substance. Le manque d'atrophie et de réaction de dégénérescence prouve, que les noyaux des nerfs crâniens n'étaient pas atteints. Le fait, que les lèvres et les ailes du nez dans notre cas, la langue et le voile du palais dans celui de Hoppe-Seyler étaient amincis, ne peut être attribué à une atrophie dégénérative à cause de l'absence d'une réaction de dégénérescence. Il s'agit au contraire tout simplement d'un arrêt de développement, c'est une aphasie, comme on la rencontre souvent après l'encéphalite des enfants. En outre les troubles de la sensibilité dans notre cas et dans celui de Hoppe-Seyler prouvent, que le processus morbide avait dépassé la substance grise et atteint les voix centripètes, soit périphériques, soit centrales.

Donc, d'une part, l'absence de l'atrophie dégénérative et d'autre part l'existence des troubles sensitifs prouvent que dans ces cas il ne peut être question d'un processus analogue à la poliomyélite aiguë des enfants, au contraire il nous semble très vraisemblable, que dans les cas appartenant à cette catégorie il s'agit d'une méningite bulbaire aiguë qui ne dure pas plus de quelques jours, mais provoque des destructions permanentes surtout dans le voisinage des éléments blancs autour des noyaux du bulbe.

(1) *Encephalitis in Nothnagel spec. Path. u Therapie.*
(2) Deutche Zeitschrift für Nervenheilk., V, 2, p. 416.

Digitized by Google

HOPITAL SAINT-ANTOINE

(SERVICE DE M. LE Dr GILLES DE LA TOURETTE)

CONTRIBUTION A L'ÉTUDE

DES

KYSTES PARASITAIRES DU CERVEAU

CAUSÉS PAR LE CYSTIQUE DU TENIA ECHINOCOCCUS

PAR MM.

MONSSEAUX, de GOTHARD et RICHE.

Lorsque l'on constate chez un malade les divers symptômes qui décèlent d'ordinaire l'existence d'une tumeur de l'encéphale, les hypothèses de syphilis, de tuberculose, de cancer s'offrent immédiatement à l'esprit du clinicien qui cherche à apprécier la nature de la lésion. Il est bien plus rare que le médecin pense, au même degré, à la possibilité d'une tumeur de nature parasitaire et dans les divers ouvrages qui traitent des tumeurs cérébrales la discussion de ces productions semble loin d'être menée parallèlement à celle des autres causes étiologiques considérées généralement comme beaucoup plus importantes.

Les tumeurs d'origine parasitaire ne sont cependant pas exceptionnelles, ainsi que nous le verrons plus loin, mais leur étude dans les centres nerveux n'a pas été *spécialisée*; leur aspect et leur évolution anatomiques n'ont pas jusqu'à ce jour été précisés d'une façon satisfaisante.

Nous avons eu l'occasion d'observer un cas de kyste parasitaire du cerveau, causé par le tenia echinococcus dans le service de M. le Dr Gilles de la Tourette, à l'hôpital Saint-Antoine, et nous apportons à ce propos, avec l'observation anatomique du parasite lui-même et de la substance nerveuse où il s'est développé, quelques considérations étiologiques et symptomatiques qui semblent pouvoir être utiles au diagnostic, au pronostic et au traitement de ces localisations larvaires du ténia echinocoque.

Observation.

R.... (Antoine), 69 ans, journalier, reçu salle Axenfeld, n° 24, le 5 mars 1899.

Le malade est apporté dans le coma pendant la soirée, et c'est dans cet état qu'on le trouve au moment de la visite du lendemain, la face est congestionnée, violacée, la respiration stertoreuse; il n'y a pas d'hémiplégie apparente, la tem-

Digitized by Google

pérature est à 39°5 quelques heures après son entrée, le malade succombe sans avoir repris connaissance....

Un de ses camarades d'atelier, raconte, dans l'après-midi, que depuis quelques années, R.... était sujet à des attaques convulsives suivies de coma que l'on attribuait à des excès de boisson ; plusieurs fois il aurait été apporté à l'hôpital dans ces conditions, il en sortait rétabli quelques jours après ; c'est là que ses camarades venaient le chercher directement lorsqu'ils ne le voyaient pas à son travail.

A l'autopsie, la calotte crânienne enlevée, le cerveau ne présente pas de déformation apparente, mais au moment de l'incision de la dure-mère, une poche se rompt faisant éclater la coque de substance cérébrale qui l'entoure et laissant échapper un liquide clair ; on constate alors qu'il s'agit d'une vésicule hydatique totalement incluse dans l'hémisphère droit présentant la consistance et la couleur ordinaires ; la paroi de la loge que s'était creusée le parasite est entièrement lisse et unie. Le volume de la tumeur est environ celle d'un œuf de poule. La cavité s'étend dans le sens antéro-postérieur depuis la circonvolution frontale ascendante jusqu'à la 2e circonvolution pariétale et y compris celle-ci jusqu'au commencement du pli courbe ; dans le sens vertical la poche va depuis le gyrus supra-marginalis presque jusqu'à la première temporale. En avant et en bas au niveau de la première pariétale, la substance grise est refoulée et n'a plus qu'une épaisseur de 3 millimètres. La deuxième pariétale est très réduite de volume. La tumeur s'avance en bas vers la scissure de Sylvius dont elle n'est plus séparée que par un centimètre. En arrière la scissure est à 1/2 centimètre de la cavité. La face profonde du kyste confine au ventricule latéral et n'en est séparée en haut que par 3 millimètres, en bas par un centimètre.

L'examen microscopique a permis de constater la présence de parasites adhérents à la cavité du kyste ; et, collés aux parois de la loge creusée dans le cerveau, nous avons trouvé plusieurs échinocoques (1) dans les débris d'une vésicule proligère rompue. Des coupes passant en différents points de ces organismes ont permis d'étudier leur structure. Un des parasites coupé longitudinalement peut être considéré dans son entier : il est compris dans une membrane homogène adhérente par un pédicule à ce qui reste de la vésicule proligère ; cette membrane limite une masse de substance granuleuse, ovoïde, longue de 111 μ, large de 77 μ, dans laquelle se trouve invaginée la tête du parasite présentant une couronne de crochets ; celle-ci est située près du pédicule d'implantation sur la vésicule proligère ; un canal par lequel doit se faire l'évagination de la tête s'étend de celle-ci jusqu'au pôle opposé (Pl. I).

A côté du premier animal, des coupes transversales d'autres parasites montrent la substance granuleuse disposée autour d'une cavité en forme de V ; une troisième forme de parasite présente seulement la tête de forme sphérique avec une seule ventouse et des restes de la double couronne de crochets.

(1) M. le Dr Blanchard a bien voulu examiner les parasites et nous aider pour leur détermination. Il a mis à notre disposition les importants renseignements bibliographiques réunis dans son laboratoire.

Digitized by Google

Digitized by Google

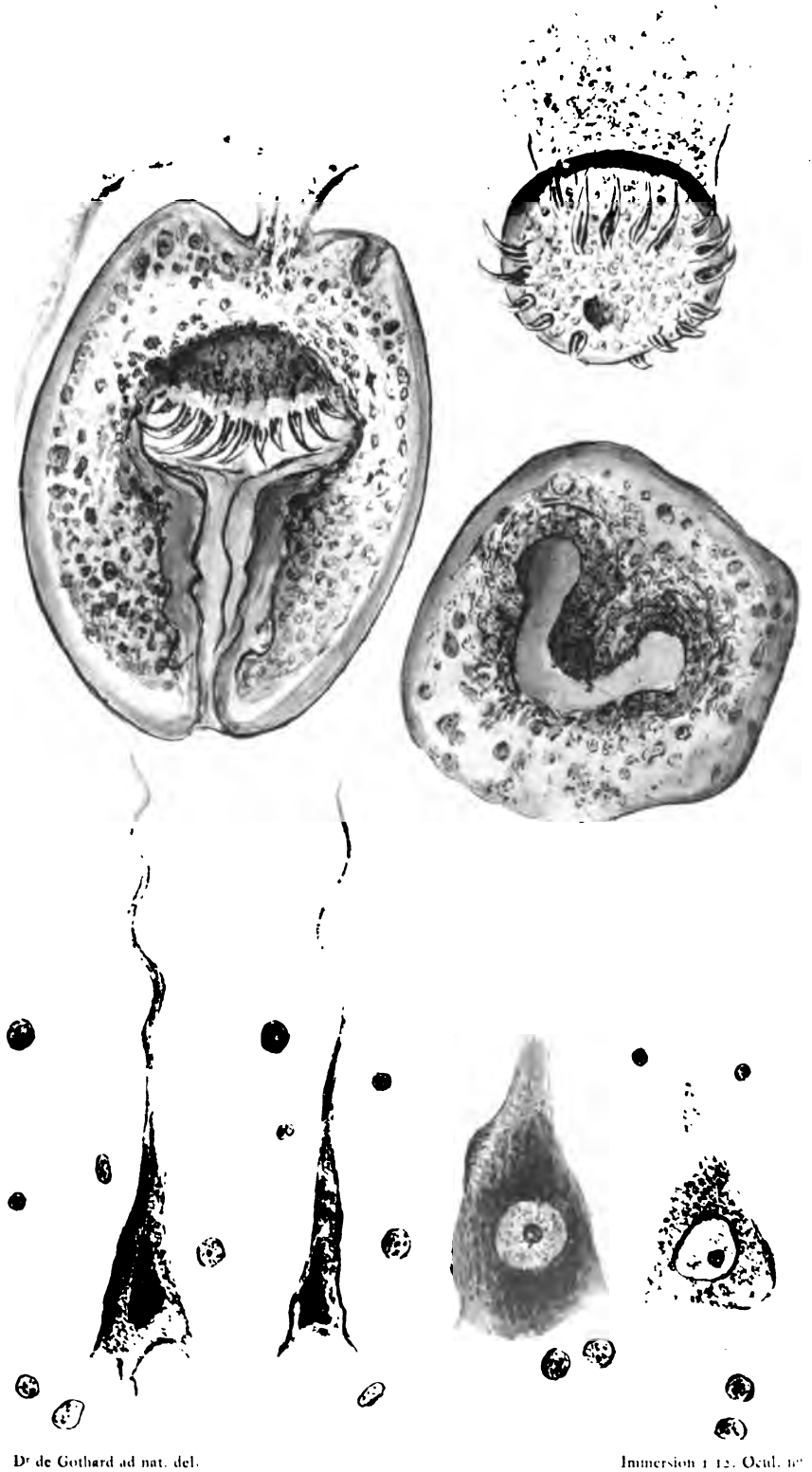

Dr de Gothard ad nat. del. Immersion 1/12. Oculaire n° 4.

KYSTES PARASITAIRES DU CERVEAU
causés par le cystique du Tenia echinococcus.
(Mousseaux, de Gothard et Riche).

Digitized by Google

Digitized by Google

Digitized by Google

L'examen microscopique de la substance cérébrale au voisinage du kyste ne nous a pas montré d'altération appréciable des tubes nerveux colorés par la méthode de Weigert-Pal.

Au point de vue cellulaire, on trouve dans les cellules pyramidales deux types pathologiques très tranchés et qui dans leur disposition se montrent nettement séparés l'un de l'autre. Le premier type est celui que Nissl attribue aux cellules altérées par un processus prolongé chronique ; le corps cellulaire et les prolongements sont atrophiés. Ces derniers sont courbés ou contournés sur eux-mêmes en forme de tire-bouchon ; la coloration au bleu de méthylène est diffuse, le noyau a perdu sa forme ovale ou ronde. Très fortement coloré, il est rétracté, triangulaire ou polyédrique. Le plus souvent, on ne distingue pas le nucléole, et lorsqu'il est visible il est petit et fortement teinté (Pl. I).

Il existe une légère prolifération des noyaux névrogliques et on trouve ceux-ci souvent tuméfiés, ce qui est signalé par Nissl comme un caractère de l'état pathologique.

Le deuxième type de cellules est celui qui, pour le même auteur, correspond à une évolution pathologique récente ou aiguë : le corps de l'élément est gros, de forme sphérique, globuleuse et l'on ne peut distinguer les substances chromatiques ou achromatiques ; les prolongements sont pâles, mais on peut les distinguer ; le noyau est tuméfié, sphérique et peu coloré.

En résumé, on remarque dans ces cas, deux aspects différents des cellules pyramidales : aspects rapportés généralement à une évolution pathologique aiguë ou récente ou à un processus ancien ou chronique qui peut-être se succèdent l'un à l'autre. Il est logique de penser que les cellules altérées chroniquement siègent au point où la compression a été la plus forte.

Quant aux différentes régions de la moelle épinière, nous n'y avons rien trouvé d'anormal.

*
* *

Si les cas de kystes à échinocoques du cerveau rapportés dans la science ne sont pas rares, les observations complètes dans lesquelles le diagnostic est affirmé par la présence du parasite sont en minorité. Lorsqu'on recherche dans les premiers auteurs qui ont décrit ces productions parasitaires, il est difficile souvent de démêler s'il s'agit de kystes dus au tenia solium ou au tenia echinococcus ; bien plus, beaucoup de statistiques emploient simplement le mot kystes, sans préciser si ces kystes sont d'origine parasitaire ou consécutifs à d'anciens foyers de nécrobiose comme on en rencontre assez souvent chez les vieillards.

En 1654, Panoroli décrit des vésicules remplies de liquide siégeant dans le cerveau et dont la nature parasitaire ne lui semble pas douteuse ; après lui, Théodore Kerckring, Wepfer et Guérineau et d'autres auteurs signalent des hydatides siégeant autour des artères temporales. Lancisi (1709) rapporte des cas de kystes du cerveau ; Bianchi (1749) signale dans l'encéphale des vers semblables à ceux du fromage ; Rendtor (1822) cite

Digitized by Google

encore des observations de tumeurs kystiques, et depuis cette époque les observations se multiplient.

Le degré de fréquence des tumeurs parasitaires du cerveau par rapport à celles de même nature des autres organes n'est pas encore nettement établi. D. Thomas, sur 2.000 cas de kystes hydatiques de différentes régions, admet qu'on trouve dans le cerveau une proportion de 4 0/0. Davaine sur 376 cas n'en rencontre que 22 dans le cerveau, Cobbold 16 fois sur 136 cas, Neisser 68 fois dans 900 cas, Madelung 1 fois sur 196, Finsen d'Islande 4 fois sur 255 cas. Quant à leur fréquence par rapport aux autres tumeurs cérébrales, la statistique de Hale White sur 100 cas de tumeur encéphalique, mentionne 4 kystes (sans préciser leur nature), celle de Bernhardt 30 kystes hydatiques sur 480 tumeurs, celle d'Allen Starr 30 kystes sur 300 cas chez des enfants au-dessous de 19 ans, enfin Park sur 63 interventions intra-crâniennes rencontre 12 kystes.

Mais la plupart du temps, le diagnostic ne semble reposer que sur l'aspect macroscopique, et les observations où la présence du parasite lui-même est signalée sont exceptionnelles.

Sevestre, en 1875, sous le titre de cysticerque de l'encéphale, rapporte une observation dont nous extrayons le passage suivant : « Cette poche présente une paroi assez dense, fibreuse, épaisse d'un millimètre environ, et se trouve remplie par un liquide opalescent, légèrement purulent ; de plus, cette poche est tapissée à sa face interne par une membrane blanche, offrant à l'œil nu et au microscope tous les caractères des membranes hydatiques. On trouve en outre dans cette membrane un épaississement qui, disséqué et examiné au microscope, est reconnu pour un cysticerque avec ses quatre oscules et sa couronne de crochets. »

Dans un autre cas, Grasset trouve 9 petits kystes gélatineux dans chacun desquels on aperçoit par transparence un petit corps blanc mobile, un peu allongé, inséré par une de ses extrémités sur l'enveloppe extérieure ; à la loupe, on distingue à l'extrémité libre convexe des saillies latérales un peu bombées (ventouses) ; au-dessous de cette extrémité est une partie fortement plissée transversalement, même en dilacérant cette tête, la comprimant et en augmentant le grossissement pour apercevoir les crochets, on ne trouve ceux-ci que difficilement ; dans un kyste, ce sont quelques crochets isolés, complètement détachés ; ils ont la garde peu développée et les deux branches sont à angle très aigu l'une sur l'autre ; sur un autre quelques crochets sortent d'une gangue granuleuse ; enfin sur un dernier, on trouve une extrémité céphalique entière avec les couronnes de crochets ; seulement ces crochets émergent d'une gangue de pigment noir. Davaine avait déjà remarqué que les cysticerques cérébraux étaient souvent le siège d'altérations variées, notamment la pigmentation

Digitized by Google

du rostre, et Grasset insiste aussi sur la difficulté de mettre en évidence les caractères saillants du parasite, difficulté beaucoup plus grande que pour les kystes des autres régions.

En 1891, Pierre Janet trouve au microscope sur une hydatide du cerveau une petite cupule entourée d'une membrane d'enveloppe, munie d'un protoplasma granuleux de couleur jaunâtre, et analogue aux œufs de certains helminthes. Ducamp, rapportant un cas observé par lui, écrit: « La poche examinée au microscope présente en deux points de petits amas opaques granuleux sans crochets. » Metter, d'après une observation rapportée dans la thèse de Flammarion, a rencontré des crochets. Rabot a trouvé dans un cas une tête d'échinocoque.

Remarquons de suite que,dans plusieurs descriptions, notamment dans celle de Sevestre, et surtout dans les diverses observations publiées par les auteurs, il semble exister des confusions entre les différents termes admis par les naturalistes, entre les diverses dénominations appliquées aux formes parasitaires. Il nous faut donc, avant tout, préciser quelques points de ce diagnostic anatomique.

Disons d'abord que pour Davaine, Hahn et Lefèvre et d'autres helminthologistes, le mot *échinocoque* a un sens restreint : il ne désignerait que la *tête du ténia* née par bourgeonnement et le mot hydatide serait le vers vésiculaire entier analogue au cysticerque. Au contraire pour Blanchard, la dénomination d'hydatide comprend tout à la fois la vésicule mère et les têtes de ténia nées par bourgeonnement dans la cavité des vésicules proligères qui dérivent de celles-ci, ainsi *hydatide* est exactement synonyme de *échinocoque*.

Au point de vue de la confusion fréquente des mots *cystique* et *cysticerques*, il faut savoir d'autre part que l'on trouve dans le cerveau tant de l'homme que des animaux, en dehors de cas de botriocéphale admis par Kühn de Saint-Pétersbourg, et d'une observation de ténia inerme publiée par MM. Dubreuilh et de Nabias (de Bordeaux), discuté d'ailleurs par M. Blanchard, des représentants des larves de trois espèces de ténia du 1er groupe de Villot : Cystiques *dont la vésicule procède du proscolex, c'est-à-dire de l'embryon hexacanthe qui a subi des phénomènes de mue après sa migration, et sans qu'il y ait à proprement parler de production nouvelle.* Ce groupe est opposé par Villot, à un deuxième dans lequel la *vésicule procède d'un bourgeonnement du proscolex, c'est-à-dire de l'adjonction d'une partie nouvelle.*

Le mot cystique désigne d'une façon générale pour les helminthologistes des vers vésiculaires, formes de transition des ténias qui s'en distinguent par l'absence constante d'organes génitaux.

Les trois cystiques que nous trouvons dans l'encéphale portent des noms différents, le 1er larve du tenia solium, s'appelle cysticercus ; le

Digitized by Google

2e larve du tenia cœnurus, s'appelle cœnurus ; le 3e larve du tenia échinococcus, s'appelle échinococcus.

Ce qui caractérise l'état larvaire du tenia échinococcus, est le fait que de la *face interne* de la paroi de la vésicule formée à la suite de la transformation de l'embryon hexacanthe, naissent des vésicules proligères qui donnent elles-mêmes naissance par bourgeonnement à *des têtes multiples*.. Ce caractère permet de différencier l'échinocoque du cysticerque (tenia solium), dans le développement duquel il ne se forme jamais qu'*une* tête qui prend naissance à *la face externe* de la vésicule. La même particularité permet de distinguer l'échinocoque du cœnure qui vit dans le cerveau du mouton (1) ; ici le bourgeonnement se produit encore à la face externe de la vésicule mais par *plusieurs points* à la fois. Cette dernière larve se rapproche donc de l'échinocoque par la pluralité des têtes et du cysticerque par le lieu où chaque tête prend naissance et l'absence de vésicules proligères.

L'analogie entre ces états larvaires ne saurait cependant être méconnue, et si, par son mode de développement, l'échinocoque semble différer totalement des autres cestodes, dans le cerveau, réduit à l'état de vésicule unique, il se rapproche morphologiquement du cysticerque. L'hydatide se constitue en effet de la même façon que la vésicule caudale de celui-ci, par suite de l'hydropisie de l'embryon hexacanthe et si cette hydropisie chez le cysticerque ne se montre jamais au même degré que chez l'échinocoque, elle ne constitue pas toutefois, à notre avis, une dénomination distinctive parfaite. Il est donc toujours préférable de citer dans les observations, le nom de l'animal qui a donné lieu à la formation parasitaire.

L'hydatide que nous avons examinée est comprise dans la substance cérébrale, alors que d'après la majorité des auteurs, ces productions siègent plus souvent à la surface que dans la profondeur. Morgan, a cependant relevé sur 40 observations complètes, 10 cas de kystes de cette nature dans les lobes cérébraux, 8 dans le cervelet, 4 dans les ventricules, 2 dans le corps calleux, 1 dans la protubérance.

La vésicule était unique dans notre observation, or les cas de vésicules multiples et pluriloculaires sont en effet plus rares dans le cerveau. Landouzy en a cependant rapporté un exemple : il s'agit ordinairement de plusieurs parasites qui se sont développés à côté l'un de l'autre. Dans un cerveau d'enfant Rabot a trouvé 4 kystes dont le plus volumineux pesait 510 grammes. La partie supérieure et postérieure du lobe droit, s'étant rompue avait laissé échapper 3 vésicules ; près de l'aqueduc de Sylvius il en existait une 4e grosse comme une noix.

(1) Il existe dans la science trois observations de cœnure cérébral chez l'homme. La 1re appartient à Zéser, la 2e à Louis, le 3e à Clémenceau. L'exactitude de ces observations est niée par la plupart des helminthologistes.

Digitized by Google

Nous pensons que le fait admis par les auteurs qu'il est rare de trouver dans l'encéphale des hydatides secondaires, pourrait être dû à la gêne que cause au parasite la nécessité de se développer dans une cavité inextensible comme la boîte crânienne. On sait d'ailleurs que les vésicules filles étroitement serrées dans un kyste adventif se forment difficilement, ou même une fois formées se détruisent ; dans ces cas l'échinocoque au lieu de donner naissance à des vésicules secondaires demeure à l'état d'une vésicule unique. Dans ces conditions on pensait que le kyste demeurait stérile et l'absence des têtes constatée par Laennec, lui avait fait donner par cet auteur le nom d'acéphalocyste ; il croyait que cette forme du parasite était particulière à l'homme et il la considérait comme constituant un genre distinct de l'hydatide du bœuf et du mouton dans lesquelles il avait toujours reconnu la présence de têtes. Son opinion fut généralement acceptée. Cependant en 1809, Himly, s'efforça de prouver que l'acéphalocyste est un animal et peut-être, disait-il, le plus simple des animaux. En 1830, Kühn, de Niederbroon, le rangea parmi les Psychodiaires de Bory de Saint-Vincent ; dès 1821 Bremser avait cependant montré que les hydatides de l'homme ne sont pas plus dépourvues de têtes que celles des animaux ; la preuve de ce fait fut définitivement donnée par les recherches de Livois. Ainsi le genre acéphalocyste est rentré dans le genre échinococcus comme l'avait établi Rudolphi. L'existence admise d'hydatides stériles peut d'ailleurs être la conséquence soit du fait qu'à l'ouverture du kyste, les vésicules proligères et les têtes ont échappé à l'examen, soit de l'évolution encore inachevée du parasite, l'hydatide pouvant croître très lentement et devant attendre une taille assez considérable avant que toute formation céphalique apparaisse.

D'après les auteurs, il est fréquent que des kystes même volumineux logés dans l'encéphale ne donnent lieu à aucun symptôme: Notre observation est une nouvelle preuve. Lorsque l'échinocoque manifeste sa présence il emprunte un ou plusieurs des modes de réaction par lesquels le cerveau peut manifester sa souffrance, céphalée, vertiges, vomissements, troubles oculaires, épilepsie Bravais-Jacksonienne, paralysies. Les phénomènes moteurs, sensitifs, intellectuels se montrent selon la localisation du parasite.

Odile a divisé l'évolution de ces tumeurs en deux périodes : la première, est caractérisée par la céphalalgie qui précéderait toujours pour lui les phénomènes paralytiques ; la deuxième par les paralysies ; d'après cet auteur, la céphalée se montre sans localisation précise, s'étendant à toute la tête. Dans deux observations cependant il vit la douleur siéger principalement à la région occipitale. La durée en est variable ; dans un cas d'Odile, elle aurait été de trois ans, d'autres fois au contraire les accidents se suc-

Digitized by Google

cèdent rapidement. Dans une observation de Westphal, la céphalalgie n'aurait précédé la paralysie que de deux mois. Les phénomènes paralytiques qui caractérisent la 2e période d'évolution du kyste seraient précédés quelquefois d'une autre période plus ou moins longue d'excitation dans le domaine des nerfs qui vont être frappés.

La marche des accidents est ordinairement assez rapide et la durée dépasse rarement deux années d'après Guérineau. Cependant si l'on a pas, comme dans les autres régions, trouvé des observations analogues à celles de Fiusen (kyste de 16 à 18 ans) ; de Courty (kyste de 35 ans dans la région iliaque) ; de Regnard et Budd rapportés par Hilton Fagge (environ 40 ans) ; on a vu des cas d'hydatides du cerveau évoluant en 10 ans (Harrington). On observe souvent aussi des rémissions suivies de rechutes, mais l'affection à une évolution nettement et continuellement progressive.

La mort subite est fréquente et Szczypiorski cite deux cas de terminaison de ce genre de kystes hydatiques du cervelet. La mort doit être attribuée soit à la compression occasionnée par le développement de la poche kystique, soit à la rupture de l'hydatide, ce qui, d'après Brouardel, serait rare étant donnée la protection que la boîte crânienne oppose aux traumatismes.

Cette rupture peut occasionner des symptômes spéciaux d'intoxication causés par l'absorption du liquide de la poche et analogues à ceux décrits lors de la rupture des kystes des autres organes. C'est ainsi que Szczypiorski parle d'une éruption dans un cas d'hydatide du cerveau. Griesnard signale une éruption qu'il rattache à la scarlatine pendant l'évolution d'un kyste du crâne. Rabot relatant un cas de kyste du cerveau parle d'une éruption indéterminée, son malade avait eu déjà la rougeole. On sait que l'intoxication par le liquide hydatique se manifeste par une simple éruption ortiée, une syncope, des accidents choréiformes, quelquefois la mort subite. L'urticaire qui suit les ponctions apparaît quelques minutes après l'opération (Debove), rarement après deux ou trois jours. L'éruption peut être localisée à un côté du corps (Dieulafoy), à une région, face, cou, bras, hypochondres (Thomas et Graham) ou généralisée. Elle est franchement ortiée ou revêt les caractères d'un érythème diffus ou scarlatiniforme (Durham), sans démangeaisons, du pytiriasis (Thompson), d'une roséole (James). Achard rapporte plusieurs cas où la mort suivit une ponction, ou un traumatisme ayant occasionné la rupture du kyste. L'éruption n'apparaîtrait qu'après la première ponction et ne se montrerait plus après les autres, il se produirait ainsi une sorte d'immunité temporaire. Doyen et Besnier insistent sur le fait que l'apparition de l'urticaire indique la résorption d'une certaine quantité de liquide et doit mettre le médecin en éveil pour parer à une intoxication éventuelle plus grave.

Digitized by Google

Clémenceau a cité un cas unique dans la science de guérison spontanée par ouverture du kyste au dehors après usure de la paroi osseuse du crâne. On a vu aussi des hydatiques se vider par l'orbite et par les fosses nasales.

Il parait exceptionnel que les hydatides cérébrales puissent se manifester par des symptômes physiques. Cependant en dehors de ceux qui peuvent accompagner la perforation des parois du crâne, Ribot se rappelle que la main appliquée pendant la vie sur la paroi-crânienne d'un enfant mort de kyste hydatique du cerveau percevait, lorsqu'on faisait parler le malade, une augmentation des vibrations céphaliques. Ce signe pourrait, d'après lui, servir pour établir le diagnostic de cas analogues, il propose d'ausculter la tête et espère que l'oreille appliquée contre la paroi osseuse percevra une sensation analogue au frémissement que l'hydatide provoque quelqu efois

Parmi les tumeurs cérébrales, il n'en est pas dont *le diagnostic positif* soit plus difficile que celui des kystes parasitaires. Il n'est pas rare, avons-nous dit, d'en observer d'assez volumineux, logés dans la substance même du cerveau laissant celui-ci intact et ne donnant lieu à aucun symptôme morbide ; à plus forte raison dans les cas plus fréquents de parasites restant de taille exiguë. Aussi est-ce souvent sur des individus morts d'affections complètement étrangères à ces tumeurs qu'on a constaté des hydatides même volumineuses ou multiples. Letulle, chez un malade mort de fièvre typhoïde, a trouvé un kyste du volume d'une petite noix logé dans l'épaisseur de la substance sous-jacente à la circonvolution pariétale inférieure, et n'ayant donné lieu à aucun phénomène important. Piazza Martini a rencontré 7 vésicules hydatides du volume d'un pois, 4 dans l'hémisphère droit et 3 dans le gauche n'ayant amené pendant la vie aucun phénomène morbide. Grasset, cite un cas analogue. Sur 56 cas d'hydatides du cerveau signalés dans la thèse de Clémenceau, 20 fois les parasites ont été constatés sur des individus qui ont succombé à des lésions très diverses. C'est dans 36 cas seulement que la mort a été réellement due à l'existence de la tumeur parasitaire ; tout porte à croire, il est vrai, que ces 20 individus en question auraient succombé probablement plus tard consécutivement à la marche progressive des tumeurs logées dans la boîte crânienne.

Le *diagnostic différentiel* ne peut d'autre part s'appuyer le plus souvent sur la constatation de lésions de même nature, en d'autres points de l'organisme ; d'après les observations il serait en effet rare de trouver, conjointement avec des hydatides de cerveau, des hydatides dans d'autres organes et Kuchenmeister sur 88 cas d'hydatides du cerveau n'en a trouvé que 11 fois dans d'autres régions du corps.

Digitized by Google

La difficulté qu'apporte à l'établissement d'un diagnostic l'absence de symptôme ou tout au moins le manque de signes caractéristiques, donne une importance toute spéciale à la connaissance des notions étiologiques que nous possédons sur la répartition géographique, le mode de transmission et les conditions les plus favorables au développement et à la dissémination du parasite.

En France, les hydatides chez l'homme sont assez fréquentes et d'après Leudet il y en aurait plus de cas à Rouen qu'à Paris (16 fois sur 280 autopsies). Plus rares en Belgique et en Suisse, l'échinocoque semble au contraire plus commun en Allemagne. D'après les statistiques de quelques médecins Mecklembourgeois, c'est dans cette province que la maladie hydatique serait le plus fréquemment observée. Le nord de l'Allemagne est plus infesté que le reste de l'empire. Les kystes à échinocoque sont rares en Autriche, plus rares encore en Norvège. En Angleterre, Cobbold prétend que chaque année plus de 400 personnes meurent d'hydatide. La maladie serait moins fréquente en Amérique et dans l'Inde. C'est en Islande et en Australie que les cas de kyste de cette nature développés dans les divers organes de l'homme ont été le plus fréquemment rapportés par les auteurs, la mortalité de ce fait serait de 6 p. 100 en Islande, et plus élevée encore en Australie.

L'influence de l'âge et du sexe sur le développement du parasite n'est pas bien déterminée ; cependant l'infestation serait rare chez les enfants. Il peut néanmoins exister des échinocoques dès la naissance, car d'après Boberie, l'embryon peut passer à travers le placenta et l'utérus. Pour Finsen, c'est de 28 à 45 ans ; et pour Halle White de 19 à 27 ans qu'il est le plus commun de trouver le parasite chez l'homme.

D'après les statistiques allemandes, le développement de l'échinocoque serait plus fréquent chez la femme. Krummacher sur 86 malades l'a observé 41 fois chez l'homme et 45 fois chez la femme. Finsen sur 255 cas, l'a trouvé 74 fois chez l'homme et 181 fois chez la femme. Neisser sur 358 observations en a 148 chez l'homme et 210 chez la femme. D'après Thomas, en Australie, la femme serait moins atteinte que l'homme, mais il ajoute que ce sont les hommes qui sont employés aux soins des animaux et dans les mines où l'eau est rare et fréquemment infectée. D'après lui les femmes qui vivent plus renfermées chez elles sont plus sujettes à l'infestation.

L'influence d'un milieu favorable à la contamination s'affirme en Islande et d'après Budd, les marins sont moins exposés que les agriculteurs ; les individus pauvres et mal soignés sont plus fréquemment infestés. L'échinocoque étant la larve d'un ténia du chien, il est évident qu'il se développera surtout chez les individus qui vivent le plus en contact

Digitized by Google

avec cet animal. D'autre part la migration du ténia se faisant du mouton au chien, la maladie sera plus fréquente chez ceux qui vivent dans la compagnie des chiens de berger et d'abattoirs ; plus commune dans la campagne que dans la ville et plus répandue dans les pays d'élevage. C'est ainsi qu'en Islande il y a un chien par 4 habitants et le ténia existe sur 28 chiens pour 100, d'après Krabbe. En Australie, 43 chiens pour 100 sont atteints du ténia. En France le parasite est plus rare chez cet animal et Blanchard qui a fait de nombreuses autopsies de chien ne l'a jamais rencontré. En Danemark Krabbe ne l'a vu que deux fois sur 500 chiens.

La transmission a lieu du chien à l'homme par l'absorption des œufs fécondés qui pénètrent par l'alimentation avec les boissons ou les légumes absorbés crus ou mal cuits ; les poussières peuvent enfin en contenir.

Danlos et Kirmisson pensent qu'une hyperémie et un épanchement traumatique contribuent à fixer l'embryon hexacanthe et créent un milieu propice à son développement, de même, pour Cachereau, toute congestion locale quelle qu'en soit la cause, amènerait ce résultat. Les états hémorrhoïdaires, le flux se supprimant, peuvent contribuer à augmenter l'état congestif de la région déjà irritée par la présence du parasite qui agit lui-même comme corps étranger. Graham cite un cas de ce genre. Les traumatismes de la tête peuvent logiquement favoriser le développement du ténia par la production de stases. Danlos et Livois rapportent un certain nombre de kystes hydatiques du cerveau dont l'évolution semble consécutive à un traumatisme ; Babinski et Vulpian ont pour des cas d'hydatides cérébrales observé des faits analogues.

D'après ce que nous savons de la transmission du parasite de certains animaux à l'homme et des conditions particulières qui entretiennent la multiplication de cette espèce de ténia, il faut conclure à l'utilité de quelques soins à prendre par les personnes en contact journalier avec les chiens ; les bergers par exemple. Ces moyens prophylactiques consistent d'abord dans les lavages minutieux des salades et des légumes consommés verts ou peu cuits, puis dans certaines précautions dans les rapports habituels avec les animaux et la tenue des chenils. D'après Cobbold il suffirait de l'addition d'une petite quantité d'alcool à l'eau souillée pour rendre le parasite inoffensif.

Comme traitement curateur on administre plusieurs substances médicamenteuses. Lebert donnait du calomel ; Desnos de l'iodure de potassium avec lequel on a constaté souvent une certaine amélioration. On a employé de même le Cousso et la teinture de Kamala.

Les kystes hydatiques rentrant d'une part dans le groupe des tumeurs bien limitées et facilement énucléables, n'amenant d'autre part que tardivement des lésions du tissu cérébral sont justiciables de la trépanation

Digitized by Google

curative. Auvray, dans sa thèse, rapporte 16 cas d'ouverture du crâne pour kyste hydatique du cerveau, il y eut 9 morts et 7 guérisons ou amendement notable des symptômes. D'après Flammarion, la trépanation exploratrice est indiquée dans les cas diagnostiqués : méningite tuberculeuse, lorsque la présence d'un kyste parasite n'est pas invraisemblable.

BIBLIOGRAPHIE

Davaine. — *Cystique, cysticerque, cestoïdes.* Dict. Encyclopéd. des Sc. méd. Dechambre.

Hahn et Lefebre. — *Echinocoque.* Dict. Encyclopéd. des Sc. méd. Dechambre.

Blanchard. — *Hydatide.* Dict. Encyclopéd. des Sc. méd. Dechambre.

Blanchard. — *Traité de zoologie médicale*, t. I.

Blanchard. — *Traité de pathologie générale de Bouchard.*

Th. Laennec. — *Mém. sur les vers vésiculaires et principalement sur ceux qui se trouvent dans le corps humain, lu à la séance du 26 pluviôse an* XII 1804. In mém. de la Faculté de méd. de Paris, 1812.

Bremser. — *Notice sur l'echinococcus hominis.* Journ. complém. du Dict. des Sc. méd., XI, p. 282, 1821.

Kuhn de Niederbroon. — *Recherches sur les acéphalocystes et sur la manière dont ces productions parasitaires peuvent donner lieu à des tubercules.* Mém. de la Soc. d'hist. nat. de Strasbourg, I, 830. Gaz. méd., III, p. 887, 1832, Annales des sc. nat., XXIX, p. 285, 1833.

F. A. Aran. — *Mémoire sur les hydatides ou vers vésiculaires de l'encéphale.* Arch. gén. de méd., 3, XII, 1841.

Davaine. — *Recherche sur les hydatides, les échinocoques et le cœnure et sur leur développement.* Soc. de Biol., II, p. 157, 1855. Gaz. méd., XI, p. 45, 1856.

P. E. M. Clémenceaux. — *Des entozoaires du cerveau humain.* Thèse de Paris, 1871.

Sevestre. — Société anatomique, 1875.

A. Laboulbène. — *Sur les ténias, les échinocoques et les bothriocéphales de l'homme.* Mém. de Soc. méd. des hôpit., XIII, 1876.

Danlos. — *De l'influence du traumatisme accidentel considéré comme cause occasionnelle des kystes hydatiques.* Th. Paris, 1879.

Grasset. — Montpellier médical, mai 1879.

Ed. von Beneden. — *Recherches sur le développement embryonnaire de quelques ténias.* Arch. de Biol., II, 1881.

A. Villot. — *Classification des cystiques des ténias fondée sur les divers modes de formation de la vésicule caudale.* Revue des sciences naturelles, II, 1882.

A. Villot. — *Mémoire sur les cystiques des ténias.* Annales des sciences naturelles, zoologie, XV, 1883.

Bucquoy. — *Hémiplégie et hémiatrophie faciale. Kyste hydatique de la base du crâne.* Bull. de la Soc. méd. des hôp., I, p. 246, 1884.

V. Odile. — *Des kystes hydatiques de la base du crâne.* Thèse de Paris, 1884.

Cachereau. — *Un kyste hydatique du poumon.* Urticaire hydatique. Th. Paris, 1884.

Rabot. — *Kystes hydatiques du cerveau.* Bulletin médical, IV, 1890.

Szczypiorski. — *Des entozoaires de l'encéphale.* Paris, 1890.

Ducamp. — *Kyste hydatique du cerveau, paralysie alterne.* Progrès méd., 2, XIV, 1891.

Lobet. — *Kyste hydatique du cerveau, résection temporaire et étendue de la voûte crânienne, extirpation du kyste.* Revue de chirurgie, 1892.

Guerineau. — *Étude sur les kystes hydatiques du cerveau.* Thèse de Paris, 1893.

Roche. — *Quelques localisations rares de l'échinocoque.* Thèse de Lyon, 1897.

Digitized by Google

J. E. Estevens. — *Kyste hydatique du lobe frontal gauche, opération, grande perte de liquide céphalo-rachidien, guérison.* Progrès méd., 1899.

Brault et Loeper. — *Trois cas de tumeur cérébrale à forme psycho-paralytique,* Archives général. de méd., mars 1900.

Riche et de Gothard. — *Deux cas de kyste parasitaire du cerveau dus au ténia echinococcus.* Bull. de la Société anat., avril 1900.

Leckart. — *Die Parasiten des Menschen.*

J. G. Bremser. — *Ueber lebende Würmer im lebenden. Menschen,* Wien, 1819. Traité zoologique et psychologique sur les vers intestinaux de l'homme. Trad. française. Paris, 1837.

F. Kuchenmeister. — *Ueber die Cestoden in allgemeinen und die bei Menschen insbesondere,* 1853.

Carl Treod. Von Siebold'. — *Ueber die Band und Blasenwürmer.* Leipzig, 1854.

Ed. Friedrich.— *De echinococcus cerebri.* Inaug. Tesis, Halis, 1866.

Ep. Kotsonopulos. — *Zur Casuistik der Hirntumoren,* Virchow's Archiv., LVII, p. 434, 1873.

C. Westphal. — *Ueber einen Fall von intra-craniellen echinococcus mit Ausgang in Heilung.* Berlin. klin. Woch., X, p. 205, 1873.

Neisser. — *Die Echinococcen Krankheit.* Berlin, 1877.

A. Jaenicke. — *Ein Fall von Echinococcus des Wirbelkanals.* Breslauer ärztl. Zeitsch, n° 21, 1879.

F. Kuchenmeister. — *Quellenstudien über die Geschichte der cestoden.* Deutschen Archiv., für Geschichte der Medicin. 1880.

A. Fricke. — *Zwei Falle von Echinococcus intra cranialis.* Inaug. diss. Berlin, 1880.

H. Helm. — *Ueber die Productivität und Sterilität der Echinococcusblasen.* Virch. Archiv., LXXIX, 1880.

Jos. Frey. — *Beitrag zur Lehre von tœnia echinococcus.* Inaug. diss. Berlin, 1882.

Ad. Kuhn. — *Achtzen Monat alter Ecchinococcus der arachnoidea in der Mittleren Schædelgrube bei chronischem Hydrocephalus internus.* Berlin. klin. Woch., XX, p. 632, 1883.

H. Berger. — *Beitrage zur Casuistik über die Echinococcus Krankheit.* Inaug. diss. Berlin, 1885.

J. Rumbold. — *Ein Beitrag zur Echinococcus-Erkrankung.* Thèse de Greiswald, 1890.

Sonnenburg. — *Ein Fall von Echinokokkus des Kleinhirns.* Berlin. klin. Wochen., n° 6, p. 155, 9 fév. 1891.

Moser und Peiper. — *Thieriseche Parasiten* (Pathologie und Therapie v. Nothnagel), 1894.

A. Wiedermann. — *Zur Statistik der Echenococcen Krankheiten Vor Pommern.* Thèse de Greiswald, 1895.

Cobbold. *Tapeworms. — Their source, varieties and treatment.* London, 1875.

J. D. Thomas. — *Hydatid disease with special reference to its prevalence in Australia,* 1884. *Note upon the frequent occurrence of taenia echinococcus in the domestic dog in certain parts of Australia.* Proceed. R. Society, XXXVIII, 1885.

Hale White. — Guy's Hospital Rep., 1886.

Park. — New-York med. Journal, 1888.

H. H. Mudd. — *Echinococcus multiocularis of the brain,* Amer. Journal, 1892.

V. Caporali. — *Echinococco de cervello gan. degli hospitali,* II, 1881.

Issekutz. — *Echinococcus retrobulbaris Szemészet,* n° 2, 1890.

Digitized by Google

HOPITAL ANDRAL

(SERVICE DE M. LE Dr MATHIEU).

UN CAS DE LADRERIE CÉRÉBRALE

PAR MM.

LÉOPOLD LÉVI ET **LOUIS LEMAIRE**

Ancien interne lauréat des hôpitaux — Externe des hôpitaux

Les cas de ladrerie cérébrale, tout en n'étant pas exceptionnels, ne sont pas si fréquents qu'une nouvelle observation ne puisse fournir à cette question quelques renseignements particuliers. C'est à ce titre que nous publions le cas suivant observé dans le service de notre excellent maître, le Dr Mathieu, à l'hôpital Andral.

Il s'agit d'une jeune fille de 17 ans, originaire de la Savoie, où elle travaillait la terre, qui vint à Paris en 1899 pour se placer comme domestique. L'année précédente elle avait été gravement malade, elle avait failli mourir, mais ne peut fournir d'autre renseignement à ce sujet.

A son arrivée à Paris, elle souffrait de la tête. Elle prit une place de domestique, mais ne la garda point, étant trop mal nourrie. Elle vint alors demeurer chez sa tante, et se plaignit de céphalée violente. A cause de ce symptôme, sa tante la fit entrer à l'hopital Andral, dans le courant de décembre 1899.

A notre premier examen, la violence de la céphalée est telle que nous portons d'emblée le diagnostic de néoplasme cérébral. Elle est cependant momentanément soulagée par un stypage au chlorure de méthyle et un lavement d'antipyrine et de bromure de potassium, à la dose de 5 grammes par médicament. La céphalée réapparait diurne et nocturne, opiniâtre, sans localisation formelle. C'est le seul signe qui existe. Bientôt s'y joint la somnolence. La malade se trouve constamment endormie au moment de la visite. Jamais elle n'éprouve d'autre phénomène, elle n'a ni vomissements, ni épilepsie jacksonienne, ni trouble de la vue. Une cure de frictions mercurielles et d'iodure de potassium est tentée sans résultat. Les douleurs de tête deviennent si violentes qu'elles nous conduisent à employer la morphine, en ingestion, par petites doses. Dans les premiers jours de février, la malade est prise pendant la nuit de délire avec hallucinations visuelles qui se prolonge le jour suivant. Elle voit des serpents.

Il nous semble qu'il existe une légère parésie du droit supérieur droit, ce symptôme n'est d'ailleurs pas persistant. Il fut, d'ailleurs, suffisamment léger, pour que nous puissions mettre en doute son existence.

Digitized by Google

Dans la pensée que les phénomènes délirants se rapportaient peut-être à l'intoxication morphinique, nous suspendons le médicament.

Le lendemain de la crise délirante, la maladie entre dans une phase de rémission : la somnolence semble disparue, la céphalée n'existe plus. La tante de la malade, que nous avions prévenue, dès le début, de la gravité du cas, croyant l'enfant guérie, voulut lui faire regagner la Savoie. Nous la décidons à la laisser encore en traitement.

Le 13 février, vers 6 heures du matin, la céphalée reparaît ; elle pousse des cris. Nous sommes amenés de nouveau à lui donner du chlorhydrate de morphine (2 à 4 centigrammes par jour) par ingestion.

Le 15, elle se plaint de douleurs à la nuque, elle est prise d'un vomissement s'accompagnant d'effort.

Le 16, elle meurt subitement pendant la visite.

L'*autopsie* révèle une congestion intense, violacée des poumons, sans tubercule, ni production néoplasique.

Le cœur n'est le siège d'aucune lésion valvulaire. Les cavités droites ne renferment pas de caillot.

Les reins, le foie, la rate sont le siège d'une vive congestion. Dans l'intestin on compte 46 ascarides.

Le cerveau présente disséminées au niveau des deux hémisphères, sans prédominance en un lobe, des petites masses jaunâtres du volume d'un grain de mil à celui d'un petit pois, dures au toucher, saillantes, arrondies, allongées ou de forme irrégulière, kystiques à la coupe, ou formant de petites masses simulant de petits tubercules caséeux. La pie-mère n'est épaissie en aucun endroit.

Le cerveau est mis à durcir dans une solution de formol à 10 pour 100. Au bout de quelques jours, nous étudions le cerveau de plus près et pratiquons quelques coupes.

Les néoplasies sont très nombreuses dans toute l'étendue de l'hémisphère gauche. Elles siègent presque exclusivement dans la substance grise où elles viennent affleurer la pie-mère, ou dans l'intervalle de deux circonvolutions. Elles sont généralement isolées, entourées d'une paroi limitée. Les kystes forment une légère saillie appréciable au doigt et au toucher (Fig. 1).

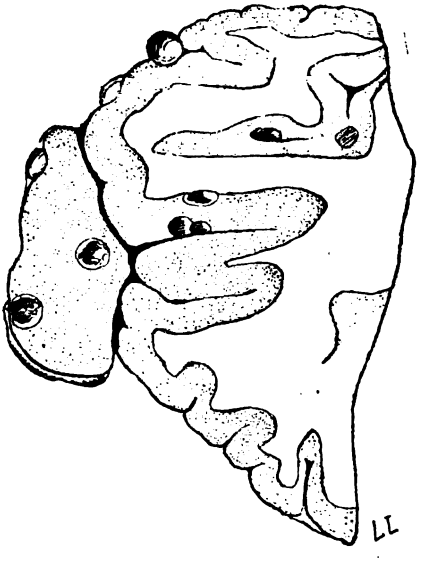

Fig. 1. — Répartition des kystes sur une coupe du lobe frontal.

Sur les 8 coupes transversales pratiquées au niveau de l'hémisphère gauche, nous comptons 138 kystes. En partageant en deux une des premières tranches,

Digitized by Google

nous comptons 12 nouveaux kystes. Il en résulte qu'en doublant toutes les coupes, nous pourrions compter un nombre bien plus considérable de tumeurs. Nous croyons donc être au-dessous de la vérité, en estimant à 400 environ le nombre de cysticerques contenus dans l'encéphale.

Comme localisations particulières, signalons des kystes disséminés, au niveau des noyaux gris centraux, dans l'hémisphère droit, tant dans le putamen qu'au niveau du noyau caudé et de la couche optique. Il en existe trois dans la protubérance, et deux au niveau du pédoncule cérébral gauche (Fig. 2).

Les aspects sous lesquels se présentent les néoplasies peuvent se ramener à deux.

Le moins fréquemment, elles prennent l'apparence d'une masse caséeuse, de coloration blanc jaunâtre, se distinguant nettement des tissus environnants par son opacité. L'énucléation de ces masses est beaucoup plus difficile, elles ne se laissent pas enlever, sans déchirer une partie du tissu voisin. Il s'agit de cysticerque mort, dégénéré.

Aucun kyste n'est diffluent, ni purulent.

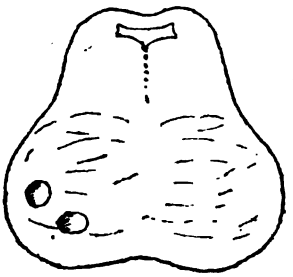

Fig. 2. — Kystes de la protubérance.

Fig. 3. — Deux cysticerques appendus à une artériole.

Le deuxième aspect est le plus habituel. Les tumeurs sont faciles à énucléer, appendues chacune à une artériole. Parfois la même artériole en présente plusieurs, insérées en des points très voisins (Fig. 3). On trouve la forme en haltère (Bitot et Sabrazès) caractérisée par des vésicules appendues l'une en face de l'autre le long d'une branche artérielle. Les vésicules sont transparentes à la surface du cerveau et sur une coupe qui leur est tangentielle où elles se laissent deviner par une légère teinte bleuâtre opalescente. Si on pratique une coupe d'une de ces tumeurs on trouve une coque fibreuse, contre laquelle se trouve accolée une seconde membrane, paroi vésiculaire, qui renferme un liquide clair contenu sous une certaine tension (vésicule hydropique). A l'œil nu, on aperçoit un petit embryon piriforme, ombiliqué, qui se continue avec la membrane qui tapisse l'intérieur du kyste. On peut séparer à la pince l'embryon avec sa membrane propre et le kyste adventice.

Quand on examine à la loupe, on retrouve la forme piriforme de l'embryon. C'est la tête d'un futur tœnia, le scolex, qui est invaginé dans un « *recessus scolecis* ». Le sommet seul dépasse, et un petit point noir indique la couronne de crochets. Il mesure environ un demi-millimètre de long.

Digitized by Google

En le comprimant entre deux lames, on fait sortir le scolex, qui se présente alors sous son aspect caractéristique : une couronne de 28 à 30 crochets, grands et petits, simulant une disposition sur deux rangs, de 150 μ de longueur, et quatre ventouses symétriquement disposées.

A cette tête fait suite une partie rétrécie, le cou qui l'unit au reste de la vésicule. Il s'agit du *cysticercus cellulosæ*, de la forme *larvée* du *tænia solium*. M. le Professeur Blanchard, à qui nous avons soumis coupes et préparations, a confirmé formellement notre opinion. Les coupes montrent de même l'embryon se continuant avec la membrane propre vésiculaire par la tête invaginée dans le *recessus scolecis*, en un mot l'aspect classique décrit par Moniez dans sa monographie sur les cysticerques.

La membrane propre est enkystée, à mailles larges (Fig. 4).

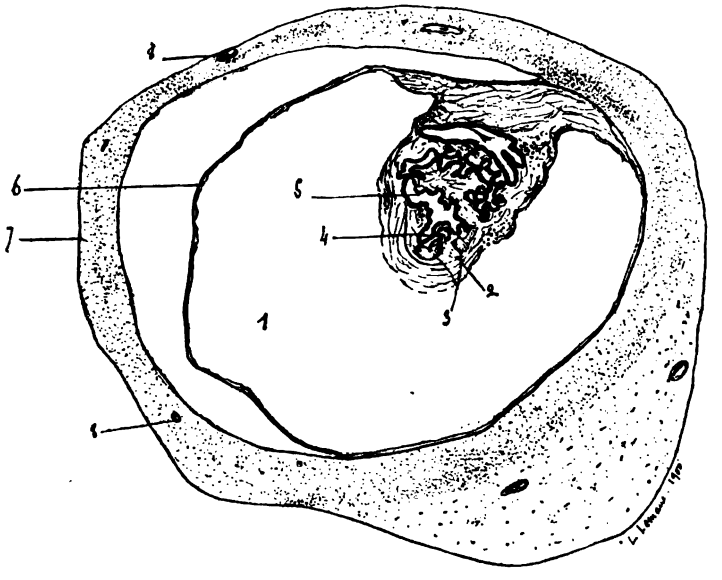

Fig. 4. — Coupe d'un kyste : 1. Cavité du kyste ; — 2. Tête du tœnia ; — 3. Ventouses coupées obliquement ; — 4. Coupe de quelques crochets ; — 5. Recessus scolecis ; — 6. Membrane propre du tœnia ; — 7. Tissu cérébral organisé autour du tœnia ; — 8. Vaisseaux.

La paroi du kyste est fibreuse, plus jeune à la périphérie, dans le voisinage du cerveau où elle est très riche en cellules et renferme de nombreux vaisseaux capillaires. Elle devient ensuite plus âgée, renferme surtout des fibres. De nombreuses cellules conjonctives et des vaisseaux embryonnaires se retrouvent de nouveau au voisinage de la membrane propre.

En résumé, notre cas concerne une jeune fille de 17 ans chez qui a évolué une ladrerie du cerveau caractérisée par de la céphalée, de la somnolence et qui a occasionné la mort subite. L'encéphale contenait environ quatre cents cysticerques de tœnia solium.

Digitized by Google

II

La connaissance de la cysticercose cérébrale est très ancienne. Déjà en 1558, Rummler, puis Panarolus (1650) trouvèrent des cysticerques dans les méninges d'épileptiques. Mais ce ne fut qu'au milieu de ce siècle que, grâce aux travaux de Leuckart, on admit l'identité du tœnia solium et du cysticercus cellulosæ (ainsi appelé par Rudolphi). Le cysticerque est la forme enkystée de l'embryon du tœnia.

Notre observation est conforme à la règle, en ce qui concerne le siège des cysticerques dans les centres nerveux. C'est là qu'on les rencontre le plus souvent. Dans les statistiques des hôpitaux d'Erlangen et de Dresde, sur 34 cas, 21 fois ils se rencontraient dans le cerveau. Sur 72 observations réunies par Dressel, 66 fois le cysticerque existait dans le cerveau à l'exclusion de tout autre organe (1866). Plus tard Kuchenmeister réunit 88 cas de cysticerques cérébraux. Bastrocchi, Clémenceau (th. Paris, 1870), Joire, Fredet, Bonhomme réunirent de nouveaux faits. Gabory dans sa thèse (Paris, 1897) a donné 17 observations nouvelles (Troisier, Lancereaux, Bitot et Sabrazès, etc.).

Si l'on étudie ces observations, on voit que les cysticerques sont généralement en petit nombre dans le cerveau : 15 dans l'observation de Troisier. Par contre, dans l'observation de Bonhomme, il y avait 111 parasites, dont 22 dans les méninges et 89 dans les centres. Dans le cas qui s'est offert à notre étude, le nombre des cysticerques est bien plus considérable, puisque, sur un seul hémisphère, en ne pratiquant que 8 coupes parallèles, nous avons pu en compter 138 et que l'encéphale en contenait 400 approximativement.

Nous les avons trouvés répartis dans l'encéphale. Mais conformément à la remarque de Moniez, dans sa monographie (Th. 1880) que le siège de prédilection des cysticerques est la partie périphérique des hémisphères du cerveau, nos kystes, à de très rares exceptions près, étaient disséminés dans la substance grise du cerveau. C'est là un fait qu'on trouve absolument concordant dans toutes les statistiques et qu'on peut opposer à ce qui se produit pour les échinocoques. Ceux-ci se développent toujours dans les parties centrales du cerveau.

Quant aux rapports, avec les vaisseaux, de ces kystes, ils peuvent se trouver groupés deux par deux sur les artères sylviennes à la façon des haltères ; nous avons de même signalé dans notre cas que les kystes étaient appendus soit par unité, soit par deux ou davantage aux parois vasculaires.

En dehors du cerveau, quelques parasites se sont trouvés chez notre malade dans la protubérance, et dans le pédoncule.

Digitized by Google

Une question fort intéressante qui se pose à propos de tous les cas, et qui mériterait d'être tranchée dans l'espèce, est le mode d'infestation de l'organisme et de la pénétration des parasites dans le cerveau.

Il est des notions établies. Il faut que les œufs du tœnia pénètrent par le tube digestif, et dans ce cas il y a, soit auto-infestation de la part d'un sujet porteur d'un tœnia, soit pénétration, par l'intermédiaire de l'eau, des poussières, des aliments (végétaux qui ont été au contact de fumier, cohabitation avec un sujet porteur de tœnia). Les œufs qui pénètrent dans la cavité stomacale, sont entourés d'une coque chitineuse qui ne peut être dissoute que dans le suc gastrique. Si la coque se dissout, l'œuf se développe en un embryon sphérique armé de six crochets (embryon hexacante). Grâce à leurs crochets, les hexacantes s'insinuent, dit Laboulbène, à la manière d'un nageur ou d'une personne qui pousse des coudes pour traverser une foule, et arrivent en les perforant dans les petits vaisseaux où ils sont charriés jusqu'aux organes des diverses parties du corps.

Dans notre observation, nous sommes frappés de la quantité considérable de kystes qui sont tous venus se constituer dans la substance cérébrale. Comment expliquer que c'est la substance grise qui est seule le siège de la cysticercose ? Il nous semble que les cysticerques sont tous arrivés au cerveau par voie embolique. Un anneau venu de dehors a été sans doute digéré au niveau de l'estomac, les œufs du tœnia ont été mis en liberté, leur coque attaquée. Les hexacantes ont pénétré au niveau de la circulation veineuse générale, soit après absorption au niveau de l'intestin, soit par passage direct dans les chylifères. Une fois dans la circulation générale, ils ont suivi la voie habituelle des embolies, passé de la petite circulation dans la grande, et enfin ont été projetés dans le cerveau par la carotide. Il y a donc eu pénétration par la voie sanguine et formation d'embolies parasitaires. Remarquons qu'habituellement les foyers emboliques sont, comme ici, corticaux. Ce fait paraît être en rapport avec une disposition anatomique. On peut cependant objecter que les échinocoques, qui arrivent par la même voie, ne se logent que dans les parties centrales du cerveau. Peut-être l'embryon hexacante du tœnia, une fois arrivé dans le cerveau se meut-il, grâce à ses crochets, et chemine-t-il jusqu'au niveau de la substance grise, où il trouve un milieu beaucoup plus favorable à son développement.

Nous n'avons pas à entrer ici dans le détail de l'évolution habituelle des cysticerques dans le cerveau.

Constitué d'abord par une simple vésicule à crochets, l'embryon se fixe, perd ses crochets et commence à s'accroître. Notons que vers le 3e mois la jeune larve se creuse, devient hydropique, comme nous l'observons ici dans la plupart des kystes.

Digitized by Google

Le cysticerque constitué est formé alors d'une vésicule remplie d'un liquide aqueux, dans laquelle s'abrite la tête du futur tœnia.

Bientôt l'encéphale réagit et tend à entourer la vésicule d'une barrière de tissu fibreux qui empêche le futur tœnia de se développer. Il mourra sur place, laissant la capsule rétractée avec un contenu graisseux. Il subit la dégénérescence granulo-graisseuse (Lancereaux, Grasset) manifeste dans quelques-uns de nos kystes.

En ce qui concerne la symptomatologie, nous devons insister sur quelques faits particuliers.

Dans notre cas tout d'abord le nombre des symptômes fut très limité. Tout se résume en somme en céphalée et somnolence.

Il est juste de remarquer qu'il est des exemples assez fréquents où rien n'avait fait soupçonner pendant la vie l'existence de cysticerques du cerveau constatés à l'autopsie. Il n'y aurait pas de symptômes dans les 2/3 des cas de parasitisme cérébral (Clémenceau).

Il est néanmoins certains signes qu'on rencontre dans les observations d'habitude et qui manquent ici : c'est le vertige, quelquefois même gyratoire quand des cysticerques siègent au niveau du cervelet ; ce sont les crises d'accès épileptiforme, d'épilepsie jacksonienne qui ont fait complètement défaut dans notre observation : il n'y avait d'ailleurs pas la moindre irritation méningée.

La mort subite qui a mis fin à l'histoire de notre malade, et qui est en rapport sans doute avec la présence de kystes protubérantiels, se retrouve dans l'observation de Fredet (1875) où n'existait qu'un cysticerque au niveau de la protubérance.

Au point de vue de l'évolution, deux remarques sont à faire : Un an avant son entrée à l'hôpital, A... fit une maladie grave qui faillit l'emporter. Elle n'a pas fourni de renseignements à cet égard. Est-ce justement en rapport avec l'invasion des centres par les parasites ?

Il s'est produit en second lieu une période de rémission qui a pu donner à l'entourage de la malade l'impression de la guérison. Ces rémissions permettent de comprendre la latence absolue dans d'autres cas analogues.

Il y a lieu de signaler encore l'absence de tœnia de l'intestin, et la coexistence d'ascaris lombricoïde, ce qui montre que les conditions dans lesquelles vivait la malade la prédisposaient au parasitisme de l'appareil gastro-intestinal.

Digitized by Google

ASILE DE VILLE-EVRARD

(SERVICE DE M. LE Dr SÉRIEUX)

SURDITÉ CORTICALE AVEC PARALEXIE ET HALLUCINATIONS DE L'OUIE,

DUE A DES

KYSTES HYDATIQUES DU CERVEAU

PAR MM.

PAUL SÉRIEUX ET **ROGER MIGNOT**,
médecin des asiles d'aliénés de la Seine. interne des asiles d'aliénés de la Seine.

Il s'agit d'un homme de 75 ans qui, frappé pour la première fois, il y a huit ans, d'une attaque épileptiforme, était depuis deux années sujet à des crises convulsives périodiques suivies, dans les derniers temps, de troubles psychiques durant 3 ou 4 jours. Le 30 novembre 1900, survient un accès épileptiforme à la suite duquel apparaissent les symptômes suivants : surdité totale, excitation maniaque, hallucinations de l'ouïe et de la vue. Le malade ne présente ni aphasie motrice, ni cécité verbale, ni paraphasie dans la parole spontanée : la surdité, d'origine corticale, s'accompagne de paralexie, de perte de la compréhension des mots lus et de troubles de l'écriture.

L'excitation maniaque et les troubles hallucinatoires s'amendent assez rapidement, mais la surdité corticale persiste sans modification jusqu'à la mort qui survient trois semaines après la dernière crise. L'autopsie fait constater la présence dans les hémisphères cérébraux (à l'exclusion de toute autre région du corps) de plus de vingt hydatides, dont six dans les deux lobes temporaux.

Observation (1)

Aum..., 75 ans, ancien garde forestier, entre le 6 décembre 1900 à Ville-Evrard où son fils était mort quelques années auparavant épileptique.

Bien portant jusqu'en 1892, Aum... a eu à cette date une crise épileptiforme sans suite fâcheuse. En 1898 une nouvelle crise survint suivie de plusieurs autres constituées par une perte subite de connaissance, des mouvements convulsifs généralisés, du stertor avec écume aux lèvres et parfois avec relâchement des sphincters. Consécutivement à ces accès qui se reproduisent toutes

(1) Observation communiquée à la Société de neurologie de Paris, séance du 10 janvier 1901.

Digitized by Google

les trois ou quatre semaines, on constate de la diminution de la mémoire, de l'affaiblissement intellectuel et — depuis quelques mois — des troubles délirants post-convulsifs, durant deux ou trois jours et caractérisés par des hallucinations terrifiantes de l'ouïe et de la vue, de l'instabilité motrice, de la loquacité, de l'insomnie.

Le 30 novembre 1900 à la suite d'une crise épileptiforme analogue aux précédentes, le délire éclate plus bruyant que jamais, mais en outre, apparaît un nouveau symptôme : le malade est subitement devenu sourd. Quelques jours après, à son entrée dans le service, nous constatons la surdité et l'existence d'un état d'excitation maniaque très caractérisé.

Dès le premier examen nous écartons l'hypothèse d'un cas de surdité verbale, ou de surdité due à l'inattention d'un sujet en proie à un trouble assez accentué des idées. Non seulement le malade ne répond à aucune question, mais il ne réagit à aucun bruit. La parole spontanée porte l'empreinte de l'excitation maniaque, mais ne permet pas de constater de troubles paraphasiques : « Ce sont des travaux de huit jours, répète plusieurs fois le malade... c'est pour se défaire des gens gênants... on m'a tout enlevé... je n'ai plus rien, plus rien, plus rien... Il faut ensemencer pour récolter... pour récolter, il faut ensemencer (répété trois fois). Quelle saison sommes-nous ? C'est la fin de l'année, faut ensemencer... etc. Mon pied est malade, malade, mon pied... Nous sommes comme le ciel tout n'est plus le même, la terre n'est plus la même chose ; le temps est changé, nous n'avons plus de saisons, le ciel est dérangé. Aujourd'hui tout le monde est malade, moi je suis vieux, mais je tiens encore debout pour le bien, etc. »

Pendant quelques jours l'excitation persiste : le malade va et vient continuellement, il est turbulent, loquace, gesticule, se livre à une mimique exagérée, fait des tentatives fréquentes de danse, manifeste des préoccupations professionnelles et politiques, des idées de persécution entretenues par des hallucinations de l'ouïe : il se croit poursuivi par les Allemands, enfermé en prison et pense qu'on veut lui extorquer sa signature. Il dort mal et gâte au lit.

Le 12 décembre, l'excitation se calme et un examen plus complet peut être pratiqué. Nous constatons les symptômes suivants :

1° *Surdité corticale* : le malade est complètement sourd, pour le son comme pour les paroles. Il n'obéit à aucun ordre, ne comprend aucune injure bien qu'il prête attention et approche l'oreille. Il déclare lui-même qu'il est sourd « qu'il n'entend plus clair ». Après avoir par un geste, par un attouchement, mis son attention en suspens, on peut derrière ses oreilles frapper un verre de cristal, battre des mains, sonner d'une cloche à toute volée, approcher un diapason sans obtenir la moindre réaction prouvant que la sensation est perçue. La perception osseuse recherchée par le diapason est également abolie, et si on applique la montre sur les apophyses mastoïdes, sur le vertex, le front, après la lui avoir montrée, le malade déclare : « Je suis sourd, je n'entends pas ».

2° *Absence de paraphasie. — La parole spontanée* est à peu près normale. Il existe seulement de la logorrhée, des répétitions qu'on doit attribuer à l'état

Digitized by Google

d'excitation, mais il n'y a point de symptômes paraphasiques essentiels dénotant l'altération du langage intérieur.

Nous avons donné plus haut un spécimen de la parole spontanée. En voici un autre : « Pauvre France... il n'y en a plus de bons français et dire que toutes les autres puissances vont se partager la belle France qu'elles regardent tomber en ruine de jour en jour. »

La *dénomination des objets usuels* est moins correcte que la parole spontanée, sans être sérieusement intéressée.

Objets montrés au malade.	Désignation par le malade.
un bouton	*un bouton perdu.*
un crayon	*un crayon pour moi, je ne peux rien faire !*
une bague	*Vous voulez me donner une bague ?*
un chien caniche	*un lion... le petit chien niniche.*
un cheval	*un cheval anglais.*
un hanneton	*un oiseau, un cerf.*
un chapeau	*c'est pas une bête, c'est un poisson.*
des fourchettes et des cuillers	*de la vessellerie.*
une montre	*une montre anglaise.*
une bottine	*une chaussure, une bottine.*
une carafe	*carafe, grande carafe.*
l'image d'un enfant habillé en soldat	*le monsieur a un coucou... chapeau... casquette... on dirait un soldat du génie.*
une bicyclette	*un vélocipède.*
une suspension	*il y a des bêches, il y en a de tout, des choux choux, celui-là c'est un grand tiou*
un violon et son archet.	*c'est là encore des fleurs avec la bêche, la faucille.*

3° *Hallucinations de l'ouïe.* Le malade est habituellement — et plusieurs fois devant nous — sujet à des hallucinations de l'ouïe. Tout d'un coup, par exemple, il se retourne et dit d'un ton interrogatif « salop ? », puis continuant avec un accent irrité « salop tant que vous voudrez, etc. ». Ou bien encore avec les mêmes intonations « une bourse ?... pas d'argent, je n'en veux pas ». A diverses reprises il s'interrompt dans ses discours pour déclarer « qu'il y a quelqu'un qui cause en bas ». Quelques jours plus tard il accusera un certain malade de le poursuivre d'injures et de menaces.

4° *Absence de cécité verbale,* mais *paralexie avec perte de la compréhension des mots lus.* Aum. ne présente pas de cécité psychique. Il reconnaît bien ses parents. Présentée à l'envers, l'écriture est mise en place et le malade cherche à lire, mais un certain nombre de mots sont déformés : il y a de la paraphasie à la lecture. De plus les ordres donnés par écrit ne sont pas exécutés : il ne comprend pas les phrases qu'on lui donne à lire, même celles qu'il lit à peu près correctement. Voici quelques exemples permettant de juger des troubles de la lecture.

Digitized by Google

Questions écrites	Lecture a haute voix
Sortez la langue.	*Sortez la langue, c'était la langue.* Quelques instants plus tard il lit : *sortir de la langue, de la langure* (l'ordre n'est pas exécuté).
Donnez la main.	*Donnez la langue, de la langure, de temps...* (on suspend l'examen, le malade étant intoxiqué par le mot langue)... Plus tard il dit : *Barello, coupeo.*
Aum... est un brave homme.	*Rouegage, un boa, bave, brouette,* une autre fois *Aum. est un bon Dieu.*
Aum. est un voleur.	*...est un vo...leur* (une autre fois) *Aum. est un...*
Etes - vous complètement sourd ?	*Etes-vous com... men... cour... si... rouette... brouette.*
Vincennes (Imprimé).	(Le mot n'est pas lu).
Mairie (id.).	*Meunier.*

Les lettres sont bien lues, mais si on les entoure d'un cartouche pour former un symbole, comme « R. F. » et s. v. p. il ne comprend pas.

Les chiffres sont correctement lus mais de la façon suivante :

82 . . . . . *82 centimètres.*
342 . . . . . *3 mètres 42 centimètres.*
5×6 . . . . . *5 mètres 6 centimètres.*
32,40. . . . . il lit les nombres correctement et ajoute : « *je ne vois plus et la boussole n'est plus bonne* ».

L'heure est lue correctement à l'horloge.

5° Il existe des *troubles de l'écriture*, mais le malade ne se prête pas à cet examen, il prend le crayon mais déclare : « Je ne peux pas écrire... je ne peux tenir de plume... je ne veux pas signer... je ne vois pas clair... je suis malade, je tremble, je ne peux pas ». Après bien des instances, il trace spontanément d'une écriture informe un mot qui semble être son nom : *Meunie... our m g.., M... Memieu ne f... Meungnie... Omelle*. Prié de copier le mot imprimé « Chevalier » il écrit *Onmy* manuscrit.

6° Si l'excitation est en décroissance, il persiste encore des *idées de persécution* étroitement liées aux hallucinations de l'ouïe. Le malade se croit en prison : « la France est en guerre... il ne faut pas causer, parce que tout est répété... il y a quelqu'un en dessous qui entend tout ».

Ces divers troubles auditifs et paraphasiques furent constatés à maintes reprises et ne subirent aucune modification tant que nous pûmes observer le malade.

7° *Symptômes physiques.* Pas de paralysie. Diminution des réflexes rotuliens. Pupilles dilatées, inégales (pupille gauche plus large) réagissant incomplètement à la lumière.

Le 16, l'amélioration de l'état mental est très notable, le malade a conscience

Digitized by Google

du milieu, et il déclare « j'ai eu un moment la tête perdue, je me figurais un tas de choses. je croyais que la France était en guerre avec l'Allemagne et que l'on m'avait mis ici comme prisonnier et puis on m'a placé comme aliéné; mon pauvre cerveau travaillait tant que j'ai été fou, maintenant je le vois bien ». En causant ainsi le malade rit et pleure en même temps. Mais il est toujours impossible de communiquer avec lui de quelque façon que ce soit, excepté par gestes.

Les hallucinations continuent à se produire : dans la nuit du 18 il a des hallucinations de la vue, appelle à grands cris le veilleur parce qu'il y a « un ruisseau d'eau dans sa chambre qui coule à grands flots » : à diverses reprises on constate aussi des hallucinations de l'ouïe.

Le 23 décembre, mort à la suite d'accidents infectieux.

Autopsie. La dure-mère adhère aux parois de la calotte crânienne qui est dure et très épaisse.

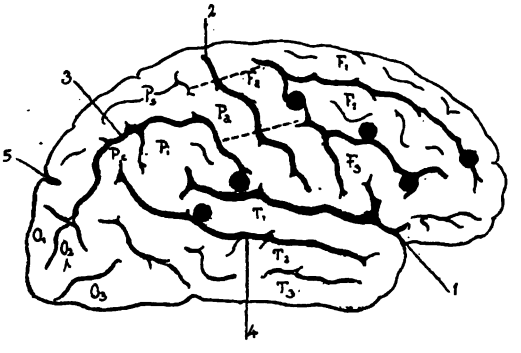

Fig. 1. — Face externe. Hémisphère droit.

Les artères de la base sont très athéromateuses. En décorticant un hémisphère nous apercevons de nombreux kystes hydatiques reconnaissables à leur paroi blanche ou demi-transparente, formée de feuillets superposés, et à leur contenu liquide, clair comme de l'eau, où nous décelons des crochets. Quelques-uns de ces kystes contiennent des vésicules filles ; d'autres ont subi la dégénérescence stéatomateuse.

Dans l'*hémisphère droit* nous trouvons (Fig. 1) :

1° Au fond du premier sillon frontal, à sa partie antérieure, à un centimètre en avant d'une coupe intermédiaire à la coupe préfrontale et au pôle frontal, un kyste développé dans la substance grise de F_1 et de la grosseur d'une lentille ;

2° Sur la coupe préfrontale, nous voyons au fond d'un sillon et à la partie supérieure de F_3, dont il intéresse la substance blanche et la substance grise, un kyste à contenu solide, du volume d'un pois ;

3° Sur le repli inférieur de F_2 visible à l'extérieur, mais n'intéressant que la substance grise (sur une coupe intermédiaire à la préfrontale et à la pédiculo-frontale), un kyste à contenu solide, gros comme un pois ;

4° A la partie supérieure du pied de F_2 au fond d'un sillon, et intéres-

Digitized by Google

sant substance blanche et substance grise, un kyste, également solidifié, gros comme une petite noisette.

5° A la partie inférieure du sillon séparant P A. de la deuxième pariétale, immédiatement au-dessus de la scissure de Sylvius, dont il n'est séparé que par l'opercule pariétal, un kyste gros comme une noisette, à parois translucides n'ayant pas contracté d'adhérences, mais ayant, par compression, creusé une fossette dans chacune des circonvolutions voisines.

6° Visible au fond du sillon parallèle dans le 1/3 postérieur, et se développant au dépens de T_1 dont il intéresse la substance grise, un kyste gros comme un petit pois (coutenu solide).

7° Dans la partie antérieure du sillon calloso-marginal, kyste gros comme une noisette.

8° La tête du noyeau caudé est le siège d'un kyste du volume d'un gros pois.

Hémisphère gauche. Nous constatons les kystes suivants :

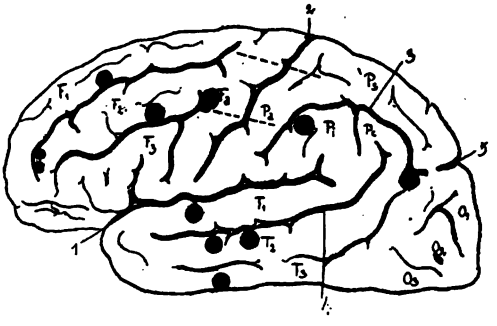

Fig. 2. — Face externe. Hémisphère gauche.

1° Sur une coupe située à 1 cent.5 en avant de la coupe préfrontale, on trouve dans la substance grise de F_2 deux kystes du volume d'un pois séparés par un sillon de 3e ordre ; les kystes ne sont pas visibles de l'extérieur ; ils ont subi la dégénérescence stéatomateuse

2° Dans le premier sillon frontal, mais se développant au dépens de la substance grise de F_2, un kyste du volume d'un pois (bien visible sur la coupe préfrontale).

3° Sur la coupe pédiculo-frontale, développé surtout au dépens de la substance blanche de F_2, un kyste du volume d'une noisette.

4° Sur la coupe frontale, à la hauteur du pied de F_2, développé à la fois dans la substance grise et la substance blanche de FA, un kyste dégénéré du volume d'un pois, visible au fond d'un sillon ;

5° Sur la coupe pédiculo-pariétale à peu près à l'endroit où le sillon interpariétal se coude pour de vertical devenir horizontal, aux dépens de la pariétale inférieure, petit kyste superficiel du volume d'un pois ;

6° Egalement dans le sillon interpariétal, mais à la hauteur de la scissure pariéto-occipitale, à la partie postérieure du pli courbe, kyste gros comme une

Digitized by Google

lentille, n'intéressant que la substance grise, bien visible sur la coupe occipitale ;

7° A la partie antérieure de F_1 interne, kyste gros comme un pois n'intéressant que la substance grise (bien visible sur la coupe supplémentaire pratiquée en avant de la coupe préfrontale).

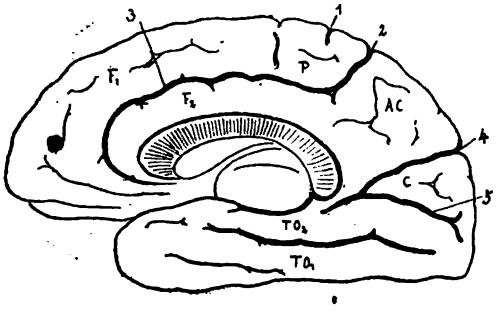

Fig. 3. — Face interne. Hémisphère droit.

8° A l'union du 1/3 antérieur et des 2/3 postérieurs de T_1, ayant profondément creusé la circonvolution, kyste du volume d'un gros pois.

Au fond du sillon parallèle où ils font saillie, mais se développant dans T_2 dont ils creusent la substance grise, nous constatons ;

9° Un premier kyste de la grosseur d'un pois situé au même niveau que le précédent ;

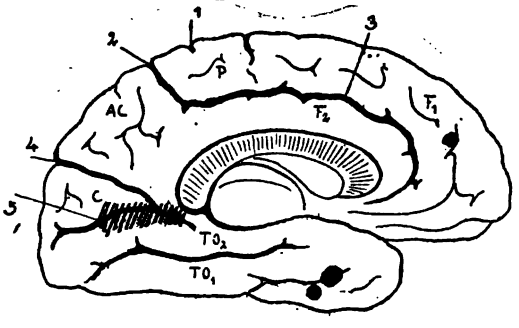

Fig. 4. — Face interne. Hémisphère gauche.

10° Un deuxième kyste situé quelques millimètres en arrière, du volume d'un gros pois.

11° Dans T_3 à l'union de son 1/3 antérieur et de ses 2/3 postérienrs, il y a aussi un kyste, du volume d'un gros pois, visible seulement sur une coupe, et intéressant substance blanche et substance grise.

12° A la partie antérieure du 3e sillon temporal, kyste dégénéré gros comme une noisette ;

13° Au niveau de la tête du noyau caudé petit kyste dégénéré, de la gros-

Digitized by Google

seur d'une lentille, faisant saillie dans le ventricule comme un champignon.

Signalons en dernier lieu un foyer de ramollissement jaune situé au niveau de la scissure calcarine, intéressant l'extrémité antérieure du lobule lingual.

Aucune altération macroscopique dans la protubérance, le bulbe et le cervelet. Des grappes de kystes sont appendues aux plexus choroïdes des ventricules latéraux.

L'encéphale, après décortication pesait :

Hémisphère droit	524
Hémisphère gauche	533
Protubérance, cervelet et bulbe	146

Aucun kyste hydatique dans le foie, le mésentère, les reins, la rate, le poumon et le cœur.

Certains points de l'observation qui précède méritent, croyons-nous, que nous y revenions avec quelques commentaires.

Surdité corticale. — Survenue subitement le 30 novembre, la surdité a persisté jusqu'à la mort, durant trois semaines. Il ne s'agissait point de *surdité verbale pure* — comme aurait pu le faire croire l'apparition subite, au cours d'accidents cérébraux, de la perte de la compréhension du langage parlé, avec persistance du langage spontané — puisque le malade était également sourd pour les paroles et pour les sons (1). La surdité *périphérique* devait être aussi écartée en raison du début brusque, de l'abolition complète et bilatérale de la fonction avec perte de la perception osseuse, et de l'absence de phénomènes réactionnels auriculaires habituels (vertiges, bourdonnements, nausées, etc.).

Il ne s'agissait pas davantage de *surdité par défaut d'attention*, comme on l'observe quelquefois chez les déments et les maniaques. En effet, 1° la surdité a survécu à l'agitation ; 2° il fut toujours possible de fixer l'attention du sujet, et dans ces conditions, si derrière ses oreilles on faisait vibrer un diapason, sonner une cloche, un grelot, aucune réaction ne se produisait ; enfin 3° à diverses reprises, lorsque, après avoir montré au malade une montre, on la lui appliquait sur l'oreille ou sur la paroi osseuse, on obtenait cette réponse : « Je suis sourd..., je n'entends pas ». — L'autopsie vint confirmer le diagnostic de surdité corticale, car on trouva un kyste à l'extrémité postérieure de la première temporale de l'hémisphère droit, et, dans la région temporale de l'hémisphère gauche, cinq kystes : un au niveau de T_1, dans la moitié antérieure ; deux kystes dans T_2 (région moyenne), un kyste dans T_3 et un autre dans le 3e sillon tem-

(1) P. Sérieux, *Sur un cas de surdité verbale pure.* Revue de médecine, août 1893. P. Sérieux et Dejerine, *Sur un cas de surdité verbale suivi d'autopsie.* Soc. Biolog., déc. 1897.

Digitized by Google

poral. Il existe peu d'observations de surdité corticale par lésion bilatérale de T_1 ; dans celle de Wernicke et Friedlander il y avait coexistence d'aphasie sensorielle.

Absence de paraphasie dans la parole spontanée. — Pour montrer l'intégrité du langage spontané, nous rappellerons cette phrase du malade : « J'ai eu un moment la tête perdue ; je me figurais un tas de choses qui n'existaient pas, etc... » Et nous citerons encore celle-ci : « Nous sommes bien peu de chose sur la terre ! Pendant que nous sommes là, nous devrions songer au bien, pas au mal. Nous sommes ici avec notre sacré viande pour cinquante ou soixante ans... etc. »

L'absence de paraphasie devait faire supposer qu'il n'y avait pas destruction du centre de l'audition verbale, mais seulement isolement de ce centre d'avec les voies acoustiques, les connexions avec le centre de Broca étant intactes. Et, ce qui vient bien à l'appui de cette hypothèse de la conservation du centre des images auditives des mots, c'est l'existence d'*hallucinations de l'ouïe* très actives, qui dénotaient un état d'excitation de ce même centre. Ces hallucinations se sont produites à diverses reprises en notre présence. Par exemple, tout d'un coup au milieu d'un discours, il s'arrête, se retourne et dit d'un ton interrogatif : « Un couteau ? » puis continue : « salop tant qu'on voudra ! pour quinze jours que j'ai encore à vivre, etc... » ; à diverses reprises il accuse un malade de l'insulter et prétend qu'il y a des gens en dessous qui répètent ses paroles.

Ajoutons que l'intégrité du tiers postérieur de la première temporale — où l'on tend à localiser l'audition verbale — concorde bien avec les symptômes exposés ci-dessus.

Paralexie et perte de la compréhension des mots lus. — Il n'existait pas de cécité verbale, mais souvent, quand le malade lisait à haute voix, les mots étaient déformés ou même méconnaissables (paralexie). Soit par exemple la question écrite : Êtes-vous complètement sourd ? Le malade lit : *Êtes-vous com... men... cour... si... rouette... brouette...* — Question écrite : Aumen... est un brave homme. — Lecture :... *Rouegage un boa... bave... brouette.*

De plus le sens des mots écrits n'était pas compris, car aucun ordre n'était exécuté et il n'y avait aucune réaction aux injures, alors qu'elles étaient manifestes aux hallucinations désagréables.

Les symptômes paraphasiques accessoires qui viennent d'être signalés (paralexie et perte de la compréhension des mots lus) paraissent devoir relever de l'interruption des voies d'association qui relient les divers centres corticaux (*aphasies internucléaires* de Pitres). Ils trouvent leur explication dans l'existence de kystes assez volumineux au niveau des 1re, 2e et 3e temporales gauches.

Digitized by Google

Troubles de l'écriture. — Plusieurs fois nous avons essayé d'étudier l'écriture chez notre malade, mais il se prêtait très mal à l'expérience (par suite peut-être de ses idées de persécution) et tout en acceptant la plume déclarait : « Je ne peux pas écrire... je ne veux pas signer... je ne vois pas clair... je suis malade... je tremble, je ne peux pas ». Après plusieurs tentatives, il écrivit très mal quelques lettres qui semblent vouloir représenter son nom. Nous ne pouvons donc nous prononcer sur l'existence de troubles agraphiques ; en tout cas signalons ce fait qu'il existait un kyste dans le pied F_2 gauche.

Troubles de la vue. — Nous n'avons pu rechercher l'hémiopie. Rappelons que le sujet était porteur d'une lésion du cunéus gauche. Il reconnaissait d'ailleurs les personnes et les objets ; il a présenté en outre des hallucinations de la vue.

Accès épileptiformes. — La première crise épileptiforme s'est produite en 1892 ; la seconde n'est survenue qu'en 1898 et dès lors les crises se succédèrent toutes les trois ou quatre semaines. La fréquence des phénomènes d'excitation corticale dans le cas d'hydatides du cerveau a été signalée par Griesinger, Leubuscher, Friedrich. Rapprochons des crises épileptiformes les hallucinations de la vue et de l'ouïe observées. Les kystes trouvés dans la zone rolandique des deux hémisphères expliquent l'épilepsie motrice.

Troubles délirants. — Sans insister sur ces symptômes, rappelons qu'à la suite de ses crises, le malade présentait un délire *hallucinatoire* (surtout d'origine auditive) avec excitation maniaque, assez analogue au délire post-paroxystique des épileptiques ou des paralytiques généraux frappés d'un ictus, et, comme lui, passager.

Nature des lésions. — Il s'agissait de kytes hydatiques reconnaissables à leur contenu et à leur paroi, et placés la plupart superficiellement, ainsi qu'on le constate habituellement dans les kystes du cerveau.

Leur localisation dans chaque hémisphère, sans être superposable, présentait une certaine symétrie ; c'est ainsi qu'à droite et à gauche il existait des kystes dans le lobe temporal, dans la zone rolandique et au pôle frontal.

Leur volume était peu considérable : le plus gros ne l'était pas plus qu'une noisette, la plupart avait la grosseur d'un pois. A peu près le quart de ces parasites était mort. Comme on l'a souvent remarqué ils ont pu rester longtemps sans entraîner d'accident grave et la mort ne leur est pas imputable. Le cerveau, ainsi que dans plusieurs cas de Kuchenmeister, était le seul organe atteint par l'échinocoque.

Digitized by Google

HOSPICE DE LA SALPÊTRIÈRE

(CLINIQUE DE M. LE PROFESSEUR RAYMOND)

LE GENU RECURVATUM

DANS LA COXALGIE.

PAR

GEORGES GASNE et **V. COURTELLEMONT.**

Legenu recurvatum est une affection caractérisée par une hyperextension de la jambe sur la cuisse. Signalée pour la première fois chez les nouveau-nés en 1821 par un médecin suisse, Chatelain (1), cette difformité fut observée depuis par un certain nombre d'auteurs qui la désignèrent par des termes divers : opisthogonyaucou (Siebenhaüer), luxation congénitale, luxation en avant, subluxation antérieure, renversement de la jambe en avant (Lannelongue), contracture de la jambe avec extension, stiff-kull, genou tendu (Tamplin), back-kull genou en arrière (Hansphry), genu retarsum (Battle). C'est à Albert (2) que semble revenir le mérite d'avoir introduit l'expression : genu recurvatum. Longtemps cette déviation fut considérée comme étant toujours d'origine congénitale. Tamplin (3) montra qu'elle pouvait apparaître pendant la vie extra-utérine, et la décrivit comme complication de la paralysie infantile. Malgré plusieurs travaux, qui ont mis en lumière l'influence de quelques autres causes dans le développement de la forme acquise, celle-ci manque encore de caractères précis ; aussi nous a-t-il paru intéressant de faire connaître l'observation de notre malade.

*
* *

OBSERVATION. — C'est un homme (C... Victor), âgé de 54 ans, charcutier, entré dans le service de M. le professeur Raymond, salle Prüss, nº 6.

Antécédents héréditaires. — Son père est mort à 78 ans, après 10 ans de paralysie ; sa mère est morte à 34 ans, probablement de tuberculose pulmonaire.

Antécédents collatéraux. — Le malade a un frère et une sœur, bien portants et sans antécédents pathologiques personnels.

Antécédents personnels. — Né à terme, spontanément, il n'a pas eu de convulsion pendant l'enfance. C'est à l'âge de 10 mois qu'il a commencé à mar-

(1) CHATELAIN, Bib. méd., t. LXXV, p. 103.
(2) ALBERT, Wiener medicinische Presse, 1875, p. 369, 416, 475.
(3) TAMPLIN, London medical gazette, 1845.

Digitized by Google

cher, et jusqu'à sa coxalgie il n'a cessé de marcher normalement. Aucune maladie jusqu'à 12 ans et demi.

A cet âge, début d'une coxalgie droite, qui bientôt maintient le malade au lit pendant 8 mois; plusieurs abcès se forment autour de la jointure et s'ouvrent. Le traitement consista dans l'immobilisation du membre inférieur droit tout entier à l'aide d'une gouttière en bois étendue de la hanche au talon; pas de traction continue. A la suite de ce séjour au lit, le malade put se lever et marcher, mais avec le secours de béquilles, dont l'emploi dut être prolongé pendant environ 4 ans, jusque vers 17 ans.

Vers l'âge de 19 ans, a commencé à apparaître une déformation du genou gauche, caractérisée par l'hyperextension de la jambe sur la cuisse; cette attitude anormale s'est produite insidieusement sans aucune douleur, aucun gonflement, aucune modification cutanée, et sans avoir été précédée de traumatisme local ou rachidien. D'abord peu marquée, elle n'a fait que s'accroître insensiblement et progressivement, jusqu'à l'âge de 34 ans environ, où elle a atteint le degré qu'elle présente aujourd'hui; elle ne s'est, en effet, pas modifiée d'une façon appréciable, dans le cours de ces vingt dernières années.

Depuis sa coxalgie, le malade déclare n'avoir jamais eu d'affection autre que les troubles suivants : à quatre reprises (trois fois en 1899, une fois en 1900), douleur dans la région lombaire droite, que notre homme attribue au refroidissement, mais qui paraît plutôt être en rapport avec l'attitude vicieuse du membre inférieur droit; la douleur durait deux ou trois jours, et cédait à l'application de ventouses scarifiées.

Aucune autre maladie (pas de syphilis, etc.).

Etat actuel.

Aspect extérieur.

Debout. — Examiné debout et nu, le malade présente deux déformations qui fixent l'attention. Les photographies reproduites ici, permettront d'en étudier les moindres détails (Pl. II et III).

Le membre inférieur droit est raccourci; le pied est dans la position du pied-bot équin; il repose sur le sol par l'extrémité antérieure du métatarse et les cinq orteils; la plante a une légère tendance à regarder en dedans; la cuisse est en légère flexion sur le bassin, la jambe légèrement fléchie sur la cuisse; la hanche porte des cicatrices, au nombre de six, vestiges des anciennes suppurations.

Le membre inférieur gauche est remarquable surtout par l'aspect du genou, type de genu recurvatum; vu de profil (P. III), il affecte une forme arquée à concavité antérieure très prononcée, le fémur formant avec le tibia un angle obtus ouvert en avant. Dans la position ordinaire, le membre tout entier, y compris le pied, se trouve placé sur un plan notablement postérieur au plan occupé par le membre inférieur droit.

L'examine-t-on de face, on constate que l'axe de la cuisse et de la jambe décrit une légère concavité tournée en dedans; le genu recurvatum est donc compliqué d'un certain degré de genu varum (Pl. II).

Enfin, en arrière, la face postérieure du genou forme une saillie très mar-

Digitized by Google

quée qui remplace le creux poplité ; de chaque côté les muscles qui limitent latéralement le creux poplité font un relief tout à fait anormal.

Sur le membre inférieur gauche se voit encore une autre particularité : c'est une tumeur située à la face antéro-externe de la cuisse : nous la décrivons ultérieurement.

Enfin le thorax et le bassin de notre malade ont subi le retentissement de toutes ces déformations. On observe une ensellure lombaire, et une scoliose à convexité principale dorsale gauche, avec légères courbures de compensation cervicale droite et lombaire droite. L'épine iliaque antérieure et supérieure du côté droit est située à un niveau notablement plus élevé que son homologue du côté gauche (disposition conforme, comme on sait, à la loi générale, dans le cas d'ankylose à la troisième période de la coxalgie).

Positions variées. Commande-t-on au malade de mettre son membre inférieur gauche en rectitude et de corriger ainsi momentanément son genu recurvatum ? La position est possible, mais pénible et très instable ; car le membre opposé (membre droit) ne repose plus sur le sol que par l'extrémité antérieure du gros orteil.

La position debout et le genou fléchi est possible, très stable et s'obtient sans fatigue ; mais elle n'est pas l'attitude habituellement adoptée.

L'examen pendant la marche permet de constater l'ankylose de la hanche droite, les mouvements compensateurs du bassin, et naturellement une boiterie très marquée en rapport surtout avec le raccourcissement du membre inférieur droit.

Couché. Membre inférieur droit. Son raccourcissement est de 9 centimètres, La distance de l'épine iliaque antérieure et supérieure à la rotule est à droite de 37 centimètres et demi, à gauche de 41 centimètres ; celle de l'épine iliaque antéro-supérieure à la malléole externe est, du côté droit de 76 centimètres, du côté gauche de 83 centimètres.

L'atrophie des muscles est très marquée, à la cuisse du moins ; la circonférence prise à 5 centimètres au-dessus de la rotule, est de 4 centimètres et demi plus petite sur la cuisse droite que sur la cuisse gauche (32 et demi pour l'une, 37 pour l'autre). Au niveau du mollet, elle est de 33 à droite et de 34 et demi à gauche.

Enfin la température paraît un peu abaissée de ce côté ; et le pied droit présente une rougeur habituelle qui n'existe pas sur le pied opposé.

La recherche de la mobilité montre que celle-ci est normale pour toutes les jointures, sauf pour la hanche qui présente une ankylose absolue, avec flexion modérée de la cuisse sur le bassin : la rectitude du membre entraîne en effet une ensellure lombaire permettant l'introduction facile des deux mains, entre la table d'examen et la colonne vertébrale ; cette ensellure n'est corrigée que si l'on met la cuisse en flexion.

Par la palpation de l'articulation coxo-fémorale, on reconnaît immédiatement l'ascension du grand trochanter, la disparition de la ligne de Nélaton, Roser, en un mot, les signes d'une luxation de la hanche.

Membre inférieur gauche. Si l'on examine ensuite le membre inférieur gau

Digitized by Google

che, on y constate deux choses intéressantes : une tumeur crurale et la déformation du genou.

La tumeur siège à la face antéro-externe de la cuisse, au niveau de l'extrémité supérieure de celle-ci : c'est une masse assez volumineuse, paraissant sous-cutanée ; elle est mollasse et légèrement mobile quand le membre est au repos. Mais vient-on à faire contracter celui-ci en commandant au malade de raidir sa jambe et de la soulever ainsi au-dessus du plan du lit, on sent aussitôt la masse augmenter de volume, remonter légèrement et durcir en devenant immobile : ses limites sont alors très nettes, en bas surtout. Une ponction exploratrice a donné un résultat négatif. Le malade assure que cette tumeur s'est développée peu à peu, insidieusement, sans aucune douleur et sans traumastisme antérieur ; elle apparut vers l'âge de 39 ans, et augmenta progressivement de volume. Malgré les caractères de ce début, il est très vraisemblable qu'il s'agit ici d'une pseudo-hernie musculaire, développée sans doute aux dépens du muscle tenseur du fascia lata.

Le genou gauche, observé quand le membre repose sur le lit, ne présente rien d'anormal : pas de déformation apparente, les extrémités osseuses paraissent normales ; aucune douleur, pas de modification cutanée, pas d'œdème. La recherche des mouvements décèle quelques craquements articulaires, mais elle montre surtout la possibilité d'une hyperextension considérable de la jambe sur la cuisse. Le malade étant étendu sur une table d'examen (rigoureusement plane), on constate pendant l'hyperextension maximum, obtenue par la main d'un aide, que le talon est éloigné du plan de la table d'une distance de 13 centimètres.

Il existe, de plus, un léger mouvement de latéralité de la jambe en dedans, vers la ligne médiane.

L'état des muscles du membre est excellent ; en particulier les muscles de la partie postérieure de la cuisse et de la jambe sont bien développés. En aucun point, il n'existe d'hypotonie ou de faiblesse musculaire ; pas de mobilité anormale des autres articulations : résistance vigoureuse aux efforts tentés pour s'opposer aux mouvements des divers segments des membres.

Il n'y a pas de déplacement cunéen de la rotule. La longueur du ligament rotulien est de 3 centimètres sur le membre inférieur droit, de 5 centimètres sur le membre gauche.

Les autres jointures (membre supérieur, etc.) et le système musculaire du reste de l'organisme paraissent absolument sains (pas de craquement, pas de déformations, pas de mobilité anormale, pas d'hypotonie).

L'examen radiographique du genou gauche (Pl. IV) confirme les résultats du palper en montrant l'intégrité des extrémités osseuses.

Malgré tous ces accidents pathologiques dont les membres inférieurs de notre sujet sont le siège, les fonctions de ceux-ci sont excellentes, réserve faite naturellement, au point de vue esthétique, pour le caractère disgracieux de l'attitude : il n'y a jamais de douleur ; la marche, la station debout et tous les exercices ordinaires de la vie courante s'exécutent dans des conditions tout à fait bonnes. Notre homme assure qu'il marche en moyenne à une allure de

Digitized by Google

LE GENU RECURVATUM
dans la Coxalgie.

(G. Gasne et *Courtellemont).*

Radiographie du genou gauche.

Digitized by Google

Masson & Cie, Editeurs

Digitized by Google

5 kilomètres à l'heure, et qu'il peut faire jusqu'à 7 ou 8 lieues à pied par jour.

L'examen des viscères pratiqué avec le plus grand soin, est resté absolument négatif. En particulier la recherche des signes des affections médullaires et du tabes surtout n'a pu fournir un seul signe douteux. Il n'y a pas de stigmate de syphilis héréditaire. Les urines ne contiennent ni sucre ni albumine.

*
* *

Le diagnostic de la déformation présentée par notre malade ne paraît pas devoir prêter à une longue discussion. Il s'agit ici d'un genu recurvatum acquis, et dont le développement ne peut s'expliquer par les causes assignées d'ordinaire à la production de cette attitude vicieuse. Ni rachitisme, ni paralysie infantile, ni traumatisme ; pas d'opération pratiquée sur le genou (1), pas de lésion de l'extrémité inférieure du membre (2) ; d'autre part, aucune manifestation même fruste d'une affection médullaire ou névritique. On a pu incriminer dans quelques cas une arthrite, tuberculeuse par exemple ; cette interprétation ne s'applique nullement à notre malade, dont la déformation n'a jamais été douloureuse, n'a jamais entrainé d'impotence fonctionnelle, ne présente pas trace d'ankylose, et est constituée par des os que la radiographie et l'examen clinique ordinaire révèlent absolument sains. Quant au genu recurvatum par contracture du quadriceps fémoral (cas de Gérard Marchand) (3), il ne ressemble en rien à celui de notre sujet qui ne présente ni gêne de la flexion de la jambe, ni sensation de bride, de corde résistante tendue au-dessus de la rotule au niveau de l'extrémité inférieure du muscle. Enfin reste le genu recurvatum osseux, genu recurvatum vrai, nom sous lequel Faussié (4) range les faits, décrits par Sonnenbourg (5), de flexion dans l'épiphyse supérieure du tibia : on observe une modification dans l'ossification de cette extrémité osseuse, aboutissant à la coudure de celle-ci : notre cas s'en distingue facilement par l'absence de toute déformation du squelette. Nous ne parlerons pas ici des attitudes anormales rencontrées exceptionnellement par Frenkel et Faure (6) chez des neurasthéniques, des hystériques ou des cachectiques : car non seulement notre malade ne rentre dans aucune de ces classes pathologiques, mais encore les faits auxquels nous faisons allusion ne ressemblent en rien, à notre avis, au genu recurvatum : ce sont

(1) Townsend, *Genu recurvatum consécutif à la résection du genou.* New-York med. Journ., 1er avril 1899.

(2) Phocas, Congrès de chirurgie, 1895.

(3) Gérard Marchand, Revue d'orthopédie, 1898, p. 46.

(4) Faussié, *Le genu recurvatum*, Th. Paris, 1898.

(5) Sonnenbourg, Deutsche Zeitschrifft für Chirurg., IV, 1876.

(6) Frenkel et Faure, Nouvelle Iconographie de Salpêtrière, 1896 ; *Des attitudes anormales chez les tabétiques.*

Digitized by Google

des positions vicieuses (d'ailleurs peu accentuées chez ces malades) obtenues artificiellement, par exemple au moyen de pressions exercées par le médecin pour produire l'hyperextension du genou. Le genu recurvatum véritable est au contraire une attitude anormale *habituelle* se produisant spontanément sous l'influence de la station debout. Une observation rapportée récemment par Spillmann (1) montre bien la différence qui sépare ces deux groupes de faits : elle concernait un sujet qui présentait à la fois une subluxation volontaire du pouce et une subluxation volontaire du genou : il s'agissait donc là d'une mobilité articulaire exagérée, aussi distincte de la déformation qui fait le sujet de cet exposé que de la subluxation traumatique ou pathologique du pouce.

En somme, il semble qu'on ne puisse invoquer chez notre malade d'autre cause que la coexistence de la coxalgie droite. Le genu recurvatum a été signalé dans la coxalgie pour la première fois en 1895 par M. Campenon (2). En 1899, M. Potel en faisait le sujet d'un article publié dans la Presse médicale (3) : tels sont, d'après nos recherches, les seuls travaux publiés sur la question.

Dans tous les cas étudiés par ces auteurs, la déformation siégeait sur le membre atteint de coxalgie. L'observation que nous rapportons prouve que cette attitude vicieuse peut s'observer du côté opposé à la hanche malade, sur le membre sain. Marty, dans sa thèse (4), mentionne un fait semblable, mais il se contente de le citer en deux lignes, sans en rapporter l'histoire et sans insister sur cette anomalie.

Indépendamment de cette notion de localisation sur un membre ou sur l'autre, l'étude de tous les cas connus actuellement, permet encore de dégager quelques particularités étiologiques, cliniques et pathogéniques.

Les exemples de genu recurvatum survenus du côté sain paraissent être très rares, puisque nous n'avons pu en relever qu'un seul. En revanche, les coxalgies, qui s'accompagnent d'une déviation de ce genre sur le genou correspondant à la hanche malade, semblent être un peu plus nombreuses ; mais le degré de leur fréquence est différemment interprété. M. Potel considère cette complication comme relativement rare ; M. Campenon au contraire estime qu'elle se rencontre très souvent : ses statistiques donnent une proportion de 43 genu recurvatum sur 60 coxalgiques examinés.

Peut-être n'y a-t-il dans cette divergence d'opinion qu'une simple question de mots. La déformation caractéristique, constituée par un angle ma-

(1) Spillmann, Revue médicale de l'Est, 1900, p. 183.
(2) Campenon, Congrès de chirurgie, 1895, p. 148.
(3) Potel, Presse médicale, 1899, II, p. 149.
(4) Marty, Th. Paris, 1899. *Des résultats éloignés de la coxalgie au point de vue orthopédique.*

Digitized by Google

nifeste que forme le fémur avec le tibia dans la station debout, cette déformation qui s'impose à la vue dès le premier examen, paraît être, on ne peut le nier, d'une rareté extrême dans la coxalgie. En revanche, on conçoit que la mobilité de l'articulation du genou soit fréquemment exagérée, par suite du repos au lit et des troubles trophiques (ligamenteux, etc.) dont tout le membre est souvent le siège. Or, il semble bien que la majorité des faits rapportés par M. Campenon rentre dans ce dernier groupe ; la plupart, en effet, ont trait à des malades couchés, examinés au lit, et chez lesquels l'affection était « décelée » soit à l'aide de pressions destinées à élever le talon au-dessus du plan du lit, soit en faisant contracter le quadriceps fémoral ; aussi doivent-ils, selon nous et conformément d'ailleurs à l'opinion de M. Potel, être rejetés de la classe des genu recurvatum vrais, constitués, et rangés parmi les attitudes anormales produites artificiellement. Ils prennent donc place à côté des phénomènes observés par Faure et Frenkel, auxquels nous avons fait allusion tout à l'heure, et dont ils se rapprochent beaucoup, puisqu'ils surviennent chez des malades débiles et sur des membres frappés de troubles trophiques. On peut comparer tous ces exemples de simple laxité articulaire dont l'origine est pathologique à ceux où l'exagération de la mobilité relève d'un entraînement professionnel (danseuses, acrobates), ou d'une disposition naturelle, propre à certains individus : mouvements des doigts, subluxation volontaire du pouce, du coude, du genou (Albert Spillmann).

Nul doute d'ailleurs qu'aux faits de cet ordre, ne se soit jointe, chez certains malades observés par M. Campenon, une faible modification de l'attitude normale, constituée par une très légère hyperextension du genou, accompagnée d'effacement du creux poplité : cette déviation, dans les cas auxquels nous faisons allusion, est toujours très discrète, nécessitant pour être reconnue, un examen attentif ; aussi convient-il de la considérer comme une simple exagération de la position normale et de l'éliminer du groupe des genu recurvatum vrais. Pareille disposition est d'ailleurs loin d'être rare : tout le monde en a rencontré des exemples, et les photographies de coxalgiques publiées çà et là en représentent quelques-uns ; nous signalerons en particulier la thèse de Coville (1), et la Revue orthopédique en divers endroits (2) : sur les figures reproduites dans ces ouvrages, le phénomène est localisé sur le membre opposé à celui de la hanche malade.

Mais à côté des faits dont nous venons de parler, la statistique de

(1) Coville, thèse Paris, février, *Contribution au traitement des ankyloses vicieuses de la hanche.*

(2) Revue d'orthopédie, 1899, p. 432, fig. V (Judson) ; — 1898, p. 384, fig. 4 (Phocas) ; 1895, p. 195, fig. 4 (Calot).

Digitized by Google

M. Campenon contient certainement des types indiscutables de genu recurvatum, puisque cinq de ses malades ont dû porter un appareil orthopédique.

L'âge auquel a apparu la déformation n'est pas indifférent. Les observations tendent à prouver, selon la remarque de M. Campenon, qu'elle débute toujours avant 15 ans. Notre malade fait exception à cette règle, puisqu'il avait atteint l'âge de 19 ans quand son genou a commencé à prendre la position vicieuse.

Il n'est pas aisé de déterminer d'une façon rigoureuse la période de la coxalgie au cours de laquelle cette complication s'est montrée. Dans le fait de M. Potel et dans le nôtre, la déviation est survenue un certain temps, des années après la guérison de l'affection coxo-fémorale, alors que celle-ci n'avait laissé comme trace qu'une ankylose de la hanche. Chez les malades de M. Campenon, au contraire, elle apparaissait au cours même de la tuberculose articulaire, pendant la durée du traitement au lit. La raison de cette discordance paraît résider surtout dans la nature différente des faits observés, un grand nombre des cas de M. Campenon relevant, comme nous l'avons montré, d'une interprétation toute spéciale.

L'étude clinique, de son côté, met en lumière des données importantes.

Tout d'abord, il résulte des discussions précédentes, que la déviation de la jambe en avant peut affecter trois modalités diverses, qui s'observent, toutes trois, chez les coxalgiques : d'une part, deux phénomènes qui ne rentrent pas dans le cadre du genu recurvatum ; mais appartiennent l'un aux attitudes bizarres provoquées artificiellement et non accompagnées de modification pendant la station debout, l'autre à une simple exagération de la position normale, insuffisante et trop fréquente pour être assimilée à une difformité aussi nette et aussi rare que celle dont nous nous occupons : ces deux manifestations se rencontrent souvent chez les coxalgiques, et apparaissent de bonne heure, au cours même de la maladie en général, et surtout pendant le séjour au lit (dans les 3 premiers mois, Campenon).

D'autre part, on peut voir, mais rarement, un genu recurvatum vrai, qui débute en général tardivement, après la guérison : c'est cette forme seule que nous avons en vue dans le cours de cet article. Qu'elle occupe le membre sain ou le membre correspondant à la hanche malade, cette déformation présente quelques particularités intéressantes.

Jusqu'ici, elle s'est montrée indépendante de toute lésion osseuse du genou. Chez notre malade, l'épreuve de la radiographie, qui vient compléter l'examen clinique, concorde avec celui-ci sur ce point.

Tous les cas connus se rapportent à un genu recurvatum flasque, c'est-à-dire non accompagné de contracture du quadriceps fémoral.

Digitized by Google

LE GENU RECURVATUM
dans la Coxalgie.

(G. Gasne et *Courtellemont).*

Masson & Cie, Editeurs

Phototypie Berthaud, Paris

Digitized by Google

Digitized by Google

Digitized by Google

LE GENU RECURVATUM
dans la Coxalgie.

(G. Gasne et *Courtellemont)*.

Masson & Cie, Editeurs

Digitized by Google

Phototypie Berthaud, Paris

Le genou atteint présente, en outre de sa déviation angulaire antérieure, quelques mouvements de latéralité que la palpation décèle facilement (cas de Campenon, Potel, le nôtre).

Enfin l'intégrité relative des fonctions des membres inférieurs est une particularité fréquente et tout à fait inattendue ; elle étonne surtout si l'on songe que ces malades cumulent et leur déviation du genou et une ankylose coxo-fémorale. Or, un malade de M. Campenon a pu faire la guerre de 1870 dans le corps des francs-tireurs ; le sujet de M. Potel restait debout pendant la plus grande partie de la journée et faisait de plus au moins 3 kilomètres par jour ; nous avons vu que le nôtre est doué d'une résistance à la marche et à la fatigue vraiment peu commune.

Mais il ne faut pas oublier que dans cinq des cas rapportés par M. Campenon, l'emploi d'un appareil orthopédique a été rendu nécessaire ; il s'agissait d'enfants, et M. Campenon fait remarquer que plus le malade chez qui débute cette déformation est jeune, moins le pronostic est favorable.

Signalons aussi la possibilité d'observer un phénomène qui n'a été rencontré dans ces circonstances que sur le sujet de M. Potel : pendant la flexion de la jambe, la rotule s'enfonçait profondément dans l'interligne articulaire (déplacement cunéen de la rotule).

Eclairés par les notions étiologiques et cliniques précédentes, nous pouvons aborder l'étude du mécanisme pathologique qui préside à la formation de cette déviation chez les coxalgiques. Des trois grandes théories (osseuse, musculaire, ligamenteuse), que l'on pourrait concevoir, les deux premières nous paraissent insoutenables. La théorie osseuse a contre elle l'absence de lésion du squelette. La théorie musculaire ne pourrait être défendue avec succès, puisqu'il n'y a au début et au cours de l'affection ni paralysie vraie, ni contracture ; on pourrait sans doute invoquer la faiblesse et l'atrophie musculaires constatées pendant la coxalgie, en les considérant comme la cause déterminante, celle qui permet la déviation (interprétation analogue en somme à l'hypothèse de l'hypotonie musculaire, à laquelle Faure et Frenkel rattachent la possibilité des attitudes anormales constatées chez les tabétiques) ; mais en supposant qu'un tel état puisse constituer une prédisposition à la formation du genu recurvatum ce qui est loin d'être prouvé), il n'en est pas moins vrai qu'il est insuffisant pour en produire le développement complet et surtout incapable d'en expliquer la persistance. Car, une fois la coxalgie guérie, les muscles tendent à reprendre leur volume et leur puissance, et cependant la déviation du genou, loin de disparaître, continue d'exister et s'exagère. Bien plus, dans le cas de notre malade, où la lésion siège sur le membre sain, il n'existe sur celui-ci ni faiblesse, ni atrophie du système musculaire. On

Digitized by Google

pourrait néanmoins discuter, sur notre sujet, le rôle joué par celui-ci, puisqu'il existe à la partie supérieure de la cuisse gauche une pseudo-hernie musculaire ; la rupture du tenseur du fascia lata pourrait être considérée comme un facteur étiologique de la déviation du genou, par la suppression d'un des moyens qui assurent la fixité de l'articulation ; mais cette hypothèse tombe devant la date d'apparition des deux lésions : la tumeur est survenue 11 ans après le genu recurvatum. Aussi serait-il plus logique de se demander si la tumeur n'est pas secondaire à la déformation tibio-fémorale ; elle serait alors le résultat de la contraction exagérée du tenseur du fascia lata, destinée à s'opposer à la déviation du genou en maintenant tendue la partie antéro-externe de l'aponévrose fémorale.

La seule théorie qui puisse fournir une explication satisfaisante est celle de l'allongement ligamenteux ; elle est d'ailleurs confirmée par les données de la physiologie normale, qui fait jouer le principal rôle, sinon l'unique, dans la limitation des mouvements articulaires, à la tension des ligaments et de la capsule. Le côté obscur de la question est relatif aux causes qui ont amené ce relâchement ligamenteux. Pour M. Campenon, le jeune âge du sujet et le mauvais état général qu'on observe au cours de la coxalgie créent une prédisposition à ces accidents. Mais, d'après cet auteur, le principal rôle reviendrait à l'une des conditions suivantes : exceptionnellement application d'un appareil à traction mal placé et tirant sur le tibia ; d'ordinaire atrophie inégale des muscles de la cuisse, plus marquée sur la face postérieure, laissant au contraire une action prépondérante au muscle quadriceps ; enfin et surtout position rectiligne du membre, qui ne repose franchement sur le lit qu'en haut au niveau de la fesse, et en bas au niveau du mollet, tandis que le creux poplité porte à faux. On comprend que plus le séjour au lit sera long, plus la déformation aura tendance à se manifester. Toutes ces causes peuvent exercer une influence néfaste, mais en général, celle-ci doit être faible, et d'ailleurs en supposant qu'elle soit suffisante pour expliquer à elle seule quelques-uns des faits signalés, elle est incapable de s'appliquer à tous les cas. Ainsi, chez notre malade, aucune des explications précédentes ne peut être adoptée : en effet, cet homme avait 19 ans, il marchait sans béquille, depuis six ans il se levait et marchait : le jeune âge, l'état général défectueux pendant la maladie, le séjour prolongé au lit et la position rectiligne du membre sont donc des éléments étiologiques qu'il faut écarter ; enfin il n'existe pas trace d'atrophie musculaire, ni sur le groupe postérieur, ni sur le groupe antérieur ; quant à l'influence d'un appareil quelconque, il n'en saurait être question, puisque la déviation occupe le membre sain.

En face de ces hypothèses qui font jouer au séjour au lit le principal rôle, s'en est élevée une autre : d'après laquelle la raison principale de

Digitized by Google

cette difformité doit être cherchée dans le mécanisme même de la marche et de la station debout. M. Potel, qui pour la première fois a mis ce rôle en lumière, a bien expliqué de cette façon la tendance au genu recurvatum qu'on voit survenir sur le membre atteint de coxalgie : c'est une conséquence de l'ankylose de la hanche avec *extension* de la cuisse sur le bassin. On conçoit en effet, qu'en raison du raccourcissement du membre et de l'équinisme consécutif le point d'appui du pied sur le sol se trouve placé non plus au niveau du talon où il est ordinairement, mais beaucoup plus en avant, répondant aux têtes des métatarsiens et aux orteils : par suite, l'axe du membre se trouve en arrière de l'axe mécanique, fictif : aussi la station debout a-t-elle pour résultat d'exagérer sans cesse l'hyperextension du membre inférieur (schéma 1).

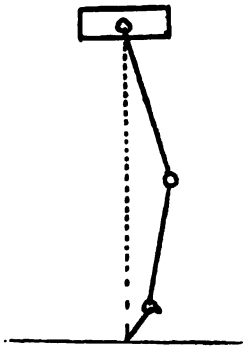

Schéma 1.
Ankylose en extension.

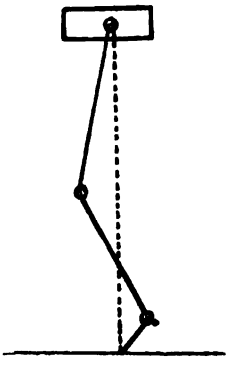

Schéma 2.
Ankylose en flexion.

Au contraire, y a-t-il ankylose avec *flexion* de la cuisse sur le bassin ? la cuisse est légèrement fléchie pendant la marche, et l'axe mécanique passe en arrière du genou (schéma 2). Eh ! bien, à notre avis, il n'y a qu'à compléter cette deuxième formule de M. Potel, en la corrigeant un peu, pour trouver l'explication de l'attitude vicieuse présentée par notre malade. Dans l'ankylose avec flexion de la cuisse sur le bassin, il n'y a pas tendance à la production d'un genu recurvatum sur le membre atteint de coxalgie, mais prédisposition à cette déformation sur le membre opposé. C'est en effet une notion courante que tout coxalgique ankylosé avec flexion redresse plus ou moins son fémur pendant la station debout, de façon à diminuer cette flexion dans la mesure possible ; ce mouvement ne peut s'obtenir que par la bascule du bassin ; celui-ci s'incline en avant, se met, qu'on nous permette l'expression, en antéversion (on sait que l'ensellure lombaire ne reconnaît pas d'autre cause). Par suite de cette bascule du bassin, l'autre membre inférieur, le membre sain se trouve modifié dans sa direction : son

Digitized by Google

axe anatomique est reporté en arrière (l'extrémité inférieure du fémur s'incline en arrière) ; aussi l'axe mécanique, fictif, vient-il tomber en avant de l'axe réel de ce membre ; d'où tendance à l'hyperextension, au genu recurvatum de ce côté. Les schémas ci-joints 3 et 4 permettront de comprendre des diverses positions.

Les interprétations précédentes ont été inspirées par l'étude attentive des faits cliniques, et concordent rigoureusement avec tous ceux chez lesquels on a pu déterminer d'une façon précise l'attitude de la hanche. Les deux seuls cas que nous connaissions (celui de Marty et le nôtre) de genu recurvatum localisé au membre opposé à la hanche atteinte ont coïncidé avec une ankylose en flexion. Quant au genu recurvatum occupant le membre affecté de coxalgie, deux observations seulement indiquent avec netteté la variété d'ankylose coxo-fémorale présentée par le malade : celle

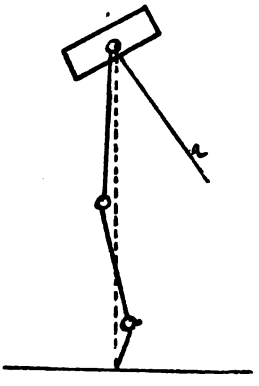

Schéma 3.
Correction de la flexion par la bascule du bassin ; en *a*, direction du membre sain.

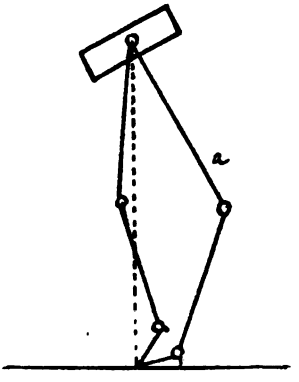

Schéma 4.
Genu recurvatum sur le membre sain ramenant le pied vers l'axe (fictif) mécanique.

de M. Potel, et une, rapportée incidemment par M. Campenon dans son mémoire, concernant un franc-tireur qui était porteur d'une « ankylose presque rectiligne ». Pour tous les autres faits, mentionnés par cet auteur, la position de la cuisse n'est pas précisée ; mais si l'on songe qu'il s'agit de malades traités et si l'on se rappelle le rôle que M. Campenon fait jouer à l'hyperextension du membre dans la pathogénie de l'affection, on inclinera à penser que ces déviations du genou coïncidaient avec une bonne attitude du membre inférieur, c'est-à-dire une extension du fémur sur le bassin.

Enfin le long intervalle qui s'est écoulé chez notre sujet et chez celui de M. Potel, entre la guérison de la coxalgie, la reprise de la marche d'une part, et l'apparition du genu recurvatum d'autre part, plaide en faveur du mécanisme exposé plus haut.

Digitized by Google

Malheureusement, les faits que nous étudions ne sont pas assez nombreux et certains d'entre eux ne sont pas assez précis pour nous permettre de poser des conclusions fermes ; aussi devons-nous considérer les explications précédentes comme n'étant que les hypothèses qui fournissent l'explication la plus satisfaisante des faits connus jusqu'à ce jour. Cette réserve faite, on pourrait résumer notre interprétation par la formule suivante : dans la coxalgie guérie, l'ankylose avec *extension* de la cuisse entraîne une tendance au genu recurvatum du côté de la coxalgie ; l'ankylose avec *flexion*, une prédisposition au genu recurvatum du côté opposé.

Mais il est clair que tous les malades qui guérissent avec une ankylose en flexion ou en extension ne font pas tous un genu recurvatum (puisque fort heureusement cet accident est rare). Pour que cette déformation se produise, il faut donc encore quelque chose de plus, et cette dernière notion nous est inconnue.

On pourrait cependant attribuer un rôle, à titre de cause adjuvante, à certaines dispositions acquises ou congénitales. Il est en effet très logique de penser que les phénomènes de laxité articulaire, constatés si fréquemment par M. Campenon au cours de la coxalgie, favoriseront au plus haut degré l'influence néfaste de la marche et de la station debout, le jour où les malades seront en état de se lever. Peut-être aussi pourrait-on faire intervenir une autre donnée, relative à la prédisposition individuelle ; on sait que les exemples de laxité articulaire naturelle ne sont pas rares.

Il semblerait moins juste d'invoquer le degré du raccourcissement dont le membre est frappé ; puisque le genu recurvatum peut siéger sur le membre le plus long ou sur le membre le plus court. Si cette disposition anatomique exerce une action, celle-ci doit donc être faible et secondaire.

Qu'il nous soit permis en terminant, d'attirer l'attention, à un autre point de vue, sur ses déviations articulaires (certains genu valgum, genu varum, genu recurvatum) survenues sans lésion osseuse, sans trouble musculaire (faiblesse, hypotonie, atrophie), et en dehors de toute lésion médullaire ; notre malade en est un exemple remarquable. Nous avons vu qu'en pareil cas, la cause de la déformation ne peut être qu'un allongement des ligaments de la jointure. Les faits de ce genre constituent une objection sérieure à la théorie de l'hypotonie musculaire, émise par Frenkel et Faure pour expliquer la possibilité des attitudes anormales chez les tabétiques ; ils montrent en effet qu'on peut observer, sans qu'il y ait tabes ou trouble musculaire quelconque, une mobilité articulaire beaucoup plus exagérée encore que dans les cas de Faure et Frenkel, ils fournissent donc un appoint nouveau à l'hypothèse de la distension ligamenteuse, à laquelle Leclerc (1) rattache ces phénomènes observés chez les tabétiques.

(1) Leclec, Th. Paris, 1899, *Les traitements actuels du tabes*.

Digitized by Google

ESSAI SUR LA LONGÉVITÉ HUMAINE.

UN CURIEUX MOYEN DE PROLONGER LA VIE

LA GÉROCOMIQUE

PAR

le Dr A. BEAUVOIS.

Le problème de la longévité humaine a passionné les philosophes, les savants et les médecins dès les premiers âges du monde ; « chez les Egyptiens, chez les Grecs et les Romains, ce fut là un sujet favori de méditation pour les philosophes, une source intarissable de rêveries pour les visionnaires et un appât offert à la crédulité par les charlatans, qui n'ont pas trouvé de meilleur moyen pour en imposer à la multitude que de se vanter d'entretenir commerce avec les esprits, de posséder la pierre philosophale ou d'avoir le secret de prolonger la vie » (Hufeland) (1). Outre les préceptes naturels capables de conserver la santé, et de préserver des maladies, les hommes eurent recours aux moyens offerts par l'art. C'est ainsi qu'on croyait avoir trouvé le secret de prolonger la vie dans des moyens propres à exciter le vomissement et la sueur, de sorte qu'il était généralement reçu, dit *Hufeland*, de prendre au moins deux vomitifs par mois et qu'au lieu de se demander : Comment vous portez-vous ? on s'abordait en disant : Comment suez-vous ?

Le moyen âge fut une époque fertile en idées nouvelles et extravagantes sur l'art de prolonger la vie : ensorcellement, sympathie des corps, pierre philosophale, vertus occultes, cabale, chiromancie, pouvoir des astres. Les moyens naturels : tempérance, air pur, bains, frictions, gymnastique, enseignés par Hippocrate, et que les Grecs portèrent à une si haute perfection, furent peu à peu abandonnés.

On eut recours à des transmutations chimiques par le secours de la matière première, de *l'ens primum* qu'on s'imaginait avoir concentrée.

Les astres furent invoqués dans le même but ; et ce fut l'âge d'or des

(1) HUFELAND, *La macrobiotique*, Paris, 1838.

Digitized by Google

astrologues. Le peuple, les grands, les rois les consultaient, et les universités favorisèrent ce courant d'idées en ouvrant des cours publics sur cette prétendue science ; *Marsile Ficin* dans son traité sur l'art de prolonger la vie, ne conseillait-il pas aux personnes prudentes de consulter tous les sept ans un astrologue, afin de savoir quels dangers elles avaient à courir durant les sept années suivantes ?

Il y aurait une longue et curieuse étude à faire sur toutes ces méthodes plus bizarres les unes que les autres. Les documents sont nombreux et nos bibliothèques recèlent de véritables richesses sur toutes ces superstitions. Qu'on parcoure, entre autres, le catalogue des sciences médicales de la Bibliothèque nationale, et on sera surpris de voir la quantité de livres écrits dans le cours des siècles sur cette question de la longévité et sur les moyens d'arriver à une extrême vieillesse.

Les recherches que nous avons faites sur *J. H. Cohausen*, médecin des princes-évêques de Munster, nous ont révélé de cet auteur, une étude des plus intéressantes, véritable *compendium* (1) de toutes les crédulités du moyen âge sur la prolongation de la vie humaine. Nous en avons donné un résumé sommaire dans notre thèse inaugurale, et nous nous réservons d'en parler un peu plus longuement (2).

Mais le même médecin allemand est l'auteur d'un livre beaucoup plus intéressant qui eut à son temps un certain retentissement et qui fut traduit en allemand, en anglais et en français. Nous voulons parler de l'*Hermippus redivivus*.

Ce curieux traité ressuscite une doctrine très ancienne de la prolongation de la vie humaine. Cette méthode appelée *gérocomique* par Hufeland dans sa macrobiotique, consiste à rajeunir, ou du moins à conserver un corps usé par l'âge en le plongeant au milieu de l'atmosphère d'un autre corps qui soit dans toute la vigueur de la première jeunesse.

C'est dans la Bible, croyons-nous, qu'on trouve pour la première fois mention d'un pareil procédé.

Voici ce qu'on rencontre en effet au chapitre premier du livre troisième des rois :

« Le roi David était vieux et dans un âge fort avancé (70 ans, ajoute le commentateur) et quoiqu'on le couvrît beaucoup, il ne pouvait échauffer.

Ses serviteurs (3) lui dirent donc : Nous chercherons, si vous l'agréez,

(1) *Tentaminum physico-medicorum Curiosa decas de vita humana theoretice et pratice per pharmacie prolonganda*, etc. Cosfeld, 1699.

(2) « *Les Archives de Médecine* » publieront prochainement notre étude sur ce livre et sur les théories anciennes à propos de la longévité.

(3) « *Ses médecins* », traduit largement Cohausen qui commenta à sa façon le même passage.

Digitized by Google

une jeune fille vierge pour le roi Notre Seigneur, afin qu'elle se tienne devant le roi, qu'elle l'échauffe et que dormant auprès de lui, elle remédie à ce grand froid du roi Notre Seigneur.

Ils cherchèrent donc dans toutes les terres d'Israël une fille qui fût jeune et belle ; et ayant trouvé Abisag de Sunam, ils l'amenèrent au roi.

C'était une fille d'une grande beauté ; elle dormait auprès du roi et elle le servait et le roi la laissa toujours vierge. »

Les commentateurs se sont exercés sur ce passage.

Quelques-uns disent qu'Abisag fut véritablement femme de David et saint Jérôme paraît être de ce sentiment, d'autres, qu'elle ne fut destinée qu'à remédier au grand froid que causaient à ce prince, sa vieillesse et les grandes fatigues. Ce qu'il y a de certain par l'autorité de l'Ecriture, c'est qu'elle demeura vierge tant qu'elle vécut avec lui.

Bayle (1) dans son article « *David* », marquant quelques fautes qui peuvent être reprochées à ce prince, dit au sujet d'Abisag :

« Lorsque David à cause de sa vieillesse ne pouvait être échauffé par tous les habits dont on le couvrait, on s'avisa de lui chercher une jeune fille qui le gouvernât, et qui couchât avec lui. Il souffrit qu'on lui amenât pour cet usage la plus belle fille qu'on pût trouver. Peut-on dire que ce soit l'action d'un homme chaste ? »

Plus loin, Bayle ajoute encore en réponse à un Dictionnaire de la Bible composé par un prêtre de Lyon (1693), qui soutenait que David épousa la jeune fille qu'on lui avait amenée :

« Je pourrais, dit-il, lui passer cela, sans faire tort à ce que j'ai dit touchant cette belle méthode de faire revivre la chaleur naturelle, je ne pense pas que nos casuistes modernes les plus relâchés consentissent qu'un vieillard entièrement incapable de consommer le mariage, épousât une jeune fille dans la seule vue de se réchauffer les pieds et les mains auprès d'elle. Ils croiraient sans doute qu'il pécherait et qu'il serait cause que sa compagne pécherait aussi. »

Cette méthode, si l'on peut appeler méthode une idée aussi bizarre, fut très probablement reprise par les médecins hermétistes et les astrologues du moyen âge. Elle s'accordait d'ailleurs merveilleusement avec leurs idées de sympathie, d'influence des corps les uns sur les autres. Dans la suite, des nombreux écrivains qui se sont exercés sur la médecine occulte, et ont appliqué leur intelligence à pénétrer les arcanes de la nature, on en trouve dont les doctrines se rapprochent quelque peu de celle d'Hermippus.

Le fameux moine anglais Roger Bacon qui fut surnommé « le docteur admirable » a laissé dans ses écrits quelques traces de cette méthode.

(1) *Dictionnaire historique et critique*, Amsterdam, 1734.

Digitized by Google

« Qu'il soit possible, dit-il, de prolonger la durée de la vie, est une vérité qu'il est aisé de rendre évidente ; l'homme par sa nature est immortel c'est-à-dire qu'originairement il a été formé de façon à se garantir de la mort et que même après avoir péché il peut vivre encore 100 années, mais par la progression des temps la vie s'est sensiblement vue abrégée. D'où il faut conclure que cette abréviation n'eut rien en soi que d'accidentel et peut par conséquent être en partie ou totalement réparée. »

Et devançant nos connaissances modernes sur l'hérédité « le docteur admirable » ajoute :

« Car si nous pouvions nous résoudre à faire les recherches nécessaires pour nous instruire des vraies causes accidentelles de cette espèce de corruption (la maladie) nous trouverions sans doute que loin de pouvoir être imputée au ciel elle ne doit l'être en effet qu'aux changements successifs du régime propre à la santé dont avaient usé nos premiers pères. *Car plus leurs successeurs ont été corrompus plus ceux qui sont nés d'eux ont dû s'en ressentir et plus encore leurs descendants*, de sorte que cette corruption en passant successivement de père en fils et de là n'ayant fait que s'accroître, la vie des hommes s'est trouvée graduellement abrégée presqu'au point où nous la voyons aujourd'hui.

« Si un homme voulait s'assujettir à un régime aussi sain qu'excellent dès son enfance, il pourrait vivre aussi longtemps que la constitution qu'il tiendrait de ses parents pourrait permettre, et même au dernier degré ou dernier terme qui semble aujourd'hui rigoureusement fixé par la nature, lequel terme il ne pourrait passer, parce que son régime, quel qu'il fut, ne pourrait en rien, servir contre l'ancien germe de corruption des parents. »

Voilà-t-il pas, merveilleusement tracées, les théories modernes sur l'hérédité et sur les limites de l'action thérapeutique.

Mais Roger Bacon touche de plus près encore au problème qui nous occupe. Durey, dans sa thèse toute récente (1900) sur Paracelse et quelques médecins hermétistes, cite les passages suivants d'une lettre que Bacon adressa au pape Nicolas III « sur la nullité de la magie ».

« La vérité ne devant jamais être altérée, nous établirons d'abord soigneusement que tout agent manifeste sa force et sa nature sur une matière extérieure. Non seulement des substances, mais encore des accidents actifs de la troisième espèce, deviennent des puissances sensibles ou insensibles tirées de ces choses. C'est pourquoi, l'homme peut projeter sa puissance et sa force hors de lui, d'autant qu'il est le plus noble de la création et surtout à cause de la dignité de son âme raisonnable. Il s'échappe de lui de la chaleur et des esprits, tout aussi bien que des autres animaux. *Au contraire, les hommes sains et de bonne complexion, surtout les jeunes gens,*

Digitized by Google

réconfortent et revivifient les hommes par leur seule présence, cela à cause de leurs émanations suaves, de leurs vapeurs saines et délectables, de leur bonne couleur naturelle, à cause des qualités et des puissances qui s'exhalent d'eux, comme l'enseigne Galien dans son art. »

Il n'est pas nécessaire, croyons-nous, de faire remarquer, que ce pouvoir particulier attribué à l'homme par Bacon s'adapte merveilleusement à la théorie de la gérocomique, telle que J. H. Cohausen l'a décrite dans son *Hermippus redivivus*.

Notre grand philosophe Descartes lui-même s'était occupé de ce problème de la longévité. Beaucoup de ses amis confiant dans sa prodigieuse intelligence pensaient même qu'il avait découvert ce secret, au point que l'un d'eux, l'abbé Picot, ne voulut point croire à sa mort.

Dans une de ses lettres à M. Quylichem (Voir *Lettres de Descartes*, t. II, p. 74) Descartes s'exprime ainsi :

« Je ne me suis jamais tant occupé, dit-il, du soin de conserver ma vie que je le fais maintenant, et quoique ci-devant je crusse que la mort pût me l'abréger de 30 à 40 ans, elle ne peut maintenant me surprendre sans me priver tout à coup de l'espérance de la pousser au delà de cent ans. De là il me paraît évident que si nous nous tenons seulement en garde contre certaines erreurs que nous avions coutume de commettre eu égard à nos climats, nous pourrions, sans aucune autre attention, atteindre jusqu'à un âge beaucoup plus long et plus heureux que nous ne pouvons maintenant l'espérer. Mais attendu que j'ai besoin d'un temps considérable pour l'expérience et le profond examen propre à ce sujet, je m'occupe maintenant d'un petit système de médecine, au moyen duquel je me flatte, tandis que j'y travaille, d'obtenir quelque répit de la nature et dès lors de me trouver plus capable de poursuivre ci-après la réussite de mon objet. »

En quoi consistait ce système de médecine dont parle Descartes ? Bien certainement il s'agissait d'un régime hygiénique spécial et non d'un de ces moyens bizarres vantés par les alchimistes et les médecins hermétistes.

Cependant ne voyons-nous pas un autre grand philosophe de la même époque à peu près, le créateur de la philosophie expérimentale, François Bacon ajouter foi à des préjugés et à des croyances qui nous font sourire aujourd'hui. D'après Bacon (1560 à 1626) la médecine s'occupe de conserver la santé, de guérir la maladie ou de prolonger la vie. Il faut nécessairement séparer des autres ce dernier art auquel il n'est pas permis d'attacher une importance médiocre.

Il prescrit les règles qu'on doit suivre pour reculer le terme de l'existence et dans un autre endroit (1) il propose afin de parvenir à ce but

(1) *Histor. vitae et mortis*, p. 521.

Digitized by Google

l'usage de l'or potable et de plusieurs autres préparations du même métal.

Malgré les grands services qu'il a rendus à la science Bacon n'était pas tout à fait exempt de préjugés de son temps, car il croyait qu'on peut faire de l'or avec de l'argent ou du mercure.

D'ailleurs, il mettait la médecine au nombre des sciences conjecturales parce que l'objet dont elle s'occupe est extrêmement compliqué, et sujet à un nombre infini de variations.

Quelques médecins modernes ont dans quelques cas employé le même procédé qu'Hermippus.

Le grand Boerhaave (1) fit coucher un vieux bourgmestre d'Amsterdam entre deux jeunes filles et assure que ce moyen augmenta sensiblement les forces et la vivacité du vieillard.

On a cru pendant longtemps que cette vertu était spéciale au sexe féminin, dit Millot, dans sa *Gérocomie* (Paris, 1807). Nous croyons devoir combattre cette erreur, en observant que le principe vital qui nous anime et nous vivifie, que ce feu, cette matière électrique abonde tellement dans la jeunesse et spécialement au moment de la puberté, tend sans cesse à s'effluer et à se mettre en équilibre avec tout ce qui l'entoure, que conséquemment par le contact d'un sexe comme d'un autre il doit passer dans les veines de la vieillesse qui en est ordinairement privée.

Et l'auteur ajoute : « Nous croyons pouvoir attribuer les bonnes et promptes digestions des nourrices à la fréquente application de leurs nourrissons sur leur estomac. »

Hufeland qui consacre une courte notice à cette méthode ajoute ce commentaire : « Quand on considère, dit-il, quels effets produit sur un membre paralysé la vapeur qui s'élève du corps d'un animal qu'on vient de mettre à mort, et combien l'application d'un animal vivant est puissante pour calmer les douleurs causées par un mal violent, on doit convenir que cette méthode n'est point tout à fait à dédaigner. »

D'autre part les croyances populaires ont conservé cette notion d'un pouvoir particulier que posséderaient les organismes jeunes et sains, de réconforter la vieillesse. L'haleine des vieillards est malsaine, et les traditions de nombreuses provinces de France sont d'accord avec Cohausen pour affirmer que le voisinage des personnes âgées, a une influence néfaste sur les jeunes enfants. Nous nous souvenons que dans certaines régions du Berry, les parents ont soin de ne pas coucher les enfants dans la même pièce que les grands-parents. Dans les familles nombreuses, c'est au moins là une excellente mesure hygiénique.

La Fontaine qui fut un patient et sagace observateur et qui nota dans ses

(1) *De simpl. medicam. facult.*, lib. V, cap. 6.

Digitized by Google

merveilleux drames si courts et si remplis, une foule de proverbes et d'anecdotes, ne raconte-t-il pas que maître renard conseillait au lion vieilli de se réchauffer : en s'appliquant la peau du loup, son rival, frais écorché : « D'un loup frais écorché, appliquez-vous la peau ».

Ne pourrait-on voir dans cette parole un vestige de l'antique tradition de l'influence salutaire des organismes vivants sur les corps vieillis ?

Quoi qu'il en soit, abordons l'œuvre de J. H. Cohausen si curieuse et si intéressante (1) :

Voici quelle fut l'occasion de l'ouvrage ; ces détails nous sont donnés par Sal. Ernest. Eug. Cohausen, élève et neveu de l'auteur, professeur à l'Université de Trèves, membre de l'académie des curieux de la Nature.

Cohausen conversait un jour avec deux amis, comme lui, grands amateurs d'antiquités. L'entretien roulait sur une série d'inscriptions trouvées à Rome sur des pierres tombales. L'une d'entre elles avait frappé les amis du praticien. Elle était ainsi conçue :

Œsculapio et sanitati,
L. Clodius Hermippus,
Qui vivit annos CXV. Dies V,
puellarum anhelitu,
Quod etiam post mortem ejus,
Non parum mirantur physici.
Jam posteri sic vitam,
Ducite.

On trouvera cette épitaphe dans un ouvrage du célèbre érudit allemand Reinesius : *Syntagma Inscriptionum antiquarum*, supplément à l'ouvrage de Gruter, publié à Leipsick en 1682.

Le commentateur la fait suivre de cette courte notice *Jocularia est, et indigna cujus quam cura sapitque seculum semibarbarum*. C'est aussi notre avis, mais il ne convient point d'être trop sévère en cette circonstance et la plaisanterie ne peut être considérée comme un crime. Quelles furent les réflexions des amis de Cohausen sur cette épitaphe. Nous les imaginons volontiers, et chaque lecteur pourra se procurer semblable divertissement. Néanmoins, Cohausen dut beaucoup réfléchir sur cette bizarre méthode d'arriver à la plus extrême vieillesse. Le sujet lui était familier puisque déjà il avait rappelé dans sa *Decas tentaminum curiosa*, toutes les méthodes préconisées par les anciens. Seule, la gérocomie, pour employer la dénomination de Hufeland, lui avait échappé.

(1) L'œuvre de Cohausen, longtemps demeurée dans l'oubli, a été commentée pour la première fois de nos jours par M. le Pr Brissaud, dans plusieurs leçons professées à la Faculté de Médecine sur la Longévité, au mois de janvier 1900. Ces leçons ont été le point de départ de la présente étude, et de nos autres travaux sur le même auteur. Nous profitons de cette occasion pour remercier publiquement le maître éminent qui a bien voulu nous honorer de ses conseils et nous guider de son expérience.

Digitized by Google

Le sujet était curieux et les amis de J. H. Cohausen qui connaissaient sa prodigieuse érudition et sa connaissance des littératures anciennes durent attendre avec impatience le résultat des travaux du praticien de Vreden. N'oublions pas que Cohausen avait alors soixante-quinze ans, et qu'il est vraiment remarquable que dans un âge aussi avancé, un esprit ait conservé assez de lucidité et d'entrain pour traiter d'une façon aussi spirituelle et aussi sérieuse un semblable paradoxe. Les espérances des amis du médecin ne furent pas trompées en effet, et la critique de tous les pays a été unanime à louer la composition élégante et riche de l'*Hermippus redivivus*.

L'ouvrage parut en 1742 à Francfort-sur-le-Mein (1). En voici le titre exact :

Hermippus redivivus sive Exercitatio physico-medica curiosa de methodo rara ad CXV annos prorogandæ senectutis per anhelitum puellarum ex veteri monumento romana deprompta nunc artis medicæ fundamentis stabilita et rationibus atque exemplis nec non singulari chimiæ philosophiæ paradoxo, illustrata et confirmata.

Authore Io Henr. Cohausen. M. D. Francofurti ad Mœnum. Apud Ioh. Benj. Audreæ et Henr. Hort. Anno 1742.

La dissertation est divisée en deux parties d'inégale étendue ; elle est précédée d'une lettre écrite à son ami par le chanoine Nunning et d'une épître de Salent. E. E. Cohausen, neveu de l'auteur.

Nous ferons l'analyse de l'ouvrage en insistant çà et là sur les passages qui nous ont paru dignes d'être mis en relief.

Cohausen nous donne d'abord les variantes de la fameuse inscription rapportée plus haut.

Un commentateur l'a rendue ainsi :

L. Clodius Hirpanus,
vixit annos CLV. Dies V,
Puerorum anhelitu refocillatus,
et educatus.

Cujas la modifie de la façon suivante :

L. Clodius Hirpanus,
Vixit annos CXV. Dies V,
Alitus puerorum anhelitu.

Le problème que se pose Cohausen est donc de savoir si l'haleine des

(1) Des exemplaires se trouvent à nos principales bibliothèques. En voici les cotes :
Bibliothèque nationale, Tc. 31/10.
Bibliothèque de la Faculté de médecine, 3144.
Bibliothèque de l'Arsenal (Sciences et arts), 5988.

Digitized by Google

jeunes filles peut contribuer à soutenir une longue vie en écartant les incommodités qui sont les suites du vieil âge.

Il étudie pour cela l'inscription latine, fait la critique de tous les termes, et dès les premières pages du livre, apparaît l'érudit allemand.

Les moindres mots de l'épitaphe lui sont matière à développement. Une semblable méthode nous paraît aujourd'hui fastidieuse. Nous préférons une critique plus large, plus générale, plus dégagée de la servitude de la phrase. Elle devait être très goûtée en Allemagne au temps de J. H. Cohausen. C'est ainsi qu'après avoir fait l'histoire d'Esculape, grâce aux écrits d'Ovide, de Sénèque etc., il nous donne l'étymologie de son nom : *Aesch*, chèvre et *Kéleph*, chien, en allemand *Geiss hundt*. C'est Lactance qui nous indique la raison de cette dénomination. Le père de la médecine guérit en effet plusieurs malades avec du lait de chèvre, ou en veillant sur eux avec la fidélité du chien. C'est pour cela que les Grecs plaçaient un chien sur les statues d'Esculape.

Qui était Hermippus ? Cohausen l'ignore et cite cependant divers Hermippus dont parle Scaliger, Stobœus, etc. Peu importe d'ailleurs la profession, la manière de vivre et même l'existence de cet homme. Le problème est posé, il s'agit de le résoudre. Ce premier chapitre se termine par une allégorie qui met en pleine lumière la façon d'écrire du médecin allemand.

J'ai passé plus de 70 annés, dit-il, en compagnie de neuf sœurs vierges qui ont charmé toute ma vie et réchauffé ma vieillesse. Ce sont les Muses, les divines sœurs du Parnasse qui nourrissent la vieillesse, charment l'adolescence, sont un ornement dans les jours heureux, une consolation dans l'adversité. Elles réjouissent l'homme à son foyer, l'accompagnent au dehors, et ne le quittent même pas la nuit.

Cet éloge des charmes de la littérature est écrit dans un latin très élégant et ne déparerait pas les plus beaux endroits du *De senectute* ou du *De Amicitia* de Cicéron. Quelle que soit la solution du problème auquel s'attache Cohausen, nous trouverons à chaque page de son livre, de telles maximes et de tels préceptes. La poésie, l'érudition, la science s'y mélangent et se prêtent un mutuel appui. L'ensemble est des plus agréables et mérite le succès qui accueillit l'ouvrage.

Cohausen examine ensuite cette question : de savoir si la durée de la vie de l'homme est une chose fixe ou indéterminée.

Les anciens, les auteurs sacrés, les sages de la Chaldée, les stoïques viennent fournir à notre auteur l'appui de leur témoignage.

Il réfute l'opinion des Astrologues qui prétendent que tout est gouverné par le mouvement et l'aspect des astres.

Les infirmités qui atteignent l'homme dans sa vieillesse ne sont pas né-

Digitized by Google

cessaires, elles proviennent le plus souvent des dérèglements et des vices. Il n'y a certes pas d'espoir d'immortalité pour l'homme, ni même de prolongation de la vie jusqu'à 300 ou 500 ans, mais il n'y a aucune période fixée par la nature pour attacher la vieillesse et les infirmités à un certain nombre d'années. Il est donc très possible qu'un homme puisse allonger sa carrière au dela de la date commune et même sans se ressentir des incommodités de l'âge.

C'est ce point que notre auteur va s'attacher à prouver par la raison et l'expérience.

L'histoire, dit-il, nous enseigne que les premiers hommes vivaient plus longtemps que nous : les auteurs chaldéens, les Chinois, les auteurs sacrés Xénophon, Pline, et d'autres en donnent des exemples.

Citons, d'après Cohausen les noms suivants : Attila mourut à 124 ans (?). Prastus, roi de Pologne à 128. Marcus-Valerius Corvinus à 100 ans, Hippocrate à 104 ans, Asclépiade à 150 ans, Galien à 104 ans, Sophocle à 130 ans, etc., etc.

Certains climats d'après notre auteur sont plus favorables que d'autres, et il cite entre autres la Floride, et l'île Céa, une des Cyclades comme jouissant de ce privilège.

Si donc il est vrai que l'homme peut atteindre un âge aussi avancé, il convient de nous adonner à la recherche de ce problème « tandis que nous avons encore les facultés suffisantes pour découvrir quelles peuvent être les règles de conduite nécessaires pour la prolongation de la vie et encore assez de force pour nous assujettir à ces mêmes règles seules capables d'écarter les infirmités sous le cruel empire desquelles la vie n'est plus en effet qu'un douloureux fardeau ».

Parce que le problème n'a pas été résolu jusqu'ici, il ne faut pas désespérer, et continuer au contraire des recherches qui bien que difficiles ne sont pas en dehors de la puissance de l'homme.

Après une explication du souffle humain en général, où l'auteur établit sa théorie de la respiration selon les idées de son temps, il s'occupe plus spécialement de l'haleine des jeunes filles. C'est là en somme la partie sérieuse de son livre, la base scientifique (?) sur laquelle il s'appuie. Ecoutons-le :

L'air qui sort des poumons emporte avec lui les qualités bonnes ou mauvaises du lieu d'où il vient. La nature de l'air est en effet d'absorber les effluves et de les emporter avec lui. C'est ainsi qu'un air inspiré sec par un individu, est expiré chargé de particules d'humidité. L'expérience apprend aussi que l'haleine des phtisiques peut communiquer la terrible maladie.

Pourquoi ne pas admettre dès lors qu'un air sorti d'une poitrine jeune

Digitized by Google

et robuste soit capable de communiquer la santé et la vie à un organisme épuisé, soit en renouvelant la masse du sang, soit par sa force balsamique vitale d'après les théories des Philosophes, soit d'après les principes mécaniques en augmentant la force élastique du sang.

Les jeunes filles qui possèdent du sang vif et généreux, qui sont remplies d'esprits vitaux, parce qu'elles sont plus près de leur origine, et que cette vertu diminue avec les années, doivent donc émettre des effluves balsamiques, agiles, élastiques capables d'exciter un sang lent et paresseux. Leur souffle absorbé par un vieillard communique à celui-ci la santé et la jeunesse, et lui permet d'éviter les maladies si communes à cet âge.

N'allez pas croire toutefois, dit Cohausen, que notre Hermippus se soit nourri uniquement du souffle des jeunes filles. Pline raconte bien dans son histoire naturelle qu'on trouve au fond de l'Inde une nation, race d'individus sans bouche, les Astomes qui vivent non de nourriture ou de breuvage, mais de l'haleine et des odeurs des plantes et des fleurs et des exhalaisons des fruits, mais ici il n'y a rien de semblable.

Hermolaus Barbarus a écrit qu'à Rome un homme vécut 40 ans par la seule inspiration de l'air. Les évaporations des jeunes filles ne peuvent remplacer les aliments, ni se transformer en la substance des vieillards, elles servent seulement à exciter leurs esprits languissants. C'est de cette façon que Démocrite le célèbre philosophe rieur recula sa mort de quelques jours en approchant des pains chauds de ses narines.

Cohausen cherchant des arguments en faveur de sa théorie n'avait garde d'oublier l'exemple des fleurs, dont l'odeur recrée et ranime. Marcus Ficinus ne prétend-il pas que leur parfum est un véritable aliment.

Si donc, des exhalations de végétaux peuvent ranimer les vieillards, combien l'haleine d'un corps vivant et jeune ne doit-elle pas être plus efficace et plus salubre. N'est-ce pas pour cette raison que Salomon s'écrie dans le cantique des cantiques. Ton haleine est une essence des fruits parfumés, du nard et du Chypre, de crocus et de nard, de cinnamome, de tous les bois du Liban, de Myrrhe, d'Aloes et de toutes les huiles essentielles. »

Cette vertu du souffle humain paraîtra moins étrange quand on saura qu'il est capable de plus grands miracles, comme de ranimer les mourants et même les cadavres. Les médecins ont observé de nombreux cas de ce genre ; Borelli, Tackius racontent des résurrections obtenues en soufflant dans la bouche d'individus qui venaient de mourir. Il est fréquent de voir les sages-femmes ranimer de cette façon les enfants qui naissent morts en apparence. Le même procédé a été employé avec succès dans les syncopes et les suffocations des hystériques.

A propos de cette vertu du souffle humain, Cohausen rapporte plusieurs fables.

Digitized by Google

Il parle de médecins qui vivent dans les Indes et qui, par leur souffle seul guérissent presque toutes les maladies.

En Espagne, il est une race particulière ou comme le disent certains écrivains un ordre de chevalerie dont les membres appelés salutatores, prétendent guérir les blessures en soufflant sur le malade ou en prononçant certaines paroles qu'ils affirment avoir été enseignées par Saint Elme. Mais ce sont, dit l'auteur, des superstitions que beaucoup d'écrivains ont réfutées.

Voici, dit Cohausen, comment on pourrait écrire l'histoire d'Hermippus, à la manière de Platon.

« Lorsque Thysbé, dans la naissante fleur de l'âge, parée par les grâces, instruite par les Muses, converse avec le vieil Hermippus, sa jeunesse ranime son âge, et la vive flamme dont son jeune cœur est échauffé, communique sa chaleur à celle du vieillard.

Chaque fois que l'aimable vierge respire,la douce vapeur qui s'échappe de son sein est pleine d'esprits vivifiants qui nagent dans ses veines de pourpre. De même que les esprits attirent les esprits, ces mêmes vapeurs se mêlent à l'instant même avec le sang du vieil Hermippus. De là passant à travers son cœur, elles corroborent ce même sang, de façon que nous pourrions dire presque sans métaphore, que les esprits de Thysbé rendent la vie à ce vieillard.

Car enfin, est-il rien de plus facile à concevoir que cette transmission, aussi vivifiante que physiquement naturelle, ajoute une nouvelle chaleur aux sens glacés de son vieil ami ? de sorte qu'Hermippus possédant à la fois le reste de force qu'il tient encore de la Nature, et empruntant les vives et fraîches vapeurs spiritueuses de sa jeune et charmante Thysbé ; trouvera-t-on trop merveilleux, dis-je, que celui qui réunit deux sortes de vie, peut vivre peut-être deux fois aussi longtemps qu'un autre homme. »

Hermippus vivait donc au milieu des jeunes filles qui jouaient encore à la poupée, et dont la conversation était innocente, et la vie chaste. Causer, rire, plaisanter avec elles, n'excite pas la débauche, n'abat pas la vigueur, ni ne trouble le sommeil. Assurément, Hermippus n'était pas un prince qui passait sa vie au milieu des femmes de son harem.

Cohausen suppose qu'il était régent ou directeur d'un collège de jeunes vierges qu'il conçoit comme uniquement fondé en faveur de leur éducation, et dès lors susceptible d'avoir été composé d'une constante succession de jeunes filles, depuis l'âge de cinq ou six ans jusqu'à celui de treize ou quatorze.

L'histoire nous apprend d'ailleurs que les précepteurs et les maîtres d'école sont parvenus jusqu'à un grand âge. Gorgias de Léontinum vécut jusqu'à cent-huit ans. Protagaras l'Abdéritain atteignit quatre-vingt-dix

Digitized by Google

ans. Isocrates l'Athénien éloigné du forum ouvrit une école dans sa maison, à l'âge de quatre-vingt-dix-huit ans. Orbilius, Zenon, Théophraste et Carnéade sont d'autres exemples connus de longévité.

Le célèbre Louis Cornaro, si généralement apprécié pour son excellent ouvrage sur l'utilité d'une vie réglée et sobre, dit en parlant de lui-même: « Que lorsqu'il commença son régime, il prit chez lui onze jeunes neveux, tous enfants du même père et de la même mère, tous de figure aimable et d'une bonne constitution, qu'il prit la peine d'élever lui-même, et ajoute que lorsqu'il revenait du sénat, il jouissait de la joie innocente et des jeux également innocents, ainsi que des propos de cette aimable jeunesse. Quelques-uns des moins jeunes (dit-il) m'entretenaient fort agréablement; ils savaient la musique, jouaient du luth, s'accompagnaient de leurs voix, et très souvent j'y joignais la mienne, qui est aussi claire, aussi forte et aussi douce qu'elle le fut jamais, j'ai même composé pour eux une comédie dont les scènes sont aussi variées qu'inoffensives, quoique aussi pleines de railleries que de gaieté. La comédie, comme on sait, est l'enfant de la jeunesse, comme la tragédie est celui de l'âge mûr ; la dernière, eu égard à sa gravité, lui convient beaucoup mieux ; au lieu que l'autre, par son caractère aussi gai qu'agréable, a plus droit de plaire à la jeunesse. »

Mais les jeunes filles pour être aptes à remplir un tel rôle auprès d'un vieillard doivent posséder les qualités suivantes : elles doivent être encore toutes petites, innocentes, chastes et saines. Lorsque le roi David accablé de vieillesse sentait la chaleur abandonner son corps, que les vêtements mêmes ne suffisaient à protéger, ses médecins parlèrent ainsi: Qu'on cherche dirent-ils, une jeune vierge qui soit toujours auprès du vieux Monarque, qui le chérisse et couche dans son sein pour qu'il puisse acquérir de la chaleur.

On lui amena la jeune Sunamite Abisag dont la beauté incomparable, la douceur des entretiens et les chastes embrassements ranimèrent son âme. Cohausen fait remarquer qu'on ne choisit pas une des épouses du roi Prophète, et pourtant elles étaient en grand nombre. Les médecins ne les jugeaient point aptes à un tel rôle parce que la première condition exigée est une parfaite santé.

La seconde est la beauté que la jeune Sunamite possédait au plus haut degré.

Enfin une dernière condition était nécessaire, la chasteté, et sur ce point la Bible est formelle: Abisag ne fut que la compagne de David.

Cohausen examine ensuite deux objections faites à sa théorie par son ami Nunning.

1° Pourquoi Salomon qui eut des légions de femmes ne vécut-il pas jusqu'à un âge avancé ?

Digitized by Google

2° Pourquoi aussi les Sultans qui possèdent tant de femmes dans leur harem n'arrivent-ils pas à la vieillesse ?

La réponse est identique ; ces princes abusent des plaisirs des sens, vivent au milieu des intrigues, des querelles, des jalousies de leurs femmes d'origines et de races si diverses.

La luxure tua Salomon comme elle cause la mort d'un grand nombre de princes de l'Asie.

La première partie du livre se termine par la description d'une des journées d'Hermippus et de ses jeunes écoliers.

Supposons donc, dit l'auteur, qu'il existait à cette époque à Rome un magnifique gymnase pour les jeunes filles ou pour les orphelines comme ceux qu'ont bâtis depuis les papes Innocent III et Sixte IV.

C'était un immense palais ou chaque enfant avait sa chambre et son lit. L'air y était saturé des exhalations s'échappant de tous ces jeunes corps, et imprégnait en les nourrissant les poumons du vieillard. Hermippus passait dans ce lieu, la plus grande partie du jour, racontant aux enfants des histoires agréables ou plaisantes, leur faisant une instruction morale, leur enseignant les règles de vie, et aussi jouant et badinant avec elles.

De grand matin, Hermippus était réveillé par le joyeux bavardage de ses écolières. Les servantes préparaient dans la chambre commune, un grand feu qui entretenait un degré de chaleur convenable A peine levé le vieillard était entouré de la foule des fillettes, comme un père est environné de ses enfants, et à l'envi toutes s'informaient de la façon dont il avait passé la nuit. Parfois il leur racontait des songes agréables qu'il avait eus et en faisait d'habiles applications morales. Quelques-unes un peu plus grandes et sachant déjà la flatterie, peignaient ses cheveux blancs, d'autres rétablissaient l'ordonnance de sa barbe, d'autres enfin caressaient de leurs mains si douces son cou et ses bras. Sans aucun doute elles lui auraient offert du thé, si cette mode avaient été connue à ce moment-là, ajoute Cohausen.

Après le travail venait l'heure de la récréation, les jeunes filles se livraient à leurs divertissements favoris, jouaient à la poupée, dansaient, chantaient sous l'œil paternel d'Hermippus. De tous temps les philosophes et les médecins ont vanté l'efficacité et la vertu des chansons et des chœurs pour la conservation de la santé.

Une affaire urgente appelait-elle au dehors notre Hermippus, vous auriez vu les enfants retarder son départ par leurs embrassements, et le retenir jusque sur le seuil. A son retour, il était fêté et chacune lui prodiguait ses plus tendres caresses.

A l'envi, elles sautaient sur ses genoux, le frappaient de leurs petites mains en riant aux éclats, grimpaient sur ses épaules et réclamaient toutes leur part de baisers.

Digitized by Google

Autour du gymnase s'étendait un jardin splendide, plein de fleurs et d'herbes dont les parfums sont eux-mêmes des secours pour la prolongation de la vie. Les enfants le soignaient de leurs propres mains et l'enrichissaient de leur industrie. Chaque jour Hermippus se retirait dans ce lieu avec son troupeau de jeunes filles, et chacune d'elles n'avait garde d'oublier sa poupée qu'elle entourait de soins constants. Là, notre vieillard jouait, bavardait, dansait, chantait, débitait mille sottises pour charmer ses chères enfants.

La seconde partie de l'ouvrage a pour but de montrer que la vieillesse est prolongée non seulement par l'haleine des jeunes filles mais aussi par la transpiration de leur corps.

C'est en réalité une application de la médecine statique de Sanctorius, et de sa théorie de la perspiration au problème de la longévité.

Après avoir établi l'existence de cette transpiration d'après Hippocrate et les autres médecins, Cohausen fait remarquer qu'étant due à la circulation du sang, il s'ensuit que les parties rejetées par le sang, doivent participer de la matière et de la nature de ce même fluide. Or le sang des jeunes personnes est doux, onctueux, balsamique et il laisse échapper des effluves saines et volatiles. Le corps humain est aussi inspirable, c'est-à-dire qu'il possède des pores et des bouches absorbantes qui s'emparent des exhalations des corps animés ou inanimés.

Le corps humain est une machine pneumatico-hydraulique composée de fluides et de solides ; une bonne et saine constitution partant des mouvements dispos des uns et de la libre circulation des autres il n'est pas moins certain que cette libre disposition des mouvements, ainsi que celle de la circulation dépendent réciproquement l'une de l'autre. Car, de même que la circulation se trouve obstruée, affaiblie, et jusqu'à un certain point arrêtée par le défaut de la motion convenable des solides, occasionnée par la perte du vrai ton, ou texture qu'ils avaient coutume d'avoir, de même, cette perte, de l'autre côté provient de ne pas recevoir, à point nommé, ce supplément de la nutrition nécessaire des sens naturels. De là, cette sécheresse, cette rigidité, cette roideur des fibres d'où naît cette maladie appelée vieil âge, et pour le prévenir d'une façon aussi raisonnable que physique, la seule vraie méthode est de se pourvoir, d'un constant, égal et effectif supplément de ces deux balsamiques, et vivifiantes effluves émanées de la circulation des fluides.

Les plus sages d'entre les Anciens l'ont pensé, et les méthodes pratiquées et prescrites pour y réussir sont toutes fondées sur ces principes. Ils ont fait un fréquent usage des bains, des frictions, des onguents balsamiques qui seraient trouvés très insuffisants pour leur objet, s'ils n'eussent

Digitized by Google

pas conçu la possibilité de charger par leur moyen les fluides, avec des particules propres à réparer les pertes des solides.

Revenant sur les qualités physiques que doivent posséder les jeunes filles, Cohausen énumère de nouveau : la première jeunesse, la santé, la chasteté, les digestions faciles, la respiration, saine et agréable, etc.

Mais il est une autre catégorie de preuves d'ordre tout négatif qui peuvent être invoquées. Est-il rien de plus commun que de voir une femme sur l'âge redevenir non seulement plus leste et plus vivace, mais plus forte et mieux portante, après avoir épousé un jeune homme ? Elle boit pour ainsi dire sa respiration, attire à elle ses esprits, son humide radical, et s'en restaure elle-même tandis que le pauvre et jeune époux souffrant de la contagion de son haleine et de ses autres émanations et victime d'une union si mal assortie, tombe bientôt dans la plus visible faiblesse qu'on appelle une *galoppante consomption*. Cohausen s'attache à peindre les ravages que peut exercer une vieille femme sur un organisme jeune. Il n'a pas d'image assez forte, pas d'épithète assez vigoureuse pour critiquer ces « monstres ».

Le jeune homme qui va épouser une vieille femme, à moins qu'il n'attende une riche dot, s'applique ces paroles de Martial, l. 10, ép. 8.

> Nubere Paula cupit nobis, ego ducere Paulam
> Nolo, anus est, vellem si magis esset anus.

Au contraire on a vu des vieillards qui avaient épousé des jeunes filles arriver à une extrême vieillesse ; et Cohausen en raconte deux exemples. Voici le premier. Peter Lotichius (1) rapporte ce qui suit : Un homme de 80 ans, après avoir perdu sa première femme, en épousa une seconde qui n'en avait que vingt-cinq. Après la première année de second mariage, il tomba dans une si grande maladie que l'excès de son épuisement fit absolument désespérer qu'il pût n'y pas succomber. Cependant il vint dans un meilleur état et les progrès de cette convalescence furent si rapides que ses cheveux et sa barbe étant successivement tombés, et que sa peau même s'étant desséchée et pelée, on vit bientôt après avec la plus grande surprise, une blonde, belle et forte chevelure croître pour ainsi dire à vue d'œil, sa barbe reparaître, de même son visage redevenir frais et rajeuni ; on vit en un mot renaître en lui non seulement les grâces, mais au dire de sa femme, toute la vigueur d'un homme de trente ans, ce dont la suite prouva la vérité par la naissance de plusieurs enfants qu'il eut d'elle.

Un autre exemple non moins remarquable est raconté par l'illustre anatomiste Bartholin (*Hist. Anat.*, Cent V, Hist 28, pages 47 et 48).

Thomas Parr naquit à Winnington dans le comté de Salop en 1488 sous le règne d'Edouard IV, et y passa sa jeunesse dans les travaux les plus

(1) Observation méd., l. 4, observ. 3.

Digitized by Google

laborieux et dans la tempérance et la chasteté la plus rare. A 40 ans il épousa sa première femme connue sous le nom de Jeanne dont il eu deux enfants desquels le premier ne vécut qu'un mois et l'autre peu d'années. A cent-deux ans, étant devenu fort amoureux de Catherine Milton, qu'il parvint à séduire, il se soumit à la pénitence publique dans l'église de sa paroisse. Il eut plusieurs enfants, mais bientôt las de celle-ci, il prit une autre femme et vécut jusqu'à l'année 1635, robuste et plein de forces (1).

Cohausen apporte encore un autre exemple qui lui est personnel.

Un marchand sexagénaire, qui jusque-là était resté célibataire, épousa une jeune fille belle et robuste ; il la rendit mère la même année, mais il fut en même temps atteint d'une fièvre aiguë. Je fus mandé par la femme auprès du malade que je trouvai dans un état assez grave et se refusant à prendre toute nourriture ou boisson. Je le quittai donc sans avoir prescrit aucun médicament et ne lui laissant que peu d'espoir, je le voyais de temps en temps, et je constatai que son état s'améliorait, et qu'il revenait à la santé, non débilité et émacié, mais plus robuste et plus florissant encore qu'avant sa fièvre. Un pareil événement renversait toutes mes prévisions, quand un jour l'épouse m'apprit en riant, que durant toute sa maladie, elle avait plusieurs fois par jour nourri son mari de son lait, et qu'il y avait trouvé non seulement une nourriture et un breuvage, mais encore un médicament aux effets merveilleux.

Je la félicitai de l'heureuse issue de ses soins, n'ignorant pas toutefois que les meilleurs médecins défendent le lait pendant les fièvres.

De tels effets du lait ont cependant été rapportés par les anciens : Cornélius Agrippa et Marsilius Ficinus. Gui Patin aussi relate trois exemples.

Cohausen émet ici l'hypothèse que cet Hermippus n'était peut-être, ni un directeur de collège, ni un instituteur, mais un grand philosophe hermétique. Il possédait peut-être le secret dont l'illustre Jean Pierre Faber de Montpellier vante les effets ; c'est-à-dire le moyen de concentrer, de coaguler par des procédés chymiques, l'haleine des jeunes filles et d'en tirer cet esprit subtil et ce fondement de vie dont parlent les Adeptes. Après avoir émis cette opinion, notre auteur se garde de toute affirmation absolue. Il laisse les fils d'Hermès libres d'admettre Hermippus pour un des leurs. On sent ici percer quelque raillerie dans la façon dont Cohausen parle des secrets des philosophes hermétiques. Certaines de ses phrases ne laissent pas que d'être même très malicieuses quand, très sérieusement il affirme qu'on pourrait condenser de la même façon les crepitus ani.

Dans le dernier chapitre de son livre, Cohausen nous dévoile très nettement sa pensée. Une vie comme celle d'Hermippus ne convient ni à un

(1) Le célèbre Harvey disséqua son corps et le trouva si admirablement conservé qu'il le jugea capable de subsister encore un grand nombre d'années.

Digitized by Google

médecin, ni à un jurisconsulte, ni à un prêtre, ni à un jeune homme et pas même à un vieillard vigoureux. Ne croyez pas, dit-il, que j'ai jamais cru que c'était là un moyen de conserver la vie. Elle est impossible à pratiquer et l'Hermippus n'est en somme qu'une récréation littéraire, arrangée avec beaucoup d'art et remplie de tous les agréments que peut y mettre un esprit fin et délicat.

Le livre de J. H. Cohausen composé ou achevé vers 1740, comme nous l'apprennent les lettres de son ami le chanoine Nunning que le neveu de notre auteur a réunies à celles de son oncle sous le titre de *Commercium litterarium*, fut imprimé à Francfort-sur-le-Mein en 1742. Il fut accueilli par un vif sentiment de curiosité ; l'auteur était connu déjà pour ses écrits satiriques et le public lettré dut se récréer à cette lecture d'un paradoxe soutenu avec un rare bonheur, et un talent indiscutable. S. J. H. Cohausen qui venait d'entrer à l'Académie des curieux de la Nature sous le nom de Cléombrotus II présenta le livre de son oncle à la Société (*Acta erud.* Leipzig, 1741). Deux ans après, dans une autre séance, il en fit l'analyse complète que les *Nova Acta Curiosorum* de 1745 insérèrent dans leurs colonnes en la faisant suivre des réflexions suivantes.

« L'auteur n'a pas cru indigne de son âge ni de sa personne de s'adonner à cette récréation littéraire et de l'illustrer avec beaucoup d'art et d'ornements. Il a écrit ce livre non dans un but médical, mais pour montrer qu'il n'est pas dans l'antiquité de fiction insensée qui ne puisse être éclairée de quelque apparence de vérité. »

Cependant, le livre de Cohausen se répandait par l'Europe. Le *Journal des savants* de 1747 en signala l'apparition. Mais déjà il était connu en Angleterre. Un historien écossais célèbre, John Campbell, que son érudition et ses connaissances faisaient le digne continuateur et adoptateur du praticien allemand, en fit paraître une traduction à Londres sous ce titre : *Hermippus redivivus ou le triomphe du sage sur la vieillesse et le tombeau.*

Nous n'avons pu découvrir l'original anglais, mais nos bibliothèques en possèdent une traduction française faite en 1789 par M. de la Place. C'est cette traduction qui a beaucoup contribué à vulgariser en France l'œuvre du médecin humoriste allemand ; mais elle diffère notablement de l'œuvre primitive. L'historien anglais y a recueilli une foule d'anecdotes et d'histoires plus ou moins merveilleuses, tirées de récits de voyages ou des compilations des auteurs du moyen âge.

Plus encore que Cohausen, John Campbell se complaît à rappeler les recherches des philosophes hermétiques, et sur ce point son ouvrage peut être regardé comme un précieux document. Après nous avoir promené à travers les théories de ces illuminés dont le rêve était la découverte des trois secrets cardinaux : le mouvement perpétuel, la transmutation des

Digitized by Google

métaux, la médecine universelle, il se perd en longs récits sur les aventures de Ed. Dickenson, du signor Géraldi de Vienne, de Eugenius Philalethès (Th. Vaughan), d'Artéphuis et de Raymond Lulle. L'histoire du fameux Nicolas Flamel et de sa femme Pernelle, racontée plus longuement encore n'est pas pour nous déplaire, mais elle ne gagne guère à être rendue un peu plus mystérieuse par l'imagination ou l'érudition de Campbell. Au moins nous attire-t-elle par les souvenirs qu'elle a laissés dans notre histoire de Paris.

Malgré la prodigieuse quantité de faits légendaires et mystérieux que contient le livre de Cohausen, il est hors de doute que sa lecture en est des plus agréables et que l'auteur a soutenu avec beaucoup de talent sa paradoxale théorie.

C'était aussi l'avis des éditeurs anglais qui insérèrent ce qui suit en tête de leur préface :

« On aperçoit dans l'auteur du livre, un homme d'un grand savoir, d'une littérature peu commune et un penseur aussi réfléchi qu'ami du genre humain. Les livres qu'il cite sont tous aussi curieux que rares et on a peine à concevoir, à moins que d'avoir lu cet ouvrage, comment il fut possible à son auteur de tirer d'une matière aussi sèche que morne un aussi brillant parti que celui qu'il a eu le talent d'en tirer. »

« Quant au but principal auquel notre auteur s'est proposé d'atteindre en fondant son système sur l'ancienne inscription citée au commencement de son ouvrage, on ne pourra probablement disconvenir qu'il n'ait traité cette matière avec tant de ménagements, d'érudition et d'ingéniosité, que dût le lecteur rejeter ses conjectures comme peu probables, il ne pourra du moins se dispenser d'avouer que l'auteur n'a pas absolument perdu sa peine, puisqu'en partant des recherches aussi curieuses que singulières qu'il a faites, des vues aussi savantes qu'utiles s'y trouvent abondamment répandues.

« On trouve dans cette singulière dissertation un mélange de sérieux et d'ironique, vraiment fait pour plaire, surtout aux personnes faites pour porter un jugement fondé sur les matières de ce genre, et curieuses de voir jusqu'où la force de l'entendement humain peut s'étendre lorsqu'il s'agit de traiter philosophiquement des vérités contraires aux opinions reçues, sans choquer même le vulgaire. »

Il n'est pas possible pour qui connaît le livre en question de ne pas souscrire pleinement à ce jugement. Ajoutons seulement que J. H. Cohausen ne vit dans cette matière qu'un jeu d'esprit et qu'il soutint la gageure portée par ses amis (il avait à ce moment 75 ans) avec beaucoup d'esprit et d'érudition.

L'*Hermippus redivivus* a été réimprimé à Stuttgart en 1847 par un

Digitized by Google

érudit allemand J. Scheible, dans sa collection : Trésor des étrangetés et raretés littéraires et artistiques du moyen âge allemand. »

Il est accompagné d'une gravure qui représente une des scènes principales du livre : Hermippus au milieu de ses pupilles, et que nous reproduisons ici. Au premier plan des jeunes filles dirigées par une maîtresse chantent un chœur destiné à charmer les oreilles du vénérable maître.

HERMIPPUS AU MILIEU DE SES ÉLÈVES.
(Gravure tirée de l'*Hermippus redivivus* de J. H. Cohausen (1742) ; réimprimé à Stuttgart, en 1847, dans la collection de Von J. Scheilbe.)

Celui-ci tient sur ses genoux un petit garçon dont le visage sérieux est fixé sur un livre que sa main attentive tient grand ouvert, cependant qu'une fillette grimpée dans le fauteuil d'Hermippus agace le vieillard d'une main espiègle et lisse ses longs cheveux blanchis.

Digitized by Google

A ses pieds autour de lui d'autres fillettes, d'autres petits garçons sont rangés et, leurs livres ouverts, sont attentifs aux paroles du maître. Nous sommes dans une salle de collège, dans l'orphelinat décrit par J. H. Cohausen.

Tel est le livre bizarre que nous avons tenu à présenter au monde médical. Nous doutons fort que les chercheurs modernes puissent en tirer quelque formule capable de prolonger la vie humaine.

Il ne constitue qu'un document que l'érudition pourra quelque jour mettre à profit quand un patient et un savant voudra établir le bilan des superstitions et des rêves plus ou moins insensés que le cerveau de l'homme a produits dans le cours des siècles. Soyons aussi sceptiques que J. H. Cohausen, et laissons les adeptes continuer la recherche d'un problème qui, à titres divers, nous poursuit sans relâche.

Aussi bien, ce document sur la longévité humaine vient-il à son heure nous semble-t-il. De tous côtés on s'agite autour de cette question. M. J. Finot fait paraître son livre si intéressant *La philosophie de la longévité* dans lequel il résume tous les travaux de ces dernières années. Les démographes, les physiologistes prennent place dans le débat et apportent les uns les résultats de leurs statistiques, les autres les données de la chimie moderne (1). La gérocomique en un mot est en voie d'édification. Nous ne doutons pas que, dans un avenir assez rapproché, il existe un chapitre spécial de l'hygiène indiquant les moyens plus ou moins propres à prolonger la vie. Sans doute ils ne ressembleront guère à ceux que préconise J. H. Cohausen, et leur rigueur scientifique ne sera rien moins qu'établie, puisqu'il leur faudra lutter souvent contre l'hérédité, mais ils existeront.

De plus, la bactériologie vient de donner un nouvel essor à toutes ces idées.

M. Metchnikoff dans plusieurs travaux publiés dans les *Annales de l'Institut Pasteur* et dans l'*Année biologique* a traité cette question de la longévité. Il a montré que dans la lutte incessante dont notre organisme est le théâtre, il nous était possible d'intervenir, et que par des moyens appropriés, nous pourrions fortifier nos cellules contre les macrophages nos ennemis. Le sérum qui pourrait ainsi conserver à nos éléments nobles une vitalité sans cesse attaquée par des ennemis, n'a pas donné tous les résultats qu'on pouvait en attendre. S'il n'est pas permis de combattre les macrophages sans détruire en même temps les leucocytes, nos défenseurs, peut-être nous sera-t-il possible de trouver un sérum capable de fortifier ces derniers. Ne préjugeons pas du résultat. Laissons nos savants expéri-

(1) En ce moment même enfin, de très curieuses expériences ont lieu en Amérique concernant la prolongation de la vie au moyen d'injections sous-cutanées de glycérophosphate de sodium.

Digitized by Google

menter et chercher dans le calme des laboratoires, et ne devançons pas leurs résultats par des imprétations faciles quoique audacieuses. Faisons remarquer toutefois que cette question de la longévité envisagée à ce point de vue, ferait tressaillir d'aise les chercheurs du moyen âge. C'est du laboratoire que sortira la solution du problème, et à plusieurs siècles d'intervalle, les idées profondément modifiées, se retrouvent à peu près dans la même sphère d'activité.

Disons pour terminer que ce n'est pas à une époque où l'hygiène a acquis une aussi grande place dans la vie scientifique et matérielle des peuples qu'il appartient de se désintéresser de cette question de la longévité. Sans doute la vie humaine est limitée, mais il n'est pas douteux que sa prolongation dépend de plusieurs facteurs que la science moderne n'a pas encore suffisamment déterminés.

Le régime, les soins plus éclairés, les précautions de toutes sortes que les hygiénistes nous enseignent, nous feront éviter les maladies,

Nous ne vieillirons pas comme Hermippus quoique les centenaires ne soient point aussi rares qu'on le croit généralement, mais nous atteindrons sûrement une moyenne de vie plus élevée dont bénéficiera la société et l'humanité.

La médecine n'enseigne pas seulement la guérison des maladies, elle apprend aussi à ses adeptes, la prophylaxie. C'est dans cette voie que les esprits chercheurs doivent s'exercer. La microbiologie y a déjà fait quelque pas ; espérons qu'elle n'est qu'à son début et qu'elle n'a pas dit son dernier mot.

Digitized by Google

LES DÉMONIAQUES ET LES MALADES

DANS L'ART BYZANTIN

PAR

JEAN HEITZ,

Interne des hôpitaux.

Dans leurs belles recherches sur les malades et les possédés dans les œuvres d'art, Charcot et P. Richer (1) se sont occupés surtout de l'école italienne, et des écoles du nord, flamande, hollandaise, germanique. Ils ont presque complètement négligé l'art byzantin ; et cependant cet art, pendant dix siècles, a été celui de toutes les populations de l'Europe orientale. Premier art chrétien, c'est lui qui, le premier, a fixé en œuvres figurées les pensées chrétiennes. C'est lui, qui, ayant recueilli la lumière défaillante de l'art antique, devait la transmettre, modifiée par son originalité propre, à l'art occidental renaissant. Nous croyons qu'il n'est pas sans intérêt d'y poursuivre ces études qui ont été si riches en résultats dans les écoles plus modernes.

Or, ces résultats ont été de deux sortes. D'abord, il n'est pas douteux qu'au point de vue de l'histoire de la médecine, Charcot et P. Richer, et depuis Henry Meige, ont ajouté aux sources que nous possédions auparavant, c'est-à-dire aux textes anciens, aux manuscrits grecs et de la renaissance, une seconde série de sources, de beaucoup plus précises, les documents figurés. Certains nous reportent à l'histoire de l'instrument (la pince d'Enée dans la peinture de Pompéï), d'autres à l'histoire des grandes épidémies (lèpre, peste, etc.), d'autres encore au charlatanisme (les pierres de tête, etc.).

Mais un second point sur lequel je tiens à insister particulièrement, est l'importance toute spéciale de ces études pour la critique artistique. Ces études, qui ne peuvent être faites que par l'œil exercé du clinicien,

(1) Charcot et P. Richer, *Les démoniaques dans l'art*, 1887 ; *Les difformes et les malades dans l'art*, 1889.

Digitized by Google

ont apporté aux historiens d'art, des éléments décisifs pour certains jugements.

Les premières recherches de ce genre venaient à peine de paraître que certains critiques avaient déjà compris tout le parti qu'ils en pouvaient tirer. Breughel, Rubens, le Dominiquin, ont vu, de ce fait, leur mérite d'observateur établi définitivement, scientifiquement. On peut voir la confirmation de ce que j'avance dans l'étude de M. Michel sur les Breughel, et plus récemment dans son livre sur Rubens. Il est en effet certain que l'artiste qui a su tracer, il y a trois cents ans, une figuration exacte, facilement diagnosticable d'une déformation pathologique et spécialement d'une crise hystérique, cet artiste était hors de pair. Savoir, dans ces mouvements complexes, non connus et non décomposés, savoir dégager de cas multiples l'attitude caractéristique et toujours la même, c'est là une opération d'esprit dont seuls sont capables, des cerveaux spécialement doués. Ce que la science moderne ne devait arriver qu'à analyser lentement, avec des années d'étude et toute une organisation de travailleurs, ces artistes l'ont synthétisé par une seule opération simultanée de l'œil et de la main, en une œuvre d'art. Comme le dit Taine (1) : « Nous autres, hommes moyens, nous décomposons les objets pièce par pièce, nous marchons par degrés et filiations. Eux, voient plus vite ; les objets entrent déjà organisés dans leurs esprits ; ils pensent par blocs et non par morceaux ; ils n'ont pas besoin d'avoir appris, ils devinent ; ils construisent comme par inspiration. C'est pourquoi, ils atteignent la vie. »

En résumé, la représentation exacte dans une œuvre d'art, d'une maladie, d'une déformation pathologique, prouve chez l'artiste deux qualités qui vont d'ailleurs de pair, une grande profondeur d'observation, une habilité particulière de l'exécution. Or ce sont ces qualités qu'il est intéressant de rechercher dans les différentes époques de la civilisation byzantine.

Né dans la décadence romaine, l'art byzantin s'est élevé peu à peu jusqu'au Xe siècle, époque où il s'est épanoui avec ses plus belles qualités ; puis il n'a plus fait que décliner. Une des particularités les plus curieuses de sa longue décadence est l'immobilisation à peu près complète dans laquelle il a pu se conserver jusqu'à nos jours. Les mêmes types immuablement fixés se copiaient d'âge en âge, et les artistes trouvaient dans des manuels comme celui que Didron a rapporté du Mont-Athos, la composition, l'attitude des personnages, la couleur même pour chaque sujet donné. Il est bien entendu que tout cela se peignait de chic, sans

(1) Taine, *Histoire de la littérature anglaise*, t. 2, Shakespeare.

Digitized by Google

modèle. Mais à quelle époque remonte cette singulière manière de comprendre l'art, c'est ce qui n'est pas absolument fixé. Le livre de Didron est du XVe siècle, mais sa lecture en suppose d'autres, bien antérieurs.

Par contre, dans bien des œuvres du XIIe, du XIVe siècle même, on rencontre une fraîcheur de style, une aisance de gestes qui étonne et laisse soupçonner quelque étude de la nature. Au milieu de toutes ces incertitudes, il n'est pas douteux que l'appréciation par le clinicien, des attitudes et des déformations pathologiques qui pourraient se rencontrer dans les œuvres de telle ou telle époque, il n'est pas douteux, dis-je, que cette appréciation serait pour le critique d'art un élément de jugement d'une grande valeur. Elle permettra d'affirmer ou de nier, pour cette époque, l'étude directe de la nature.

Or les représentations de miracles, et par suite, de maladies de toutes espèces sont fréquentes dans les ouvrages byzantins, et cela, dès les premiers siècles. Les miracles constituaient, en effet, une des gloires du christianisme triomphant, et on leur faisait parmi les représentations des scènes évangéliques, sur les murs des églises, une place importante. Dès le IIe siècle, on trouve des scènes miraculeuses peintes dans les catacombes de Rome. M. Henry Meige y a rencontré la guérison du paralytique. Les basiliques byzantines de Ravenne ont déjà un certain nombre de scènes de guérison, en grande partie conventionnelles. Plus tard, avec les progrès de l'esprit et de la civilisation, elles tendront à se rapprocher de la réalité observée.

Malheureusement les monuments byzantins ont souffert terriblement de la main des hommes, plus encore que de l'action du temps. Il n'en reste que des ruines, quelques fresques effacées ou disparues sous le badigeon turc, quelques mosaïques, ou bien des débris d'ivoire, des manuscrits disséminés dans les musées et les bibliothèques. En Italie, quelques monuments de l'époque byzantine se sont suffisamment conservés. J'ai eu, à plusieurs reprises, l'occasion de visiter ces derniers. M. Gabriel Millet, que je ne saurais trop remercier de son obligeance, a bien voulu entrouvrir pour moi les collections de dessins et de photographies qu'il a rapportées de ses missions d'Orient. Je possède actuellement un nombre suffisant de documents intéressant l'époque byzantine pour pouvoir en faire une étude générale au point de vue de la représentation des scènes démoniaques et des maladies. Il ne faudrait pas nous attendre à trouver ici des représentations comparables comme vérité à celles de Rubens, ou du Dominiquin. La civilisation byzantine n'était ni assez sincère, ni assez élevée pour produire des artistes aussi consciencieux et aussi puissants, mais à certaines époques nous pourrons constater des efforts heureux, des tendances vers

Digitized by Google

l'observation et la vérité exacte, qui trancheront sur la négligence et la convention des époques de décadence.

I. — Epoque de Ravenne (VIe siècle).

Les monuments élevés au VIe siècle par Théodoric pendant la domination gothique en Italie, forment les documents les plus anciens que nous puissions rattacher à l'art byzantin. Cette première tentative de restauration des arts sur la terre italienne ne put se faire qu'avec l'aide des artistes de Constantinople, où la tradition subsistait encore, alors que les invasions l'avaient éteinte autour de Rome. Aussi les églises de Ravenne, la capitale de Théodoric, et les mosaïques qui les décorent doivent-elles être considérées comme des œuvres grecques, nous donnant une idée complète de ce que pouvait être l'art du VIe siècle à Constantinople même.

Or nous trouvons dans l'église St-Apollinare Nuovo de Ravenne, toute une série de représentations de miracles et de guérisons, sous forme de petites mosaïques, assez bien conservées, malheureusement très haut placées, et difficilement visibles. Parmi ces mosaïques, il en est une qui a été signalée par Charcot et Richer (1). Elle représente la guérison du possédé (Pl. V, A).

Il s'agit évidemment de la guérison qui eut lieu sur les bords du lac de Génésareth. A la voix du Sauveur, les démons, sortis du corps du jeune homme, entrèrent dans des porcs qui paissaient en troupeau non loin de là, et qui, se précipitant dans le lac, s'y noyèrent. Charcot a bien montré la faiblesse de cette représentation. L'artiste n'a fait aucun effort pour rendre la crise démoniaque. Le possédé est à genoux devant le Christ, les bras étendus en avant, les mains ouvertes, la tête légèrement inclinée vers le sol. Nous sommes sûrs cependant qu'il s'agit d'un possédé, car derrière lui, nous voyons trois animaux à demi-plongés dans l'eau, et qui ne peuvent être autre chose que les pourceaux de l'Évangile.

La figure (Pl. V, B) qui reproduit la mosaïque voisine, nous montre Jésus, debout, assisté d'un de ses disciples, se préparant à guérir le paralytique. Celui-ci est couché sur un grabat. Deux hommes soulèvent ce grabat avec des cordes pour le faire passer par le toit. Dans la mosaïque de la figure suivante (Pl. V, C) nous voyons le paralytique guéri, représenté cette fois à côté du Christ, et s'en allant, portant son lit sur ses épaules. Ici, non plus, aucun effort n'a été tenté pour reproduire les déformations de la paralysie. La maladie n'est représentée que par ses signes tout à fait extérieurs. Il en est de même dans la guérison de l'aveugle, où seul le

(1) Charcot et P. Richer, *Les démoniaques dans l'art*, p. 5.

Digitized by Google

doigt du Christ, touchant l'œil du vieillard, nous indique l'affection dont souffre ce dernier. Rien dans son attitude ni dans son maintien ne le distingue du Christ ou du disciple. Je n'ai malheureusement pas pu me procurer la photographie de ce document.

Par contre, nous pouvons constater dans la mosaïque (Pl. V, D), que cette fois, l'artiste a fait un effort, un effort même très remarquable pour figurer la maladie elle-même. Le Christ toujours accompagné de son disciple, fait le geste consacré, sur une femme qui lui présente sa main droite. Un œil exercé aux diagnostics médicaux ne pourra s'empêcher de remarquer combien cette main ressemble à une main de paralysie radiale. Certes, l'exécution est maladroite, mais nous verrons ultérieurement des représentations de paralysie radiale conçues de la même manière, et qu'une exécution plus précise, plus savante permettra d'affirmer d'une façon certaine. On peut donc, sans trop s'avancer, admettre qu'il s'agit bien ici d'une paralysie radiale. Ce document nous montre, pour la première fois, une certaine tendance à l'imitation de la nature.

En dehors de cette série de mosaïques, nous avons de cette époque un ivoire, fragment de couverture d'évangéliaire, que Charcot a trouvé dans la bibliothèque de Ravenne (1). Il s'agit encore ici d'un démoniaque exorcisé par le Christ. Celui-ci tient une croix de la main gauche, de la droite il fait le geste consacré. Le possédé est peu intéressant : debout, le poids du corps reposant sur la jambe gauche, il a le genou droit fléchi, comme s'il cherchait à fuir. Les deux pieds et les deux poignets sont entravés. Au-dessus de lui, un petit démon volant nous permet de fixer le sens de la scène.

En récapitulant, nous voyons qu'au VIe siècle, toutes les représentations sont faibles, mais dénotent un effort. Ce sont bien les œuvres d'un art au berceau. La tradition n'existe pas encore, tout est à inventer. Sans doute, les scènes de possession sont encore très au-dessus des moyens de ces artistes sans expérience et sans instruction technique ; ils n'essayent de les rendre que par des signes conventionnels (chaînes, démon voltigeant, troupeau de porcs). Dans un cas cependant, nous avons trouvé un effort, vers la réalité ; cette représentation de la paralysie radiale, tout imparfaite qu'elle soit, nous prouve que l'art est en train de s'orienter vers la bonne voie.

II. — L'age d'or (X^e et XIe siècles).

De l'art de Ravenne nous sautons brusquement à la période la plus brillante de l'histoire byzantine. Elle suit immédiatement la période des

(1) Charcot et P. Richer (*loc. cit.*, p. 6).

Digitized by Google

Digitized by Google

A

C

B

D

LES DÉMONIAQUES ET LES MALADES DANS L'ART BYZANTIN
(*Jean Heitz*)

Digitized by Google

E

F

G

H

I

BOSTON

LES DÉMONIAQUES ET LES MALADES DANS L'ART BYZANTIN

(Jean Heitz)

E, F, G. Fragment d'un devant d'autel en ivoire de la Cathédrale de Salerne (XIe siècle).
H. Fragment d'une porte en bronze de l'Eglise de S. Zeno, à Vérone (XIe siècle).
I. Fragment d'une porte en bronze de la Cathédrale de Benevent (XIIe siècle).

Digitized by Google

Digitized by Google

iconoclastes, et sous la domination intelligente et énergique des princes de la maison macédonienne, l'état politique et l'art atteignent leur point culminant.

Les œuvres de cette période (mosaïques, bronzes, ivoires) sont certainement celles qui témoignent du goût le plus pur ; celles où la recherche de la grâce et de la vie sont le plus apparentes, et d'où l'étiquette, la convention semblent le plus écartée. La prospérité universelle du pays explique cet éclat des beaux-arts. Constantinople semblait être la capitale de l'univers. Ses bijoux, ses œuvres d'art, ses étoffes se répandaient dans tout l'Occident, en Russie, et jusqu'en Scandinavie.

Les monuments de cette époque sont malheureusement rares à Constantinople, ce qui s'explique par les désastres qui ont fondu sur cette ville après sa prise par les croisés. C'est en Italie, en Italie méridionale surtout, que nous retrouverons le plus facilement l'art byzantin de la belle époque. Alors, en effet, Venise a son aurore, Amalfi et déjà Pise étaient en trafic constant avec l'Orient et Byzance. Toute la péninsule et surtout la région de Naples et de Salerne était dans sa dépendance, sinon politique, du moins intellectuelle et artistique.

Voici quelques monuments de cette période, ivoires, bronzes, manuscrits, qui se rapportent au sujet de notre étude.

a) Devant d'autel en ivoire de la cathédrale de Salerne.

Ce devant d'autel se divise en deux parties, chacune formée de trente compartiments. Il se trouve placé sur un autel de la sacristie de la cathédrale. M. Bertaux qui a fait une étude approfondie des œuvres d'art de l'Italie méridionale le considère comme datant du XIe siècle. Ce serait un vestige de la première période normande, succédant immédiatement à la domination grecque. On peut se rendre compte par les figures (Pl. VI) que ces ivoires sont dignes de compter parmi les plus belles productions de la sculpture byzantine. Le style en est caractéristique. Il ne serait pas impossible qu'ils fussent l'œuvre d'artistes locaux, ayant travaillé sur des modèles byzantins.

Dans cet ensemble si précieux, un certain nombre de compositions représentent des scènes de guérison. Elles n'ont jamais été signalées, à ma connaissance.

Le compartiment reproduit Pl. VI,E, a pour sujet la guérison du jeune homme aveugle. Jésus, debout devant l'aveugle, touche son œil gauche de la main droite. Le Christ tient un bâton de la main gauche, il est accompagné d'un de ses disciples. Tous deux sont auréolés, drapés d'étoffes qui tombent élégamment. L'aveugle est aussi debout, leur faisant face. Il

Digitized by Google

s'appuie sur un long bâton, terminé par une crosse horizontale, en forme de T.

Toute sa démarche a un caractère hésitant et tâtonnant, ses genoux sont très légèrement fléchis, et l'ensemble est assez caractéristique pour qu'il soit facile de reconnaître son mal du premier coup d'œil, quand même le geste du Christ ne le soulignerait pas. On peut remarquer que le malade a la face légèrement inclinée vers le sol. En effet, il y a dans les œuvres d'art deux manières différentes de représenter les aveugles. Tantôt ils sont représentés le front élevé, les yeux dirigés vers le ciel comme s'ils y cherchaient la lumière. C'est l'attitude des gens devenus aveugles depuis très longtemps. Nous trouvons souvent ce type dans l'art italien. Un des plus beaux est l'aveugle de Beato Angelico, à la chapelle de Nicolas V, au Vatican. Mais ordinairement les byzantins nous montrent les aveugles fuyant la lumière. Ils baissent les yeux vers le sol, comme pour éviter la sensation douloureuse que leur causent les rayons lumineux. Cette attitude sera encore plus nette dans un exemple que nous retrouverons un peu plus loin. Notons seulement qu'ici, l'attitude est très juste et dénote une certaine observation. Il n'y a pas de comparaison possible avec l'aveugle des mosaïques ravennaises du VIe siècle, où nous nous rappelons que l'attitude ne rappelait en rien celle d'un homme frappé de cécité.

Le personnage qui se lave à une fontaine à droite de la composition est l'aveugle lui-même, représenté une seconde fois comme guéri. C'est là un procédé tout à fait byzantin, que l'art de Ravenne ne connaissait pas, mais que nous retrouverons fréquemment.

Ainsi, le paralytique dont la guérison est reproduite Pl. VI, F, est également figuré deux fois. D'abord accroupi devant le Christ, on le voit un peu plus à droite s'en allant allègrement, son lit sur l'épaule et regardant négligemment en arrière. La représentation du paralytique en question n'a d'ailleurs rien de spécial au point de vue médical. Le membre supérieur gauche repose sur le genou, le bras droit est maintenu par une écharpe et la main s'élève suppliante vers le Sauveur.

Par contre l'individu que le Christ relève présente au bras droit une déformation qui ressemble trop à une paralysie radiale pour n'être que le résultat d'une maladresse de l'artiste ; cette maladresse ne concorderait pas trop avec ce que nous avons vu et verrons. Il n'en est pas moins vrai que le sens général de la composition est difficile à expliquer, mais cette déformation, déjà vue à Ravenne, nous la retrouvons encore plus nette dans des mosaïques du XIIe siècle. Je crois donc que cette main pendante, aux doigts retombant à peine fléchis, est une main de paralysie radiale.

Dans le compartiment reproduit Pl. VI, G, nous trouvons deux types de

Digitized by Google

malade très intéressants. Au premier plan du groupe, devant le Christ, et béni par lui, un homme barbu, dont le gros ventre, étalé, retombant sur les cuisses, est la représentation exacte du ventre de batracien des ascitiques. Il s'agit de la guérison de l'hydropique. Nous pouvons même noter un épaississement œdémateux notable des membres inférieurs. Tout à fait à droite, derrière l'hydropique, un mendiant s'appuie de la main droite sur une béquille. Celle-ci se termine à hauteur de poitrine par une barre horizontale ; à sa partie moyenne, se trouve une sorte d'anneau où repose le genou. C'est là un document très intéressant pour l'histoire de la prothèse chirurgicale à ces époques lointaines. Quant au mendiant lui-même, il a le bras droit en adduction forcée, collé au corps.

L'avant-bras est fléchi ; la main semble normale, mais l'ensemble du bras donne l'impression d'un membre contracturé. Du même côté à droite, il a le genou en demi-flexion, et cette flexion doit être constante puisque la béquille présente un anneau qui indique bien que le malade peut poser son pied à terre. Le pied est d'ailleurs en flexion forcée sur la jambe. En regardant avec soin, on peut voir que la béquille ne pose pas par terre, et que le malade est en train de la soulever, sans doute pour faire un pas en avant ?

Du côté gauche, la jambe est en extension, le poids du corps repose sur elle. Le pied présente encore de ce côté cette singulière contracture en flexion. En présence de ces déformations, il semble vraisemblable que l'infirme présentait du côté droit une hémiplégie avec contracture en flexion des deux membres ; quant à la contracture en flexion du pied gauche, je suis obligé d'avouer que je ne me l'explique pas trop.

Sans doute on pourrait chicaner l'artiste sur ce point, ainsi que sur l'absence de contracture de la main droite, mais, en dehors de ces points de détail, l'hémiplégie avec contracture et la béquille du mendiant, le ventre de batracien, de l'hydropique, la paralysie radiale, l'attitude si caractéristique de l'aveugle nous montrent que celui qui a produit cette œuvre considérable savait copier les modèles qui passaient devant ses yeux. En plusieurs endroits il a fait preuve, d'un esprit d'observation vraiment remarquable. On peut voir d'ailleurs que les gestes sont, en général, naturels et justes, les têtes très expressives, les modèles des nus suffisants.

Tout cela coïncide très exactement avec ce que nous savions déjà de l'état des arts au Xe et au XIe siècle.

b) Porte de bronze de San-Zeno à Vérone.

Les portes de bronze comptaient comme un des principaux articles d'exportation de Constantinople. Presque toutes les villes d'Italie, surtout dans le royaume de Naples, possédaient aux XIe et XIIe siècles, des portes à deux

Digitized by Google

battants venant de Grèce ou exécutées sur place par des artistes grecs. On en retrouve à Monreale, à St-Paul de Rome, au Mont-Cassin, etc.

Une des plus belles est certainement celle de San-Zeno, à Vérone. Elle date probablement du XIe siècle. Un de ses compartiments représente la guérison par S. Zeno, de la fille de l'empereur possédée du démon (voir Pl. VI, H). Charcot et P. Richer (1) ont signalé toute la valeur de ce document. La femme a une attitude en arc de cercle, très caractéristique. Vêtue d'une longue robe, elle se débat dans des convulsions que suffit à peine à maîtriser l'homme qui, par derrière, lui soutient l'épaule gauche, tout en maintenant la main droite. La tête est renversée en arrière, et le bras droit est certainement contracturé. Le ventre est saillant, tympanisé, chose fréquente chez les hystériques (Charcot). Devant elle, S. Zeno mitré, la saisit par le bras gauche et la bénit. Un petit diable s'échappe de la bouche de la possédée et voltige au haut de la scène.

Ce document est certainement d'une valeur inestimable. De toutes les figurations byzantines se rapportant à l'histoire des possédés, aucune n'a atteint ni n'atteindra ce degré de perfection. L'artiste qui a fait ce chef-d'œuvre, peut être égalé aux plus grands, et il faudra arriver aux plus belles époques de la renaissance italienne ou du XVIIe siècle flamand pour trouver une observation aussi fine et aussi pénétrante.

c) Miniatures des manuscrits d'Aix-la-Chapelle.

Ces miniatures se trouvent également signalées dans le livre de Charcot et P. Richer (2). Sur l'une d'elles, le possédé est debout, pieds et poings liés. Le Christ le bénit. Non loin de là, on voit quelques diables et des pourceaux.

Sur une autre, Charcot a noté une tendance remarquable à la figuration de l'arc de cercle. Des scènes semblables se trouveraient dans des évangéliaires de Trèves, Gotha, Brême, Hildesheim. Toutes ces œuvres doivent être rattachées à l'art byzantin. En effet, vers la fin du Xe siècle, le fils d'Otton I, le futur Otton II, épousa une princesse grecque, Théophano. Celle-ci amena en Germanie de nombreux artistes de son pays, et leur influence se conserva pendant tout le XIe siècle. C'est ainsi qu'on peut expliquer très facilement la présence dans une de ces miniatures d'un arc de cercle hystérique, et par suite, d'un effort d'observation qui ne se retrouvera plus dans ces contrées avant de longs siècles.

(1) Charcot et P. Richer (*loc. cit.*, p. 9).
(2) Charcot et P. Richer (*loc. cit.*, p. 11).

Digitized by Google

III. — Le douzième siècle.

Après les derniers documents du XIe siècle, nous n'avons plus trouvé signalé dans les études de ce genre aucun document byzantin. Pour les époques ultérieures, toutes les figurations sur lesquelles je vais m'appuyer, sont encore inédites. Dans le courant du XIIe siècle, deux portes de bronze; les mosaïques de la cathédrale de Monreale en Sicile; des miniatures d'un monastère du Mont-Athos, vont faire passer sous nos yeux à peu près tous les types des malades connus à cette époque.

a) Porte de bronze de la cathédrale de Bénévent (royaume de Naples).

Cette porte date de 1250. Elle est extrêmement belle pour la disposition générale et pour l'ornement. Un de ses nombreux compartiments (Pl. VI. I) a pour sujet la guérison de l'aveugle, et il est très intéressant de la comparer à l'ivoire de Salerne, antérieur d'environ un siècle. La composition générale de la scène est semblable; l'aveugle est représenté deux fois, la seconde se lavant à la fontaine. Mais le niveau artistique est notablement inférieur. Les figures sont trop petites dans le cadre, mal disposées.

L'attitude de l'aveugle nous suggère des réflexions du même ordre. Elle n'a rien de caractéristique. C'est un personnage ramassé sur lui-même, presque accroupi; nous reconnaissons l'exagération maladroite et inintelligente des tendances de l'ouvrier de Salerne. Ce sont déjà les défauts de la décadence. On copie les œuvres antérieures, sans se rendre compte des intentions qui ont présidé à leur exécution, et on copie mal.

b) Porte de bronze du dôme de Gnesen (Pologne prussienne).

Le dôme de Gnesen a été fondé à la fin du XIe siècle, sous l'invocation de S. Adalbert, l'apôtre de la Prusse et de la Pologne. Une des portes du bas-côté sud date du XIIe siècle. Les dix-huit panneaux racontent l'histoire de S. Adalbert, et l'un d'eux le représente guérissant un possédé. Celui-ci est debout devant le saint, enchaîné et immobile. Son attitude est celle de tout homme enchaîné. Seul un démon voltigeant nous permet de penser qu'il s'agit d'un exorcisme.

C'est là certainement une œuvre byzantine. Presque toutes les portes de bronze de cette époque se fabriquaient à Constantinople, ou étaient faites sur place par des ouvriers grecs. Mais nous sommes déjà loin de la porte de San-Zeno.

c) Mosaïques de la cathédrale de Monreale, près Palerme (Sicile).

La cathédrale de Monreale s'élève sur une hauteur à quelques kilomé-

Digitized by Google

tres de Palerme. De son abside, on distingue la Méditerranée. A son côté, s'élève un cloître merveilleux à mille chapiteaux tous uniques ; lorsqu'on pénètre sous le toit doré de l'église, c'est un véritable éblouissement d'ors et de marbres. Des centaines de mosaïques couvrent les murs, les bas-côtés, les arceaux, les absides ; c'est St-Marc de Venise, agrandi deux fois. L'ensemble date du XIIe siècle, tant pour l'architecture qui est ogivale, normande, que pour les mosaïques qui, elles, sont purement byzantines. Seuls les artistes grecs, dans ce pays à peine sorti du joug sarrasin, étaient capables d'un tel travail, et d'ailleurs les noms des figures de saints, presque tous grecs, lèvent tout doute sur ce point. On a pu représenter sur ces murs toute l'histoire sainte, tous les évangiles, en entrant dans beaucoup d'épisodes qui n'ont jamais été repris en d'autres endroits. C'est ainsi que ni à la chapelle Palatine, ni à Cefalu, on ne trouve ces scènes de guérison, si nombreuses à Monreale. Aussi ces mosaïques de Monreale sont-elles précieuses pour nous. N'ayant pu, à mon grand regret, m'en procurer des photographies, je tâcherai de rendre mes descriptions très exactes pour donner toute la valeur documentaire possible, même au prix de quelques longueurs.

Nous trouvons les figurations des miracles sur les murs des deux bas-côtés. Du côté est, à droite en entrant, la première guérison, la plus proche du chœur est celle d'un paralytique. Le malade est debout devant le Christ qui le bénit. Il tend vers lui son avant bras paralysé lequel nous offre le tableau d'une paralysie radiale typique. L'avant-bras est maintenu horizontalement. La main est pendante, en pronation, les doigts relâchés en légère flexion. On peut remarquer que le Christ ne touche pas le membre malade. Il n'y a, par suite, aucune espèce de doute possible au sujet de la réalité de cette paralysie radiale, sur laquelle se concentre tout l'intérêt de la composition.

Une autre mosaïque se reconnaît facilement pour la guérison du lépreux. C'est là une scène que nous retrouverons fréquemment. La lèpre est indiquée d'une manière bien conventionnelle par un semis de petites taches rondes, bien rouges, qui s'étendent uniformément sur toutes les parties découvertes. Il semble manquer un ou deux doigts à la main gauche. Le diagnostic n'est pas douteux. Seule à cette époque, la lèpre pouvait produire des accidents semblables. La syphilis n'existait pas, ou du moins ses ravages étaient discrets.

Un peu plus loin, nous voyons un individu assis, les pieds croisés. Peut-être s'agit-il d'un possédé, mais rien ne nous permet de l'affirmer ; la face est calme, les bras écartés, les mains ouvertes. Il n'y a pas de démon. Les pieds sont cependant enchaînés.

Digitized by Google

Sur le mur du bas-côté ouest, nous trouvons représentés, successivement placés devant une figure de Christ qui les bénit :

Un hydropique, qui avec son ventre volumineux, étalé, rappelle beaucoup celui de Salerne.

Les dix lépreux de l'Evangile (ici, le nombre dix est un certificat de diagnostic). Ils sont représentés à peu près comme celui que nous avons vu tout à l'heure.

Puis deux infirmes, dont l'un a subi autrefois l'amputation de la jambe gauche au lieu d'élection. Il ne porte malheureusement aucune espèce de pilon, ce qui nous prive d'un renseignement qui serait précieux pour l'histoire de la prothèse.

Enfin à gauche de la grande porte de la nef, une mosaïque représente S. Castrensis exorcisant un démoniaque. Un petit démon s'échappe dans le haut. Le possédé est représenté debout devant le saint, les genoux légèrement fléchis, les bras écartés et les mains ouvertes. L'expression est celle du ravissement. Cette figure est tout à fait semblable à celle de la porte en bronze de Gnesen, elle n'a d'ailleurs pas beaucoup plus de valeur aux yeux du clinicien.

d) Miniatures de l'évangéliaire n° 5 du couvent des Ibériens (Mont-Athos).

Ces miniatures, qui sont reproduites Pl. VII, ont été photographiées au Mont-Athos par M. Gabriel Millet, qui a bien voulu m'autoriser à les reproduire ici.

Elles datent du XIIe siècle, comme les mosaïques de Monreale, avec lesquelles elles ont de nombreuses ressemblances, et nous représentent les productions de la Grèce elle-même, dans un siècle que nous n'avons étudié jusqu'à présent que par ses productions provinciales.

La figure J nous montre la guérison du lépreux. Il est ici presque entièrement habillé, alors qu'à Monreale, nous l'avions trouvé à peu près nu. Les parties découvertes, c'est-à-dire les jambes, la face et le cou, sont parsemées de petites taches rougeâtres. Il n'y a pas de contractures ni de mutilations.

Dans la figure K, nous reconnaissons notre femme hydropique. Le ventre est très volumineux, mais il n'a pas la forme étalée, comme à Salerne et à Monreale ; au contraire il semble pointer en avant, comme un ventre de kyste de l'ovaire. Pour garder son équilibre, la malade se rejette en arrière, et un vieillard la soutient sous les bras.

Deux autres miniatures nous montrent la guérison de l'aveugle et du paralytique. L'aveugle a sensiblement la même attitude que dans l'ivoire de Salerne. Il est très expressif, et la face ici aussi, est inclinée vers le

Digitized by Google

sol. Ses genoux sont hésitants. Le paralytique est assis sur son lit, ses membres ne présentent rien de particulier (voir figure L). Dans les deux cas, le malade est, comme toujours, reproduit une seconde fois. L'aveugle se lave à une fontaine, et le paralytique emporte son lit.

La figure M représente un personnage renversé, et s'appuyant sur le sol du bras gauche. Les membres inférieurs sont couverts de taches semblables à celles que nous voyons sur les membres des lépreux. Mais il n'est pas douteux qu'il se trouve en pleine période de convulsions. Le bras droit est en extension, légèrement écarté du corps, le poing fortement contracturé en demi-pronation. Les membres inférieurs semblent s'agiter un peu au hasard.

Peut-être s'agit-il d'un lépreux atteint d'une crise démoniaque. La contracture de la main droite ne ressemble guère à une contracture lépreuse, mais beaucoup à une contracture hystérique. Cependant, vu l'absence du petit démon qu'on trouve ordinairement dans les scènes de ce genre, nous sommes forcés de rester sur une hypothèse.

En somme, dans un nombre relativement considérable de représentations pathologiques au XIIe siècle, nous ne trouvons que des traces minimes d'observation de la nature. Sauf la paralysie radiale de Monreale, tout le reste est bien conventionnel. Le type du lépreux, le type de l'hydropique sont fixés, et nous les trouverons toujours dorénavant représentés à peu près de même. Dans les scènes de possession, plus aucune trace des tendances brillantes, si remarquables que nous avions constatées au XIe siècle. D'ailleurs les mouvements deviennent raides, la figure humaine est souvent exécutée maladroitement, le corps s'amincit.

Sans doute, on trouve encore souvent de belles œuvres au XIIe siècle, mais la décadence a commencé. L'état politique marche vers sa ruine. En 1204, Constantinople sera prise par les croisés, et à moitié détruite dans le pillage.

(*A suivre.*)

Digitized by Google

Digitized by Google

J

K

L

M

LES MALADES ET LES POSSÉDÉS DANS L'ART BYZANTIN

Digitized by Google

LES TAPISSERIES DE REIMS

PAR

HENRY MEIGE

Les tapisseries de Reims sont justement célèbres. Presque toutes sont en bon état de conservation ; outre leur ancienneté et leur valeur artistique, elles se font remarquer par de curieux détails iconographiques que les historiens apprécient hautement.

Je ne veux parler ici que de l'intérêt tout spécial que plusieurs d'entre elles ont encore pour le médecin, ce dont j'ai pu me convaincre au cours d'un récent voyage.

*
* *

Voyons d'abord les tapisseries de la Cathédrale. Elles sont de trois sortes : Les *tapisseries de Pepersack* données en 1633 par l'archevêque Henri de Lorraine, et consacrées à des épisodes de la vie du Christ ; les *tapisseries du fort roi Clovis* qui furent données en 1570 par le cardinal de Lorraine ; enfin les *tapisseries du XVIe siècle* données en 1530 par l'archevêque Robert de Lenoncourt.

Ces dernières seulement nous arrêteront. Ce sont d'ailleurs assurément les plus belles et les mieux conservées. La richesse des costumes, la délicatesse des couleurs, l'élégance des encadrements, la finesse des fleurs et de tous les motifs décoratifs, retiennent également l'attention. Elles sont au nombre de 14, consacrées à la *Vie de la Vierge*. Deux d'entre elles nous intéressent spécialement.

Le *Mariage de la Vierge* est une grande composition au milieu de laquelle Marie et Joseph se tiennent de part et d'autre du grand-prêtre entouré de nombreux assistants. Une architecture du plus pur style de la Renaissance encadre cette scène principale.

En bas, à gauche, assis sur le fût d'une colonne, on voit un pauvre infirme, dont la jambe droite est entourée d'un bandage ; il tient de la main droite un bâton et salue de la main gauche.

En dehors de l'encadrement architectural, plusieurs scènes moins im-

Digitized by Google

portantes sont représentées. Dans l'une d'elles, au milieu et à droite, on voit un mendiant qui, d'une main tient une sébille, et de l'autre retire son couvre-chef. Son crâne demeure cependant recouvert d'une sorte de serre-tête attaché par des brides sous le menton. Ce détail semble indiquer que le mendiant est atteint de quelque affection du cuir chevelu : le même serre-tête se retrouve dans quelques figurations de teigneux. En outre, ce pauvre diable est bossu (Pl. VIII, A).

Deux personnages sont en face de lui : un homme richement vêtu qui dépose une aumône dans la sébille, tout en faisant du bras gauche un geste de répulsion ; et une femme qui couvre sa bouche et son nez avec son manteau, comme pour se garer d'une odeur répugnante.

Ce malade est sans doute affligé de quelque affection cutanée malodorante. Serait-ce un lépreux ? Peut-être ; mais il n'a pas de stigmates caractéristiques.

Une autre tapisserie représente la *Présentation au Temple*. Le dispositif général est le même : au milieu, la scène principale encadrée d'une architecture Renaissance.

Sur le seuil du temple, un infirme est assis, la jambe droite enveloppée de linges, le pied nu, peut-être déformé. Sa tête est entourée d'un linge ; mais il est chevelu et barbu. Dans sa main gauche il tient une sébille ; une béquille est près de lui.

Dans le compartiment de droite, on voit encore un petit personnage assis sur le sol, avec un chien à ses côtés.

Plus bas, une femme s'avance péniblement sur deux longues béquilles, ses jambes trop faibles à demi fléchies, les pieds nus. Son costume est à remarquer (Pl. VIII, B).

Ce sont là les types classiques des infirmes et des éclopés qui viennent, à la porte des sanctuaires, implorer la charité des fervents.

*
* *

L'église de Saint-Rémi possède également dix tapisseries du XVIe siècle, don de l'archevêque Robert de Lenoncourt, qui sont à peu près contemporaines des précédentes et méritent les mêmes éloges. Elles sont consacrées à la *Vie de Saint Rémi*.

L'une d'elles (n° 2) représente, d'une part Saint Rémi entouré d'évêques et de gentilshommes qui lui apportent des présents, d'autre part un miracle de Saint Rémi : *la Guerison d'un Possédé* (1) (Pl. IX).

(1) On a pu la voir l'an dernier à Paris, dans l'Exposition retrospective des tapisseries, au 1er étage d'une des classes des Invalides.

Digitized by Google

A

B

C

LES TAPISSERIES DE REIMS

(Henry Meige)

A et B. Infirmes. Fragments des tapisseries de la Cathédrale (XVIe siècle). — C. Vespasien atteint de lèpre. Fragment d'une toile peinte des Hospices de Reims (XVe siècle).

Masson & Cie, Editeurs

Digitized by Google

Phototypie Berthaud, Paris.

Digitized by Google

Ce possédé, vêtu d'un long manteau, le front ceint d'une bande d'étoffe blanche, se tient, un genou en terre devant le Saint Evêque. Rien dans son attitude ne permet de reconnaître le mal dont il est atteint : aucun geste désordonné, aucune grimace. L'artiste n'a pas voulu nous montrer la grande attaque de possession, — disons : la grande crise d'hystérie, — avec ses attitudes convulsées et ses gestes violents. Le possédé est guéri par la seule force de l'exorcisme que vient de pratiquer Saint Rémi ; nous en avons la preuve en voyant s'envoler au-dessus de sa tête deux diablotins à figures de singes qui semblent fort vexés d'avoir été obligés de quitter leur habitat humain. Deux diables pour un seul homme, c'est beaucoup, dira-t-on ! Ce n'est rien en comparaison de tous les milliers de démons que les exorcistes de l'époque prétendaient faire sortir du corps de leurs « sujets ». Et même, s'il faut en croire leurs écrits, il en restait toujours quelques-uns, plus récalcitrants, qui nécessitaient des conjurations supplémentaires.

Le possédé de Saint Rémi devait être un dangereux récidiviste. On remarquera qu'il porte à la main gauche des menottes d'un modèle vraiment redoutable : deux solides bracelets de fer fixés à une tige du même métal. C'était l'usage de ligotter les malheureux atteints de grandes crises hystériques ; on croyait ainsi « enchaîner le démon », ou en tous cas lui faire subir une gehenne humiliante et pénible. En réalité, on ne faisait qu'ajouter un supplice de plus aux souffrances des malheureux soi-disant possédés.

Nous avons déjà trouvé une figuration de ces fers à ligotter le diable sur un panneau de l'Ecole flamande du XVIe siècle, dans l'église de Saint-Rombaut, à Malines (1). Là, le démon était mieux enchaîné encore, car le possédé de Saint-Rombaut avait les deux jambes enserrées dans des fers semblables.

Dans ce même tableau de la cathédrale de Malines, figure un personnage que l'on retrouve sur la tapisserie de Reims : c'est un serviteur zélé armé d'un faisceau de verges. Encore un témoignage de la coutume barbare employée communément à cette époque pour favoriser l'expulsion des démons : on fustigeait les possédés jusqu'à ce qu'ils se tinssent tranquilles. Rien n'était, paraît-il, plus désagréable au diable que de recevoir le fouet. Le possédé n'y éprouvait apparemment qu'un douteux plaisir ; mais de cela on ne se préoccupait guère. Pourvu que le diable, — ou l'homme, — cessât de s'agiter, peu importait le choix des moyens mis en œuvre.

La tapisserie de Saint-Rémi est donc un document iconographique fort

(1) Voy. Paul Richer et Henry Meige, *Documents inédits sur les Démoniaques dans l'Art.* Nouv. Iconographie de la Salpêtrière. N° 2. 1896.

Digitized by Google

intéressant pour l'histoire de la possession et des procédés usités pour la conjurer au XVIe siècle.

Une autre tapisserie de la *Vie de Saint Rémi* relative à un exorcisme, fut signalée autrefois par M. Philippe Burty. Charcot et Paul Richer l'ont commentée et reproduite dans les *Démoniaques dans l'Art* (p. 20).

La légende qui l'accompagne raconte ceci :

Une pucelle avoit le diable au corps
Qui au sortir à dure mort la livre.
Sainct Rémy faict que par divins records
La rescussite et de mal la délivre.

La scène représente la pucelle sur son lit, les mains jointes : un diable s'envole au-dessus de sa tête, tandis que Saint Rémi fait le geste consacré. Une femme émerveillée assiste à l'exorcisme.

On peut admettre, avec Charcot et Paul Richer, qu'il s'agit d'une crise de léthargie guérie par le Saint Evêque.

*
* *

Il existe encore, à Reims, au musée archéologique, des *toiles peintes* qui remontent au XVIe siècle et dont plusieurs ont servi de cartons pour les tapisseries de la cathédrale. D'autres, qui appartenaient aux Hospices de la ville, furent utilisées, dit-on, pour la mise en scène des Mystères.

On y voit retracées des scènes de la Passion, de la Vie des Apôtres, l'histoire de Judith, d'Esther, de Suzanne, etc.

L'un de ces cartons représente *Vespasien malade de la Lèpre* (Pl. VIII, C), puis guéri par la *Sainte Véronique.*

Titus Flavius Vespasianus (7-79 après J.-C.), proconsul d'Afrique, avait été chargé, sous les règnes de Néron et de Galba, de réprimer une révolte en Judée. C'est là que les légions d'Orient le proclamèrent empereur.

C'est là aussi, sans doute, qu'il fut atteint d'une affection cutanée à laquelle l'histoire a consacré le nom de Lèpre. Mais n'oublions pas qu'il s'agit là d'un terme générique communément employé pour désigner toute espèce de maladie rebelle de la peau.

Le compartiment de gauche de la toile peinte de Reims nous montre Vespasien couché dans son lit, le haut du corps et les bras nus couverts de taches rouges, rondes, réparties uniformément, suivant le dispositif conventionnel adopté par les artistes de l'époque pour représenter les ta-

Digitized by Google

LES TAPISSERIES DE REIMS

(Henry Meige)

Guérison d'un possédé par Saint Rémi. Fragment d'une des tapisseries de l'Église Saint-Rémi, à Reims. (XVIe siècle).

Masson & Cie, Éditeurs

Digitized by Google

Phototypie Berthaud, Paris.

Digitized by Google

ches lépreuses. Une légende en caractères gothiques qui se trouve au-dessus de ce compartiment, dit :

« *Vespasien estant dans son lit, malade, tout défiguré de maélerie, se desconcertoit et despéroit que ny ait de médecine; guérison trouver ne pouvoit.* »

Défiguré ? Vespasien le fut sans doute, car il ne ressemble guère au portrait que Suétone nous a laissé de lui :

« Il avait la taille carrée, les membres forts et compacts, la figure comme celle d'un homme qui fait un effort. » Et Suétone précise la nature de cet effort en rappelant la réponse rabelaisienne que fit un bouffon auquel Vespasien demandait de dire un bon mot contre lui : « J'en dirai, reprit le bouffon, quand tu auras fini de faire tes besoins ». Il est piquant de constater, par parenthèse, que cet empereur au facies constipé s'est rendu précisément célèbre en inventant, entre tant d'autres, un impôt sur les urinoirs, dont le souvenir se perpétue avec le nom de nos modernes « vespasiennes ».

Sur la toile peinte de Reims, Vespasien n'a guère le facies d'un lépreux ; il possède toute sa barbe, et son visage ne présente pas trace de déformations caractéristiques. Mais il y a lieu de noter un détail assez significatif : c'est la position contournée de la main gauche qui repose sur le lit, et surtout la rétraction des doigts auriculaire et annulaire. Peut-être l'artiste a-t-il songé réellement à représenter une ébauche de *griffe lépreuse*.

Autour du malade des médecins se pressent en foule, chacun préconisant sans doute un remède décisif. La légende nous apprend qu'ils restèrent impuissants.

Par contre, le second compartiment nous fait voir Vespasien déjà débarrassé de toute trace d'éruption ; ses deux mains jointes dans un geste de prière reconnaissante ne sont nullement déformées. Il se soulève sur son lit devant la Sainte Véronique.

On sait que ce nom hybride de *Véronique* (de *verus*, vrai, et *εἴκον*, image) fut donné au linge avec lequel une femme de Jérusalem essuya, dit-on, la figure du Christ durant le trajet du palais de Caïphe au Golgotha. Les traits du Christ seraient demeurés fixés sur l'étoffe, qui aurait conservé un pouvoir miraculeux. Tous les chemins de croix et nombre d'œuvres d'art retracent l'épisode du Calvaire.

On donne souvent à tort le nom de Sainte Véronique à la femme qui recueillit ainsi l'image de Jésus-Christ. C'est seulement à la fin du XVIe siècle que mourut une religieuse milanaise, célèbre par ses austérités, qui plus tard fut béatifiée sous le nom de Sainte Véronique.

Digitized by Google

*
* *

Une autre toile peinte de grande dimension, représente la *Piscine probatique* (1) (Pl. X).

» ... Il y avait dans Jérusalem une piscine, appelée la piscine des brebis et surnommée en hébreu Bethsaïda, qui avait cinq galeries,

Dans lesquelles étaient couchés un grand nombre de malades, d'aveugles, de boiteux et de ceux qui avaient les membres desséchés ; et tous attendaient que l'eau fût remuée.

Car l'ange du Seigneur descendait à certains temps dans la piscine, et l'eau s'agitait, et le premier qui y descendait après l'agitation de l'eau était guéri, quelle que fût sa maladie. »

EVANGILES. SAINT-JEAN. V. 2, 3, 4.

C'est de ce passage des Evangiles, que l'auteur de la toile peinte s'est inspiré.

Au milieu, apparaît la piscine vue en perspective, entourée d'un mur percé de plusieurs portes élégamment ornées. Deux hommes nus y sont plongés.

Par les portes on aperçoit deux personnages tenant chacun un agneau blanc qu'ils s'apprêtent à immerger pour le purifier avant le sacrifice.

Tout autour, arrivent en foule les infirmes et les éclopés.

En haut à gauche, un fort cheval traîne une voiture recouverte d'une bâche, sous laquelle on aperçoit la figure d'un malade ; un autre pèlerin est assis, les jambes pendantes, à l'arrière de la voiture. A côté, sur le chemin, une femme cul-de-jatte est accroupie appuyant ses mains sur de petits chevalets.

Au-dessous, toujours du même côté, deux malades sont couchés tête bêche sur un lit. L'un est entièrement nu, l'autre vêtu d'une longue houppelande.

Près de là s'avance une femme tenant dans ses bras un enfant.

Puis, un homme qui pousse une brouette sur laquelle un paralytique à demi nu est assis les bras croisés.

Tout près de la piscine sont accroupis ou couchés sur le dos ou à plat ventre des malades de toutes sortes. L'un d'eux a la figure déformée et comme couverte de pustules ; devant lui, un homme et une femme gisent étendus côte à côte sur un matelas avec une couverture. Plus près, un pauvre diable est effondré sur le sol, ayant à côté de lui une sébille et une béquille.

A droite, viennent par le haut une longue théorie d'éclopés.

(1) Signalée par CHARCOT et P. RICHER, *Difformes et Malades dans l'Art*, p. 67.

Digitized by Google

BOSTON PUBLIC LIBRARY

LA PISCINE PROBATIQUE

(Henry Meige)

Fragment supérieur d'une toile peinte des Hospices de Reims (XVe siècle).

Digitized by Google

Digitized by Google

Près de la piscine un homme est renversé sur le dos, élevant le moignon de sa jambe droite amputée nettement par un trait circulaire à mi-hauteur : les os apparaissent au milieu des muscles sectionnés.

Un béquillard le regarde ; un autre lui tourne le dos, les deux genoux reposant sur deux pilons, la jambe gauche pliée à angle droit, la droite relevée par un lien qui enserre le pied et vient se fixer à la ceinture.

Derrière eux, deux éclopés se font leurs confidences ; ils ont l'un et l'autre béquilles et pilons sous les genoux. L'un d'eux, qui porte un petit enfant sur son dos, a la jambe droite complètement disloquée au niveau du genou.

Enfin, plus en arrière, un homme barbu, rampe sur les genoux et sur les mains armées de chevalets.

Une femme le suit, s'aidant de deux béquilles avec un pilon sous le genou droit.

Le dernier est encore armé de béquilles et s'avance sur un seul pied ; sa jambe et sa cuisse gauches repliées en flexion ne peuvent plus s'allonger. De plus, le pied est absent. Et cette mutilation rappelle bien un des méfaits ordinaires de la Lèpre. C'est un de ces malheureux « aux membres desséchés » dont parle Saint Jean dans son Evangile, victime des atrophies, des rétractions et des mutilations lépreuses.

Au-dessous de ce cortège lamentable deux aveugles s'avancent, dirigés à l'aide d'un bâton par un jeune garçon ; le second, qui porte une vielle, s'appuyant sur l'épaule du premier.

Enfin, plus bas encore, se voit un dernier groupe de malades qui causent entre eux.

De larges banderolles en caractères gothiques sont intercalées çà et là dans la composition. On y lit des inscriptions de ce genre, qui paraboliser l'épisode évangélique :

Les malades et les languissans
Sont les pauvres pescheurs affolez
Qui jamais ne seront guéris sans
En la piscine estre jectez.

Les aveugles par ignorance
Qui offence le Rédempteur
Par sotye et faulce science
Sont tomber en tregrant erreur.

Tout en haut, l'ange descend du ciel armé d'un bâton .

L'ange qui descend pour mouvoir
L'eaue, nous baille signifiance
Du Sainct Esprit que esmouvoir
Nous veult et faire penitence.

Digitized by Google

Dans le bas de la composition, que nous n'avons pas fait reproduire, le Christ, entouré de ses Apôtres s'approche d'un misérable couché sur un grabat.

C'est le *Paralytique* de l'Evangile :

« ... Il y avait là un homme qui était malade depuis trente-huit ans.

Jésus le voyant étendu par terre, et sachant qu'il languissait depuis longtemps, lui dit : Voulez-vous être guéri ?

Le malade lui répondit : Seigneur, je n'ai personne qui m'aide à descendre dans la piscine dès que l'eau est agitée ; et pendant le temps que je mets à y aller, un autre descend avant moi.

Jésus lui dit : Levez-vous, emportez votre lit, et marchez.

Aussitôt cet homme fut guéri, et prenant son lit, il marchait...

EVANGILES. SAINT-JEAN. V. 5, 6, 7, 8, 9.

Derrière le Christ et ses Apôtres, un groupe de curieux semble hésiter à s'approcher.

Ce sont :

Les arides, ceulx qui ont les cueur
Endurcy par certain malice
De bien faire leur est deshonneur,
Car tout leur Dieu est avarice.

Ils représentent les Juifs présents à cette scène miraculeuse qui regardaient Jésus d'un mauvais œil parce que c'était jour de sabbat et qu'il avait dit au paralytique d'emporter son lit, chose défendue ce jour-là.

Cette grande composition est, comme on voit, fort riche en détails pathologiques. Le Lépreux au pied mutilé, l'homme à la jambe disloquée, les culs-de-jatte et les aveugles sont les plus intéressants.

Le sujet d'ailleurs a été fréquemment exploité par les peintres de scènes religieuses.

De tout temps, en effet, aussi bien dans l'antiquité païenne que dans la chrétienté, il y eut des fontaines et des piscines où les déshérités de la nature accouraient en foule, les uns dans l'espoir d'y trouver la guérison, les autres pour implorer la charité des pèlerins. Rien n'est changé aujourd'hui même, et les sanctuaires en vogue de nos jours voient défiler les mêmes cortèges d'infirmités ou de douleurs ; ils servent de centre de ralliement aux mêmes mendiants, qui quêtent les aumônes « des malades et des languissans ».

Le gérant : BOUCHEZ.

Imp. J. Thevenot. — Saint-Dizier (Haute-Marne).

Digitized by Google

TRAVAIL DU LABORATOIRE DE L'INSTITUT PATHOLOGIQUE DE GENÈVE.

SUR L'ÉTAT ATROPHIQUE DE LA MOELLE ÉPINIÈRE

DANS LA SYPHILIS SPINALE CHRONIQUE

PAR

E. LONG et B. WIKI (de Genève).

(Dessins du Dr A. Roehrich).

On peut reconnaître, au point de vue clinique, deux formes principales à la paralysie spinale syphilitique : une forme à début brusque et une forme chronique d'emblée et à marche généralement progressive. Cette distinction mérite d'être conservée à cause de son importance pour le pronostic et la thérapeutique de cette affection.

L'anatomie pathologique fournit des résultats précis surtout pour l'étude de la forme aiguë qui a pu être analysée jusque dans ses premiers stades, grâce aux cas où les eschares ou l'infection urinaire ont provoqué une terminaison rapidement fatale. On s'accorde à y donner la première place aux lésions spécifiques, vasculaires ou périvasculaires, dont l'importance a été démontrée par les travaux de Wilks, Heubner, Lancereaux, Déjerine et Sottas etc. Les divergences d'opinion se manifestent seulement lorsqu'il s'agit d'interpréter les lésions secondaires de myélomalacie : les uns admettent que le ramollissement ischémique est la seule cause de nécrose ; les autres attribuent encore une part d'exactitude à la théorie de la myélite syphilitique et d'après eux les éléments de la moelle seraient soumis à deux causes de destruction, l'arrêt de la circulation et la compression par la prolifération cellulaire spécifique (Lamy), théorie que Nageotte a défendue dans l'Iconographie de la Salpêtrière (1895, p. 347) en distinguant le ramollissement ischémique et le ramollissement inflammatoire. Dans l'une comme dans l'autre de ces théories on admet d'ailleurs que les lésions ultimes de sclérose ne sont que le résultat de l'organisation des lésions initiales, inflammatoires ou nécrotiques.

L'interprétation des lésions scléreuses est moins aisée dans la forme

Digitized by Google

lente de la paralysie spinale syphilitique. On peut cependant les considérer comme le résultat de processus analogues à ceux de la forme rapide, mais moins étendus et moins intenses. Si l'on veut bien admettre que les altérations vasculaires restent dans l'espèce les plus importantes, on peut supposer avec Sottas que le ralentissement progressif de la circulation ne crée pas les mêmes lésions que la suppression brusque ou rapide de l'apport sanguin ; les éléments nerveux subissent des modifications moins profondes et plus diffuses, et la substitution réactionnelle des éléments interstitiels ne se fait pas avec la même régularité que dans les formes aiguës ou subaiguës.

En résumé, les travaux récents semblent démontrer que la moelle épinière, lorsqu'elle est frappée par la syphilis, présente dans les formes à évolution rapide des lésions nécrotiques, dans la genèse desquelles l'arrêt de la circulation a probablement le premier rôle, tandis que dans les formes à évolution lente les lésions en foyer prennent moins d'importance et c'est alors un état de dystrophie lente qui amène la déchéance fonctionnelle et anatomique des éléments nerveux.

C'est de cette façon du moins qu'il nous semble nécessaire d'interpréter l'observation que nous publions ici. Entre autres particularités intéressantes de ce cas, la diminution remarquable du volume de la moelle a attiré notre attention. Il ne nous a pas paru possible de l'expliquer uniquement par les lésions en foyer dont nous avons cependant déterminé aussi exactement que possible le siège et l'étendue, et comme nous le dirons en terminant, elle paraît devoir être mise en parallèle avec les lésions vasculaires dont l'importance est des plus évidentes.

Observation clinique.

P. Alfred, horloger, 57 ans, entre le 14 février 1898 à l'Hôpital Cantonal de Genève, dans le service de M. le professeur Revilliod.

Antécédents héréditaires : rien de particulier. Antécédents personnels : blennorrhagie à l'âge de 15 ans, syphilis à l'âge de 18 ans. Pas d'autres maladies infectieuses. P. s'est marié à l'âge de 23 ans, sa femme est restée bien portante. De ce mariage sont nés : un premier enfant qui est toujours resté chétif, un second enfant mort de méningite à l'âge de 7 ans et un troisième enfant mort de péritonite à l'âge de 15 ans.

Maladie actuelle. — En août 1897, P., alors âgé de 56 ans, ressentit un soir des douleurs lombaires, suivies de contracture des membres inférieurs pendant plusieurs jours. Il reprit cependant ses occupations, mais ses jambes restaient raides et lourdes, et il se plaignait d'avoir des fourmis dans les mollets. Son état resta stationnaire pendant 2 mois, puis en novembre il commença à avoir de l'incontinence des matières fécales et des alternatives de rétention et d'incontinence d'urine. Ensuite la marche devint de plus en plus pénible, ses

Digitized by Google

membres inférieurs étaient raides, il ne sentait pas ses pieds, et quand il était au lit il perdait la notion de position de ses jambes.

Il entre à l'hôpital le 14 février 1898. Dans l'observation clinique prise quelque temps après son entrée dans le service adjoint on trouve notés les symptômes suivants : démarche spasmodique, les jambes sont en extension, le pied en varus équin, le gros orteil relevé. Le malade marche avec peine et chancelle si on lui ferme les yeux.

Réflexes rotuliens exagérés, trépidation spinale du pied.

Incontinence vésicale et rectale.

Sensibilité tactile fortement émoussée aux deux membres inférieurs, surtout depuis la cheville jusqu'au genou. Aux mêmes régions analgésie presque complète, allant en diminuant de bas en haut. Défauts de localisation du contact simple ou douloureux.

Les membres supérieurs et la face sont indemnes de troubles moteurs ou sensitifs.

Pas de troubles des sens spéciaux. Troubles psychiques : loquacité, incohérence dans les idées.

Evolution. — Le traitement spécifique (iodure de potassium et frictions mercurielles) produit au mois d'octobre 1898 seulement une amélioration évidente ; la contracture spasmodique est moins intense, les mouvements des membres inférieurs sont plus étendus. Mais les troubles de la sensibilité persistent ainsi que l'exagération des réflexes et les troubles sphinctériens. Puis de nouveau l'état du malade s'aggrave, il est complètement alité et gâteux. Une cystite se déclare, les urines sont purulentes. Enfin on constate des symptômes de tuberculose pulmonaire. Mort le 20 octobre 1899 par pyélonéphrite ascendante.

L'autopsie est faite par M. le professeur Zahn : cystite purulente, pyélonéphrite bilatérale, tuberculose localisée à la plèvre gauche et au péritoine pariétal gauche.

Le cerveau ne montre pas d'autres lésions qu'un peu d'œdème sous-arachnoïdien.

La moelle est diminuée de volume dans la région dorsale.

Examen microscopique de la moelle épinière.

Après durcissement dans le liquide de Müller, la moelle est divisée en segments correspondant aux racines rachidiennes. Sur chaque segment, on prélève un ou plusieurs fragments suivant l'importance de la région. Les uns sont inclus à la celloïdine et les coupes sont colorées par la méthode de Weigert-Pal, par l'hématoxyline de Friedländer, par la méthode de van Gieson ou par le carmin. Les autres sont imprégnés en masse par le carmin (méthode de Forel) et débités en coupes fines après inclusion dans la paraffine.

L'étude de ce cas comprend :

1° Le relevé topographique des lésions d'après des coupes dessinées à la chambre claire avec un faible grossissement et comparées avec des coupes pro-

Digitized by Google

venant d'une moelle normale durcie et préparée de la même manière ; 2° l'examen histologique des lésions des tissus (méninges, vaisseaux, substance nerveuse).

I. — Etude topographique des lésions (coupes colorées par la méthode de Pal).

Dans la moelle cervicale et le renflement cervical (1er segment dorsal inclusivement), on trouve des dégénérescences ascendantes qui portent de chaque côté sur le cordon de Goll, le faisceau cérébelleux direct et le faisceau de Gowers, les deux premiers étant atteints dans de plus fortes proportions dans la moitié gauche que dans la moitié droite de la moelle. On remarque en outre, à mesure qu'on avance dans le renflement cervical, que la moelle se déforme par la diminution du diamètre antéro-postérieur et l'augmentation du diamètre transversal, disposition qui devient très manifeste au niveau du 1er segment dorsal (fig. 1). On voit aussi apparaître des lésions vasculaires, visibles avec

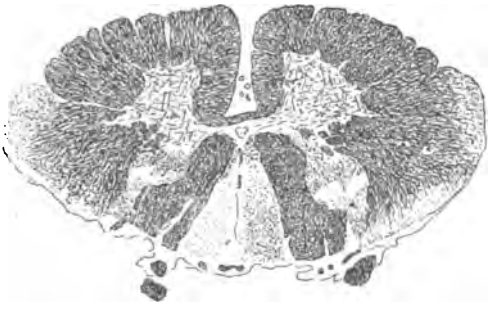

Fig. 1. — 1er segment dorsal.

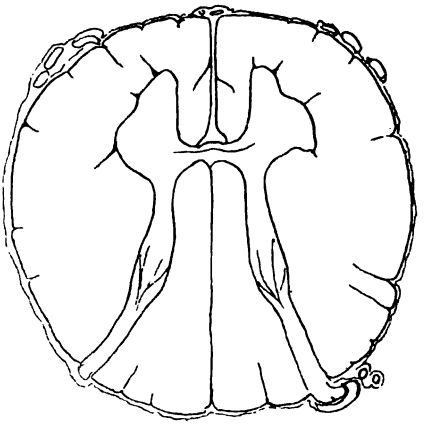

Fig. 2. — Moelle normale, même niveau.

un faible grossissement ; un certain nombre de vaisseaux intramédullaires ont des parois épaisses et une lumière rétrécie. Ces lésions se retrouvent même dans les parties des cordons latéraux qui ne sont pas atteintes par les dégénérescences secondaires. Les vaisseaux extra-médullaires sont d'apparence normale, et la pie-mère ne présente à considérer qu'un léger degré d'épaississement, également réparti sur toute la périphérie.

Dans les 2e et 3e segments dorsaux, on retrouve les mêmes dégénérescences secondaires ascendantes, et on voit en outre une raréfaction des fibres à myéline dans la zone des faisceaux pyramidaux directs et croisés (fig. 3). Les lésions vasculaires sont déjà plus intenses surtout dans l'intérieur de la moelle, où elles prennent les formes les plus variables ; nous aurons à revenir tout à l'heure sur ce point.

4e *segment dorsal.* — En plus des lésions qui viennent d'être mentionnées on trouve à la base de la corne antérieure droite un foyer scléreux qui se tra-

Digitized by Google

duit, sur les coupes colorées par la méthode de Pal, par une disparition du réseau des fibrilles myélinisées (fig. 5); ce foyer est localisé dans ce segment de la moelle, on ne le retrouve pas dans le segment suivant.

Partie supérieure du 5e segment dorsal. — Ici on voit reparaître dans le cordon de Goll droit un grand nombre de fibres à myéline (fig. 6) tandis que

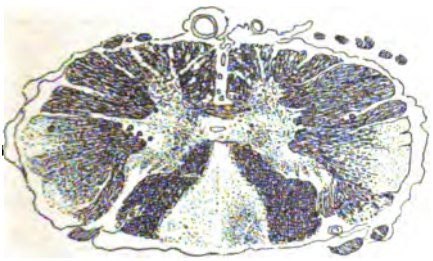

Fig. 3. — 2e segment dorsal.

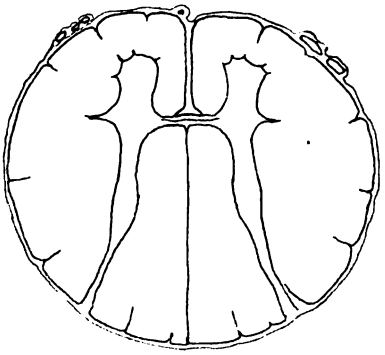

Fig. 4. — Moelle normale, même niveau.

le cordon de Goll gauche reste aussi fortement dégénéré que dans les segments sus-jacents. Dans la zone des faisceaux pyramidaux croisés la disposition des lésions est inverse et c'est du côté droit que les fibres sont atteintes en plus grand nombre. De même au lieu de trouver des lésions avancées de la substance grise à droite, comme dans le 4e segment dorsal, on voit dans la base de la corne postérieure gauche un éclaircissement du réseau fibrillaire et une no-

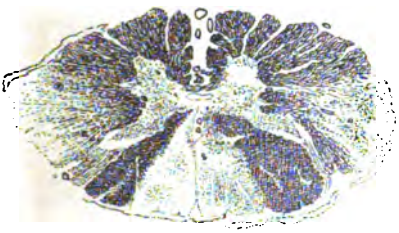

Fig. 5. — 4e segment dorsal.

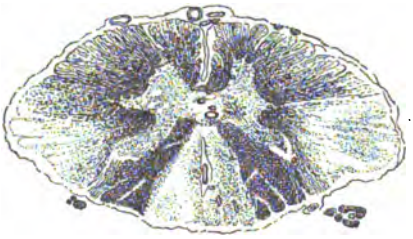

Fig. 6. — Partie supérieure du 5e segment dorsal.

table diminution de volume de la colonne de Clarke. Les lésions vasculaires sont, comme plus haut, disséminées. La pie-mère reste légèrement épaissie.

Partie inférieure du 5e segment dorsal. — Le cordon de Goll droit contient encore plus de fibres saines que dans la partie supérieure de ce segment. Le cordon de Goll gauche reste au contraire presque entièrement dégénéré (fig. 7). Dans les cordons latéraux c'est à gauche qu'on trouve le maximum de lésions (comparez figures 6 et 7), et la colonne de Clarke manque également de ce côté.

6e *segment dorsal.* — La pie-mère reste légèrement épaissie, mais les lésions vasculaires deviennent très manifestes, en particulier dans les cordons laté-

Digitized by Google

raux, où les vaisseaux se montrent par places en état de dégénérescence hyaline. Le cordon de Goll droit est presque intact ; dans le cordon de Goll gau-

Fig. 7. — Partie inférieure du 5e segment dorsal.

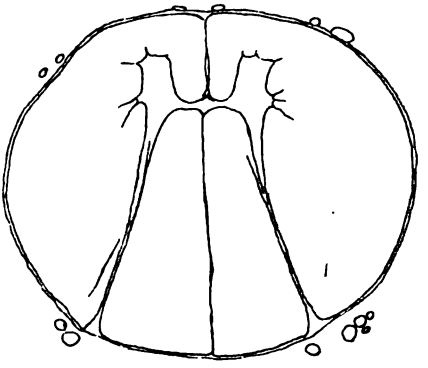

Fig. 8. — Moelle normale, même niveau.

che les fibres normales reparaissent en grand nombre, surtout dans la région

Fig. 9. — 6e segment dorsal.

sulco-marginale. Par contre les cordons antéro-latéraux présentent à ce niveau (fig. 9) le maximum des lésions. Dans la substance grise, la base de la corne

Fig. 10. — 7e segment dorsal.

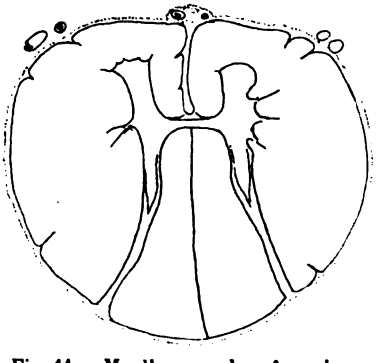

Fig. 11. — Moelle normale, même niveau.

postérieure gauche est altérée et la colonne de Clarke y est presque complètement détruite.

Digitized by Google

7e *segment dorsal* (fig. 10). — Les lésions en foyer commencent à disparaître. Les deux cordons de Goll ont repris leur aspect normal sauf à la périphérie. La zone marginale des cordons antéro-latéraux montre encore un léger degré de raréfaction des fibres. Les faisceaux pyramidaux croisés sont en état

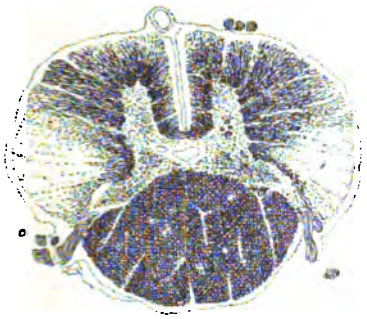

Fig. 12. — 9e segment dorsal.

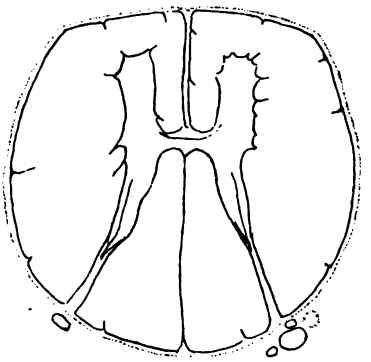

Fig. 13. — Moelle normale, même niveau.

de dégénérescence secondaire descendante. Les lésions vasculaires sont beaucoup moins intenses que dans le 6e segment dorsal.

9e *Segment dorsal* (fig. 12). — Dans la région dorsale inférieure, bien qu'il y ait encore une diminution de volume appréciable, la forme de la moelle tend

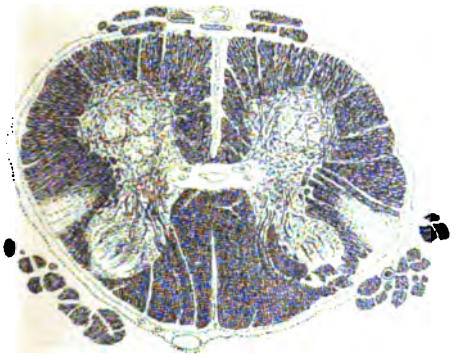

Fig. 14. — Renflement lombaire.

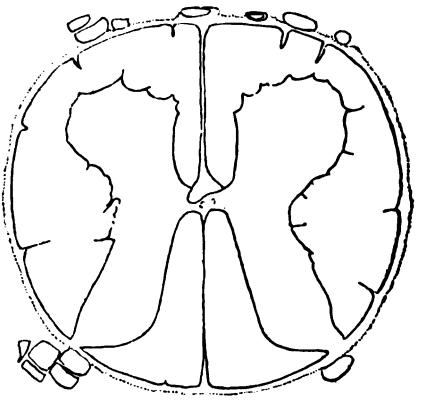

Fig. 15. — Moelle normale, même niveau.

à redevenir normale. Les faisceaux pyramidaux croisés seuls sont dégénérés, mais les autres faisceaux blancs sont encore traversés par des septa conjonctivo-vasculaires anormalement épaissis. Par contre la pie-mère a repris son aspect normal.

Renflement lombaire (fig. 14). — La dégénérescence descendante des faisceaux pyramidaux croisés est la seule lésion qui subsiste ; elle va en diminuant progressivement.

Digitized by Google

II. — Etude histologique des lésions.

1. *Méninges.* — La dure-mère, dans ce cas, est absolument indemne, et il n'y a en aucun point d'adhérences entre les deux feuillets de l'arachnoïde La pie-mère ne contient pas de lésions nodulaires qui puissent faire penser à l'existence de gommes, grosses ou petites. La seule modification qu'elle présente est un léger degré d'épaississement, d'aspect uniforme sur toute la longueur des régions supérieure et moyenne de la moelle dorsale. On remarque en outre que les racines postérieures, pendant leur passage à travers la pie-mère, subissent fréquemment un léger étranglement, au niveau duquel la coloration par la méthode de Pal montre moins de myéline qu'à l'état normal. Mais au delà les fibres ne sont pas en état de dégénérescence secondaire, et il est d'ailleurs facile de constater que les lésions des cordons postérieurs ne sont pas d'origine radiculaire.

2. *Vaisseaux extramédullaires.* — Ce qui frappe de prime abord dans l'examen des coupes histologiques, c'est l'état de quasi-intégrité des vaisseaux extra-médullaires. Ceux qui sont représentés sur la figure 16 et sur la figure 19

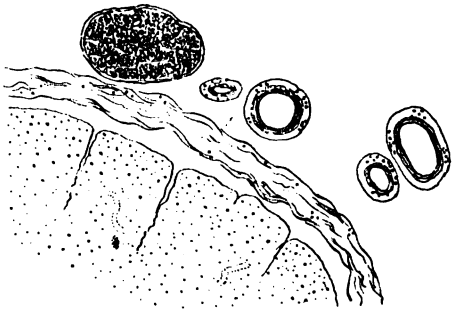

Fig. 16. — Pie-mère et vaisseaux. 2e segment dorsal.

(rangée supérieure) montrent l'aspect normal que nous avons rencontré presque constamment du haut en bas de cette moelle. Ce n'est qu'en examinant un assez grand nombre de coupes que nous avons pu trouver quelques vaisseaux extramédullaires plus ou moins épaissis et oblitérés (fig. 18 et 19) ; il faut aussi noter que ces lésions vasculaires ne sont pas réparties par foyers et que constamment on peut retrouver à côté d'un vaisseau de structure anormale un ou plusieurs vaisseaux en état d'intégrité complète.

Ces lésions, ainsi qu'on le voit sur les figures 16, 18 et 19, consistent en un épaississement des parois qui rétrécit la lumière centrale, et qui frappe tantôt toutes les membranes vasculaires, tantôt la tunique externe seulement. C'est surtout de la dégénérescence fibreuse que l'on observe, rarement de la dégénérescence hyaline.

3. *Vaisseaux intramédullaires.* — Ils présentent des lésions beaucoup plus avancées et plus diffuses que celles des vaisseaux extramédullaires. Ces lésions

Digitized by Google

s'observent déjà dans le renflement cervical, s'étendent dans les régions supérieure et moyenne de la moelle dorsale, prennent une grande intensité au niveau des 5e et 6e segments dorsaux et diminuent ensuite progressivement pour s'éteindre lorsqu'on arrive au renflement lombaire.

La répartition topographique de ces lésions vasculaires n'obéit à aucune règle : dans un même segment de la moelle on peut voir, sur une coupe trans-

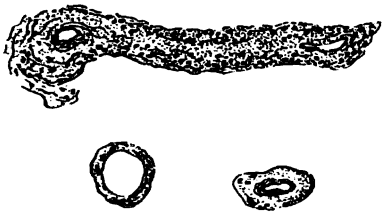

Fig. 17. — Vaisseaux intramédullaires. 2e segment dorsal.



Fig. 18.—Vaisseaux extramédullaires. 5e segment dorsal.

versale, des vaisseaux altérés à divers degrés, et à côté d'eux des vaisseaux normaux, et ceci aussi bien dans la substance blanche que dans la substance grise. Il en est de même dans le sens vertical : les vaisseaux para-épendymaires, par exemple, se montrent alternativement sains ou partiellement oblitérés, suivant que l'on examine un segment ou un autre de la moelle.

Lorsqu'elles sont peu intenses, ces lésions des vaisseaux intramédullaires se présentent sous la forme d'un simple épaississement de la tunique externe, qui tantôt produit une diminution concentrique de la lumière du vaisseau, et tantôt transforme ce dernier en un conduit rigide rempli de globules sanguins.

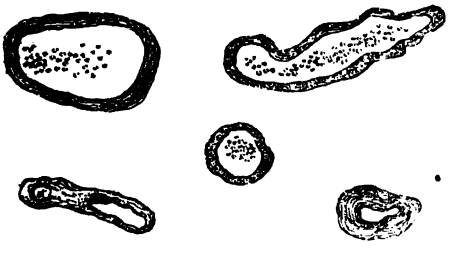

Fig. 19. — Vaisseaux extramédullaires. 6e segment dorsal.

Avec des lésions plus intenses, les parois subissent en totalité la dégénérescence fibreuse ou hyaline, et les vaisseaux, s'ils se montrent en coupe longitudinale, sont tordus et bosselés, tandis que sur une coupe transversale on voit une oblitération partielle ou complète de leur cavité. Ces divers types de lésions (figures 17 et 20) se retrouvent dans tous les segments supérieurs et moyens de la moelle dorsale, avec prédominance au niveau des 5e et 6e segments dorsaux, où la dégénérescence fibro-hyaline des parois vasculaires s'observe plus souvent que la simple périartérite. C'est également dans le 6e segment dorsal, et pas ailleurs, que l'on voit fréquemment à la périphérie des

Digitized by Google

petits vaisseaux de la substance blanche des corps globuleux, remplis de pigment ocreux, vestiges de petites hémorrhagies capillaires, dues à une plus grande friabilité des conduits sanguins.

4. *Substance nerveuse* (axe gris et faisceaux blancs). — Le relevé topographique des lésions que nous avons fait plus haut dispense de faire la nomenclature complète des lésions en foyers de la substance nerveuse. Il montre bien que les dégénérescences secondaires prennent naissance dans des segments

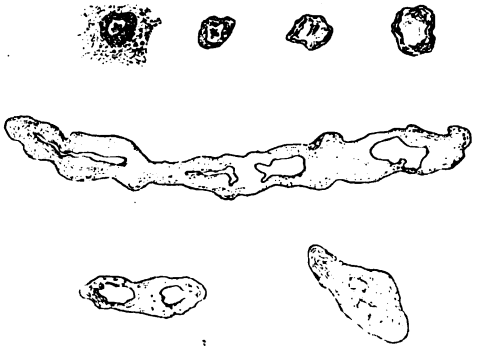

Fig. 20. — Vaisseaux intra-médullaires. 6e segment dorsal.

différents de la moelle dorsale moyenne. C'est ainsi que pour le cordon de Goll droit, on trouve le maximum des lésions dans la partie supérieure du 5e segment dorsal, d'où est partie la dégénérescence secondaire de ce faisceau, tandis que pour le cordon de Goll gauche le point de départ est placé plus bas, entre les 5e et 6e segments dorsaux.

Fig. 21. — Substance grise du côté gauche. 6e segment dorsal.

On retrouve des différences analogues pour l'origine des autres dégénérescences secondaires. La dégénérescence du faisceau pyramidal croisé gauche est au maximum dans la partie inférieure du 5e segment dorsal (fig. 7) et celle du faisceau pyramidal croisé droit dans le 6e segment dorsal (fig. 9). Au-dessus de ces régions les faisceaux pyramidaux croisés sont éclaircis par une dégénérescence rétrograde qui s'arrête au niveau de la 2e racine dorsale ; au-dessous leur dégénérescence cellulifuge se prolonge jusqu'au cône terminal.

Digitized by Google

Cette diffusion des lésions en foyer de la substance blanche se retrouve quand on passe à l'examen de la substance grise. Au niveau du 3e segment dorsal, cette dernière est déformée dans sa moitié droite, les cellules ganglionnaires de la corne antérieure et de la colonne de Clarke s'y montrent en plus petit nombre que du côté gauche ; cette modification s'accentue dans le 4e segment dorsal. Ici la tête de la corne antérieure droite paraît comme décapitée (fig. 5) par suite de la disparition du réseau fibrillaire. Dans les 5e et 6e segments dorsaux, c'est à gauche qu'on retrouve des lésions analogues dans la substance grise : raréfaction du réseau fibrillaire, amaigrissement de la colonne de Clarke (fig. 21). L'apparition de ces foyers de lésions destructives dans la substance nerveuse — faisceaux blancs et substance grise — coïncide toujours avec une augmentation des lésions vasculaires. Il est à noter que ces foyers ne se montrent pas, comme on l'observe fréquemment dans la syphilis spinale, sous l'aspect de la myélomalacie ; ce ne sont pas en effet de véritables pertes de substance. Tous les éléments histologiques normaux de la moelle ne disparaissent pas en totalité de ces foyers, ils sont simplement remplacés dans des proportions variables par des éléments de nature conjonctive proliférés à la périphérie des vaisseaux. On n'y voit pas d'amas de cellules embryonnaires ; c'est un tissu de réaction arrivé à un stade avancé d'organisation.

Résumé de l'observation clinique. — *Paralysie spinale à marche lente et progressive, survenue chez un sujet ayant contracté la syphilis* 38 *ans auparavant. Pendant les trois premiers mois de la maladie, état de lourdeur et de raideur des membres inférieurs ; au quatrième mois apparition de troubles sphinctériens et aggravation de l'état paréto-spasmodique ; on constate des troubles de la sensibilité accompagnant les troubles moteurs. A la fin de la première année amélioration passagère sous l'influence d'un traitement énergique ; puis rechute, paraplégie complète quatorze mois après le début de la maladie. Mort par infection urinaire.*

Résumé de l'examen histologique. — *On constate trois catégories de lésions :*

1° *des lésions vasculaires et péri-vasculaires diffuses et en grande majorité intra-médullaires ;*

2° *des lésions scléreuses en foyers multiples qui constituent le point de départ des dégénérescences secondaires systématisées ;*

3° *une diminution de volume de la moelle dans les deux tiers supérieurs de la région dorsale.*

Remarques. — 1° *Les lésions vasculaires* se manifestent ici avec le caractère de diffusion qui est habituel dans la syphilis spinale. Il est à noter cependant qu'elles se sont localisées surtout dans l'intérieur de la moelle et que la pie-mère et les vaisseaux pie-mériens sont presque indemnes.

2° *Les lésions destructives* de la moelle sont en foyers multiples et ne prennent pas l'aspect de la myélite transverse.

Digitized by Google

En effet quoiqu'elles soient presque toutes localisées dans les 4e, 5e et 6e segments dorsaux, elles restent indépendantes les unes des autres et on voit en particulier que les dégénérescences secondaires des cordons de Goll et des faisceaux pyramidaux croisés ne débutent pas à la même hauteur à gauche et à droite. Il en est de même des taches scléreuses trouvées dans la substance grise et qui ne constituent pas un foyer unique.

Ces lésions limitées des faisceaux blancs et de la substance grise sont-elles le reliquat de petits foyers de ramollissement ischémique, ou seulement d'un ramollissement inflammatoire produit par les lésions péri-vasculaires ? Le cas actuel ne se prête guère à cette recherche qui ne peut être profitable que si elle s'adresse à des cas récents. Ici au contraire la maladie a duré près de deux ans, un traitement spécifique énergique a été suivi pendant plusieurs mois, et les tissus pathologiques sont arrivés à un stade avancé d'organisation scléreuse.

3° *La diminution de volume* de la moelle est surtout manifeste depuis le 1er segment jusqu'au 7e segment de la région dorsale ; au-dessus et au-dessous elle s'atténue rapidement. Voici quelques-unes des mensurations qui ont été prises en comparant les diamètres de cette moelle avec ceux d'une moelle normale (Voir fig. 1 à 15).

	MOELLE NORMALE		MOELLE P.	
	Diamètre transversal.	*Diamètre antéro-postérieur*	*Diamètre transversal*	*Diamètre antéro-postérieur*
1er segment dorsal...	9,3 m/m	8,3 m/m	10,3 m/m	5,3 m/m
3e segment dorsal...	8,0 »	7,3 »	8,3 »	4,3 »
5e segment dorsal...	8,3 »	6,8 »	8,8 »	4,8 »
9e segment dorsal...	7,3 »	7,3 »	7,3 »	5,8 »

Ainsi qu'on le voit le diamètre transversal est légèrement augmenté, le diamètre antéro-postérieur est diminué dans des proportions considérables.

Cette déformation médullaire de cause intrinsèque avec diminution du diamètre antéro-postérieur, n'est pas rare dans la syphilis spinale chronique, mais elle est en général localisée aux régions frappées par les foyers destructifs. Elle s'observe d'ailleurs dans d'autres affections, dans la syringomyélie en particulier, lorsqu'une partie des éléments histologiques disparaît sans remplacement équivalent par la sclérose névroglique. On peut se l'expliquer aisément si l'on se rappelle que la moelle est fixée dans le sens transversal par les racines rachidiennes et surtout par les ligaments dentelés, tandis que dans le sens antéro-postérieur rien ne s'oppose à son aplatissement.

La cause efficiente de cette diminution de volume ne peut être cherchée dans une compression par les méninges, qui sont dans ce cas, à peu de

Digitized by Google

chose près, normales. On ne peut pas non plus mettre en cause les dégénérescences secondaires, car on sait que dans ces dernières le tissu normal cède la place à une sclérose névroglique, qui est un tissu de remplacement dans le sens complet du mot. Les lésions destructives en foyer ont pu jouer un rôle, mais cette explication serait insuffisante car le ratatinement de la moelle s'étend uniformément sur une grande hauteur, tandis que les lésions en foyer occupent surtout les 4e, 5e, 6e segments dorsaux, et ceux-ci ne sont d'ailleurs pas notablement plus amaigris que les autres.

Il ne reste plus comme cause possible que les lésions vasculaires ; on remarque que leur distribution est parallèle à celle de l'état dystrophique de la moelle (maximum dans les deux tiers supérieurs de la région dorsale, atténuation progressive au-dessus et au-dessous de cette zone).

Il est donc logique d'admettre que la diffusion des altérations vasculaires a eu comme résultat une insuffisance de l'activité circulatoire dans l'intérieur de la moelle et que cette dernière a subi de ce fait une diminution de volume *totius substantiae*, soit par la dégénérescence de fibres ou d'éléments cellulaires trop isolés pour être retrouvés par l'examen histologique, soit par une dystrophie généralisée de la substance nerveuse (tissu parenchymateux et tissus interstitiels).

Cette conclusion s'accorde bien avec ce qui a été dit maintes fois sur les formes cliniques de la paralysie spinale syphilitique.

La forme rapide est due à des lésions inflammatoires, vasculaires et périvasculaires, qui provoquent en peu de temps la formation de foyers de nécrose. Dans la forme lente les phénomènes paralytiques du début sont variables, et cela pendant un temps souvent assez long, et on sait quels succès thérapeutiques on a pu enregistrer dans un certain nombre de cas. Il est vraisemblable qu'il existe à cette période surtout des lésions vasculaires qui créent un état d'insuffisance fonctionnelle variable suivant le moment physiologique (claudication intermittente spinale de Charcot). Il n'est pas nécessaire en effet, pour expliquer les phénomènes spasmodiques de cette période, de supposer la présence de lésions destructives, et on peut comparer ces faits à certaines paraplégies pottiques, qui s'atténuent rapidement après la formation ou l'évacuation d'un abcès par congestion. A une période plus avancée de la forme chronique, si les localisations vasculaires de la syphilis ne régressent pas, il peut se former, suivant le degré d'oblitération des vaisseaux, soit des lésions en foyer, soit un état dystrophique étendu à un plus ou moins grand nombre de segments.

Il est donc possible que, dans quelques cas, la syphilis spinale n'agisse que par une diminution de l'apport sanguin, qui a comme conséquence physiologique une insuffisance fonctionnelle, variable puis permanente, et comme résultat anatomique une atrophie partielle de la moelle.

Digitized by Google

LES DIFFORMITÉS DU SYSTÈME NERVEUX CENTRAL

DANS LE

SPINA BIFIDA.

HYDROPISIE DU QUATRIÈME VENTRICULE (1).

DÉDIÉ A LA MÉMOIRE DU PROFESSEUR SERGE KORSANOFF

PAR

NICOLAS SOLOVTZOFF
Prosecteur de la Maison des Enfants trouvés
et de la Maternité à Moscou.

Après la publication de mes premières recherches sur les difformités du système nerveux central dans le spina bifida, j'ai eu l'occasion d'observer quelques nouveaux cas qui encore une fois me confirment que les difformités de la moelle allongée et du cervelet se rencontrent presque toujours sous une même forme. D'ailleurs avec des matériaux nouveaux nous pouvons éclaircir le mécanisme même de cette difformité.

CAS I. — Sur la photographie n° 1 (Pl. XI) est représentée par derrière la vue des hémisphères cérébraux, du cervelet, de la région cervicale de la moelle et de la partie du bulbe rachidien dans un cas d'ouverture de la colonne vertébrale dans sa partie inférieure. Le cerveau est bien développé, mais le cervelet est changé considérablement : sa partie moyenne est absente et les deux hémisphères se rapprochent. Par suite de l'absence du lobe médian le cervelet est diminué transversalement ; ses sillons ont une direction non horizontale, mais inclinée, sont disposés de haut en bas par rapport à la ligne médiane. En bas le cervelet prend une forme conique et son volume diminue peu à peu ; plus bas les membranes épaissies et riches en vaisseaux recouvrent la moelle allongée. Si nous soulevons un peu le prolongement partant du bord inférieur du cervelet, alors nous aurons devant nous le tableau représenté par la phot. n° 2 (Pl. XI). Toutes les parties du tronc cérébral se trouvant devant le cervelet sont

(1) Rapport fait à la Société des Neurologistes et des Aliénistes de Moscou le 17/30 novembre 1900. Voy. *Nouvelle Iconographie de la Salpêtrière*, t. XII.

Digitized by Google

1

2

3

4

5

DIFFORMITÉS DU SYSTÈME NERVEUX CENTRAL DANS LA SPINA BIFIDA

(*N. Solovtzoff.*)

Digitized by Google

Masson & Cie, Editeurs

Phototypie Berthaud, Paris

Digitized by Google

séparées des hémisphères cérébraux ; dans les ventricules latéraux se trouvait une accumulation de liquide peu considérable. Le cervelet est privé de vermis. De la partie inférieure du cervelet part un prolongement en forme de cône, diminuant peu à peu vers le bas. Sous ce prolongement, lequel avant sa séparation était soudé avec la dure-mère, est placée la moelle allongée, aplatie d'arrière en avant, abaissée et saillante sur la partie cervicale de la moelle épinière ; cette dernière passe sous la moelle allongée. La surface supérieure de la moelle allongée est lisse et sert de plancher au 4e ventricule. Ainsi le 4e ventricule descendait dans la partie cervicale du canal vertébral et les membranes épaissies, le couvrant sur une longueur considérable dans sa partie inférieure, correspondent à la valvule de Tarin.

Cas II. — Sur la photographie n° 3 est donnée la vue postérieure du cervelet, de la moelle allongée et de la moelle épinière, qui est coupée immédiatement au niveau de l'ouverture de la colonne vertébrale. Tableau analogue à celui du cas I. Le cervelet est mal développé dans sa partie médiane ; à sa partie inférieure se joint la valvule de Tarin, coupée de côté ; grâce à cela le fond du ventricule est visible ; il s'est abaissé considérablement et a la forme de triangle, un angle tourné vers le bas. Des côtés du 4e ventricule s'élèvent les bords de la moelle allongée, laquelle en bas du 4e ventricule prend une forme de cylindre aplati d'avant en arrière, arrondi à la fin et suspendu au-dessus de la région cervicale de la moelle épinière ; c'est seulement la partie antérieure de cette dernière qui passe directement dans la moelle allongée.

Dans ces deux cas nous observons : 1° le prolongement extraordinaire dans la direction inférieure du 4e ventricule. Le 4e ventricule dans une moelle normale s'aperçoit seulement, quand nous soulevons un peu le cervelet ; dans nos cas il est tellement abaissé, qu'on l'aperçoit dans la partie cervicale du canal rachidien. Avec l'allongement du 4e ventricule on observe : 2°, la dislocation de la moelle allongée. De ce fait la partie cervicale de la moelle est épaissie ; voilà pourquoi le canal rachidien dans sa partie cervicale est trop élargi. 3° Dans la moelle normale le 4e ventricule est couvert en haut par le cervelet dans toute son étendue et dans nos deux cas la partie abaissée du 4e ventricule est couverte seulement d'une membrane contenant la valvule de Tarin. 4° Enfin dans ces deux cas nous remarquons le manque de développement du lobe médian du cervelet.

Cas III. — Même tableau (Phot. 4 Pl. XI) : le vermis est absent ; aussi le cervelet est aminci dans la direction transversale. A la partie inférieure du cervelet on voit un prolongement de forme conique, comprimé d'arrière en avant et correspondant à la partie inférieure de la moelle allongée, la-

Digitized by Google

quelle, comme dans les deux cas précédents, se dirige vers la moelle épinière, mais moins symétriquement ; elle s'incline plus sur le côté, surtout sur le côté droit de la moelle épinière. En haut la moelle allongée est couverte par les membranes épaissies qui recouvrent le 4e ventricule.

Cas IV. — Ici la moelle allongée n'est pas suspendue au-dessus de la moelle épinière, il existe seulement un fort épaississement de la moelle dans la région cervicale, dans sa partie postérieure. Pareil épaississement de la moelle, dans ce cas, comme dans les précédents, se produisait aux dépens de la dislocation en bas de la partie postérieure de la moelle allongée, laquelle pourtant ne se sépare pas de la moelle épinière, mais reste directement liée avec elle.

Cas V. — Dans ce cas non seulement nous ne voyons pas, que sur la moelle épinière la moelle allongée prenne l'aspect d'une formation supplémentaire, mais nous ne trouvons même pas la simple dislocation de la partie postérieure de la moelle allongée, comme dans le cas précédent, et pourtant la moelle dans la région cervicale est très épaissie, ce qui saute aux yeux surtout en la comparant avec la moelle normale. Dans la partie cervicale (Phot. 5 Pl. XI) la moelle s'épaissit et atteint au moins 1 1/2 ou 2 fois la dimension normale. Le vermis est absent. En éloignant les membranes qui couvrent la moelle allongée et correspondent à la valvule de Tarin, nous trouvons le 4e ventricule, lequel est considérablement étendu en bas. Ce dernier fait a provoqué la dislocation de la moelle allongée, mais une dislocation qui ne dépend pas seulement de la partie postérieure comme dans les cas précédents. Ce déplacement de toute la moelle allongée explique le grossissement de la moelle dans la partie cervicale, de sorte que dans la région cervicale on ne trouve pas la moelle épinière, mais la partie inférieure de la moelle allongée.

*
* *

Après cette courte description du tableau macroscopique passons à un examen microscopique.

Cas I.

Planche XII

Phot. 6. — Plus haut qu'à la place où existe l'ouverture de la colonne vertébrale, la moelle épinière a les particularités suivantes : le faisceau pyramidal se trouve seulement dans les cordons antérieurs, des deux côtés de la fissure longitudinale antérieure, ayant l'aspect de deux pâles bandes assez larges. Dans les cordons latéraux plus près en arrière existe une fissure s'enfonçant vers la profondeur de la périphérie, couverte dans sa périphérie par les fibres myéliniques très nettement marquées (le faisceau cérébelleux du cordon

Digitized by Google

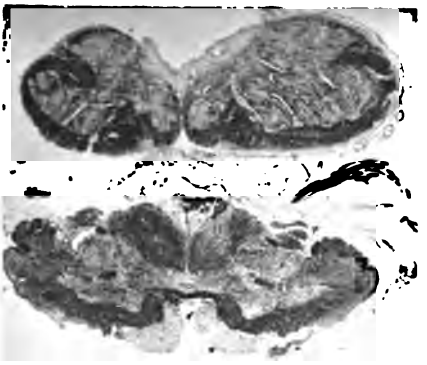

6

9

7

10

8

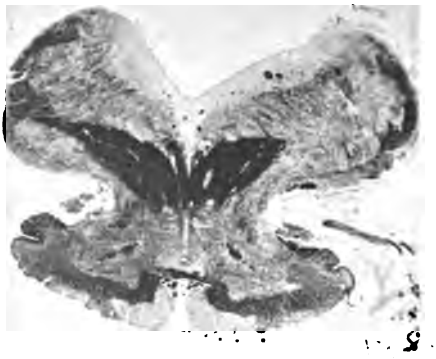

11

DIFFORMITÉS DU SYSTÈME NERVEUX CENTRAL DANS LA SPINA BIFIDA

(*N. Solovtzoff.*)

Masson & Cie, Editeurs

Phototypie Berthaud, Paris

Digitized by Google

Digitized by Google

latéral). Les cordons postérieurs sont bien développés. La configuration de la coupe est normale, mais bientôt la moelle est comprimée d'avant en arrière ; en conséquence le faisceau pyramidal, commençant à la commissure blanche antérieure, n'a pas une direction droite en avant et se dirige dans les parties latérales, entourant en avant les cordons latéraux. Les cordons postérieurs diminuent dans la direction d'avant en arrière, mais en même temps s'élargissent dans la partie dorsale. Après, dans une coupe à la distance de deux millimètres en arrière de la moelle épinière, on commence à rencontrer des parties abaissées de la moelle allongée, n'ayant pas au commencement de structure définie. Avec cela la moelle épinière est comprimée encore davantage d'avant en arrière et diminuée de volume. Les cordons postérieurs diminuent dans la direction d'avant en arrière et sont étendus de côté dans la partie postérieure ; leur subdivision en faisceaux de Goll et de Burdach est indiquée, mais pas très nettement.

La moelle allongée est quelque peu augmentée de volume et sur la Phot. 6 est déjà plus grande que la moelle épinière. La moelle épinière s'aplatit d'avant en arrière. Les cordons postérieurs dans leur partie dorsale sont mal développés, pâles et étendus de côté. Le faisceau pyramidal existe seulement sous forme d'un faisceau de Turck, disposé à la périphérie du faisceau fondamental du cordon antéro-latéral. Le faisceau cérébello-spinal, grâce à la compression de la moelle, se trouve dans la partie postérieure de la moelle épinière et entoure les fissures qui s'enfoncent de la périphérie vers la profondeur. La moelle allongée a une forme ovale. En arrière existe une fissure large et profonde, correspondant au plancher du 4e ventricule. En avant et en dehors la moelle allongée est recouverte à la périphérie par les fibres myéliniques, mais le plancher du 4e ventricule est tout à fait pâle.

Phot. 7. — De chaque côté de la fissure médiane, près l'une de l'autre, dans la direction de la moelle épinière, on voit partir de minces fibres myéliniques, qui ne vont pas jusqu'à la moelle épinière et se séparent d'elle à la dure-mère ; ces fibres entourent dans la périphérie toute la partie antérieure et les côtés de la moelle allongée en vue des fibres myéliniques, nettement indiquées, lesquelles dans la direction en arrière deviennent plus minces. Ces fibres avant d'arriver au plancher du 4e ventricule se dirigent en dedans. La partie restante de la moelle allongée, à l'exception du bord dorsal qui se joint au plancher du 4e ventricule, contient également un réseau de fines fibres myéliniques. La moelle épinière n'est pas changée si on la compare avec la coupe précédente.

Phot. 8. — La structure de la moelle épinière est modifiée seulement en ce sens, qu'une partie des fibres myéliniques des cordons postérieurs est passée dans la moelle allongée. En conséquence, ils ont dû se courber et prendre une position horizontale et non pas verticale. Voilà pourquoi ils se remarquent plus nettement ici que dans la moelle épinière. Plus loin, par cette raison que la moelle allongée est placée à quelque distance de la moelle épinière, les cordons postérieurs passant dans la moelle allongée constituent un isthme. La partie médiane de cet isthme plus pâle, contient les fibres myéliniques, lesquelles provenant de la moelle épinière se dirigent directement vers le plan-

Digitized by Google

cher du quatrième ventricule et les fibres myéliniques, placées de chaque côté de l'isthme, se dirigent en dehors et contournent ainsi le bord antérieur et latéral de la moelle allongée, c'est-à-dire absolument comme dans la coupe précédente, seulement le faisceau de ces fibres est généralement plus large.

Phot. 9. — L'isthme, réunissant la moelle épinière avec la moelle allongée devient considérablement plus large; correspondant à cet élargissement, le nombre de fibres partant de la moelle épinière est augmenté. Les fibres verticales sont conservées dans les cordons postérieurs, seulement dans la partie antérieure, elles sont séparées des fibres horizontales par une zone pâle. Les fibres myéliniques allant dans la moelle allongée comme dans la coupe précédente, passent dans deux directions. Les fibres disposées au milieu de l'isthme se dirigent directement vers le plancher du 4e ventricule et celles disposées latéralement entourent au-devant et en dehors la moelle allongée sous forme d'une lame qui en arrière, peu à peu devient mince; ces fibres myéliniques de la direction horizontale prennent la direction verticale. Des deux côtés de la moelle allongée sur le bord antérieur, un peu en dehors de l'isthme, sont disposées les parties pâles et fusiformes.

Phot. 10. — La moelle allongée surpasse comme avant en volume la moelle épinière. L'isthme qui la réunit avec la moelle épinière est devenu encore plus large et contient des fibres myéliniques bien colorées et seulement horizontales ; la partie qui se trouve au milieu, se dirige directement en arrière, mais une grande partie, placée sur les côtés, va vers le bord antérieur même. De plus, à la place où les fibres myéliniques retournent en arrière, au-devant se rencontrent des deux côtés des zones pâles et fusiformes (partie de la substance gélatineuse de Rolando) ; de ce fait, et par comparaison avec les coupes précédentes la quantité de fibres myéliniques couvrant la partie antérieure de la moelle allongée est un peu amincie ; les fibres myéliniques se continuant en arrière, bordent la moelle allongée latéralement; en même temps de la direction horizontale elles prennent la direction verticale. Dans la moelle épinière les cordons postérieurs ont passé dans l'isthme; en conséquence la distance entre la commissure antérieure et la surface antérieure des cordons postérieurs est augmentée. La substance gélatineuse de Rolando occupe le bord extrême de la face postérieure de la moelle épinière et passe en partie dans l'isthme, déplaçant les fibres myéliniques vers l'intérieur. Dans la fissure qui existe entre la moelle épinière et la moelle allongée on voit la racine postérieure, marquée sur les coupes précédentes.

Phot. 11. — L'isthme, réunissant la moelle épinière et allongée, est devenu plus court, mais en même temps plus large. Déjà dans les coupes précédentes nous avons vu les cordons postérieurs déplacés de la commissure antérieure, maintenant ils sont passés encore plus en arrière. La quantité de fibres myéliniques est diminuée et elles sont conservées seulement au milieu de l'isthme. Sous forme de faisceau large de fibres horizontales elles se dirigent en arrière et dans une moitié finissent subitement, dans l'autre elles viennent se placer de côté, passant dans les fibres verticales placées sur le bord de la moelle allongée. La substance gélatineuse de Rolando, couvrant la partie dorsale de la

Digitized by Google

Digitized by Google

12

14

13

15

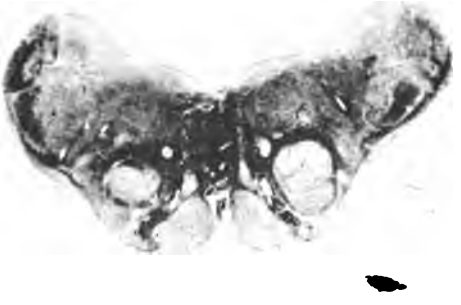

16

BOSTON PUBLIC LIBRARY

DIFFORMITÉS DU SYSTÈME NERVEUX CENTRAL DANS LA SPINA BIFIDA

(N. Solovtzoff.)

Masson & Cie, Editeurs

Phototypie Berthaud, Paris

Digitized by Google

moelle épinière dans la coupe précédente, a passé en partie dans l'isthme, déplaçant les cordons postérieurs en dedans. En outre, la substance gélatineuse de Rolando ne passe pas seulement dans l'isthme, mais aussi dans la moelle allongée dans son bord antérieur, étant entourée à la surface de minces fibres myéliniques, lesquelles vont dans la périphérie de la moelle en arrière et passent dans le faisceau de fibres, placées sur les bords de la moelle allongée. Dans la moelle épinière les parties antérieures et latérales sont restées sans changements, les cordons postérieurs sont restés en arrière et situés dans la moelle allongée. Toute la substance entre la partie antérieure des cordons postérieurs et entre les faisceaux fondamentaux du cordon antéro-latéral contient un réseau assez bien développé de fibres myéliniques. Reste pâle la substance gélatineuse de Rolando et le triangle autour du canal central. La base du triangle suit la commissure antérieure et le sommet l'extrémité antérieure de la fissure entre les cordons postérieurs. En dedans de la substance gélatineuse de Rolando on voit partir des fibres nerveuses arciformes, correspondant au nerf accessoire de Willis.

Planche XII

Phot. 12. — La quantité de fibres myéliniques passant des cordons postérieurs dans la moelle allongée s'amincit subitement ; celles-ci sont conservées seulement dans la moelle allongée et de chaque côté en forme d'une lamelle assez étroite et foncée, se trouvent en arrière de la substance gélatineuse de Rolando ; maintenant elle ne va pas jusqu'au bord latéral de la moelle allongée et finit bientôt après son apparition. Des deux côtés de la moelle allongée, dans la partie dorsale, et à la périphérie, sont placées des lamelles semi-lunaires de fibres myéliniques, correspondant aux cordons postérieurs et prenant la direction verticale. En avant de la substance gélatineuse de Rolando nous trouvons la racine descendante du nerf trijumeau, entourée à la périphérie de minces fibres myéliniques, prenant naissance dans le faisceau cérébello-spinal et contribuant à la constitution du pédoncule cérébelleux inférieur.

Phot. 13. — Les fibres myéliniques, allant de la moelle épinière dans l'allongée en forme de faisceau horizontal, ont maintenant complètement disparu.

Le plancher du 4e ventricule bordé d'une zone pâle et étroite est privé de myéline. Du milieu du plancher, s'enfonçant en forme de coin, part une lamelle très mince et pâle, tout droit en avant jusqu'à la commissure antérieure. Cette lamelle blanche sépare la moelle allongée en deux moitiés. Au bord de cette lamelle en est une autre, foncée, qui résulte de ce fait que les fibres myéliniques sont marquées plus fortement, surtout dans la partie dorsale, c'est-à-dire près du plancher du 4e ventricule. De chaque côté de la moelle allongée nous trouvons une lamelle en forme d'une demi-lune de fibres verticales, continuation de cordons postérieurs, en avant la substance gélatineuse de Rolando, recouverte par la racine spinale du nerf trijumeau et séparée de la périphérie de la moelle allongée par de fines fibres myéliniques, qu'on voit partir du faisceau cérébelleux du cordon latéral de la moelle épinière et se

Digitized by Google

diriger en arrière jusqu'aux cordons postérieurs. Un peu en dedans de la substance gélatineuse de Rolando, des deux côtés sont situées des fibres nerveuses qui traversent horizontalement la substance blanche du cordon latéral de la moelle épinière sous forme d'un arc contournant la substance gélatineuse de Rolando dans l'isthme et dans la moelle allongée : c'est le nerf accessoire de Willis. Dans les autres parties de la moelle, il faut remarquer que les fibres myéliniques, situées dans une moitié, ne passent pas dans l'autre et, séparées par une blanche et étroite lamelle, sont réunies seulement dans la région de la commissure antérieure, dans laquelle la quantité des fibres myéliniques a quelque peu augmenté. Le canal central de la moelle épinière est étendu un peu en arrière.

Phot. 14. — La coupe de cette photographie montre des modifications importantes. La moelle allongée a encore augmenté de volume et s'avance des deux côtés. L'isthme qui unit la moelle épinière avec la moelle allongée est devenu à ce niveau plus large et en même temps plus court que sur la coupe précédente. Le canal central s'est ouvert en arrière et s'est transformé en 4e ventricule. Une lamelle étroite qui est située près du plancher du 4e ventricule reste tout à fait pâle. Le long de cette lamelle passent les fibres myéliniques pour s'entrecroiser sur la ligne médiane dans l'espace compris entre le fond de la fissure médiane antérieure et l'enfoncement du 4e ventricule. Des deux côtés de la moelle allongée nous trouvons les fibres myéliniques qui constituent la continuation des cordons postérieurs et le commencement du pédoncule cérébelleux inférieur. En avant, existe la racine spinale du nerf trijumeau, en dedans la substance gélatineuse de Rolando qui est disposée seulement dans la moelle allongée sur son bord antérieur et limitée à la périphérie par les fibres myéliniques qui, quittant le cordon latéral, se dirigent en arrière et en dehors et vont prendre part à la constitution du pédoncule cérébelleux inférieur. La moelle épinière présente de grandes modifications dans sa structure. Les cordons latéraux ont diminué de volume. Les fibres du faisceau fondamental du cordon antérieur dans sa partie postérieure se sont rapprochées et contiennent entre elles le commencement de la couche des fibres sensitives. Grâce à ce rapprochement les pyramides sont situées un peu en avant et disposées plus en dedans du faisceau fondamental du cordon latéral. Le canal central de la moelle épinière est réuni avec le 4e ventricule. Dans la fissure située entre la moelle épinière et allongée on trouve de chaque côté la racine postérieure.

Phot. 15. — Ce qui frappe sur cette coupe, c'est que la moelle épinière a perdu tout à fait sa configuration.

Les cordons latéraux ont presque disparu et en conséquence l'isthme, séparant la moelle allongée de l'épinière, a perdu son importance et en largeur égale presque la moelle épinière. Le faisceau fondamental du cordon antérieur a considérablement reculé, le 4e ventricule n'est déjà plus si enfoncé en avant, comme dans la coupe précédente, quand il lui fallait se fusionner avec le canal central de la moelle épinière. Les fibres sensitives, indiquées assez nettement, se dirigent un peu en avant du plancher du 4e ventricule et s'entrecroisent

Digitized by Google

Digitized by Google

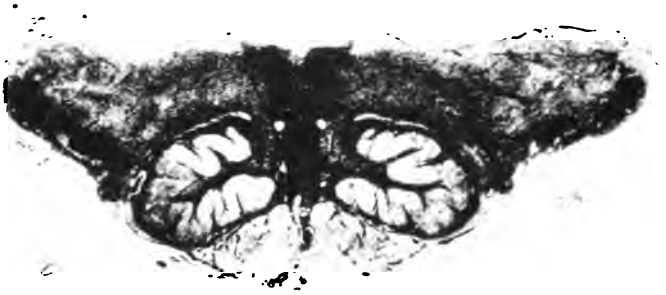

17

18

19

DIFFORMITÉS DU SYSTÈME NERVEUX CENTRAL DANS LA SPINA BIFIDA

(N. Selevtzoff.)

Digitized by Google

entre le faisceau fondamental du cordon antérieur, lequel est considérablement déplacé en arrière. Sur les côtés de la moelle allongée se trouvent des fibres myéliniques du faisceau cérébelleux ; devant elles la racine spinale du nerf trijumeau ; en dedans de ce faisceau on aperçoit la substance gélatineuse de Rolando, moins nettement indiquée que dans les coupes précédentes. En dehors de la racine spinale du nerf trijumeau nous trouvons de petites fibres arciformes, passant dans le faisceau cérébelleux.

Les pyramides, en vue de deux lames blanches, sont placées devant le faisceau fondamental du cordon latéral, n'allant pas jusqu'à la fissure médiane longitudinale antérieure, comme dans les coupes précédentes, où elles étaient partagées au-devant des faisceaux fondamentaux du cordon antérieur et au-devant des faisceaux fondamentaux du cordon latéral ; de cette manière elles avaient ou bien la forme d'un arc, ou bien elles étaient placées à angle droit. Les autres changements consistent en ceci, que les cordons latéraux de la moelle épinière disparaissent complètement et avec eux aussi l'isthme, séparant la moelle épinière de l'allongée ; il se produit une fusion complète de la moelle allongée et de l'épinière et rien ne démontre plus que la moelle allongée est formée de deux moitiés. Toutes ces modifications sont analogues à celles qui se produisent dans une moelle normale ; en même temps change la forme de coupes ; seulement en comparaison de la moelle normale, la moelle est considérablement aplatie, ce qui provient de l'élargissement démesuré du 4e ventricule.

Phot. 16. — L'entrecroisement des fibres sensitives est fini et ses fibres viennent se placer devant les faisceaux fondamentaux des cordons antérieurs, qui ont formé la substance réticulaire blanche. Sur les côtés de la substance réticulaire blanche, à la place de la corne antérieure, apparaît l'olive accessoire interne et à la place de la corne latérale et du faisceau fondamental du cordon latéral, l'olive inférieure.

Planche XIV

Phot. 17. — A ce niveau, où l'olive inférieure est déjà bien développée, nous trouvons le 4e ventricule élargi au plus haut degré ; son plancher se présente en ligne droite. Les changements correspondent à la moelle normale. Les pédoncules cérébelleux inférieurs sont augmentés de volume, de même que la racine spinale du nerf trijumeau. L'olive inférieure est à la hauteur de son développement. Les pyramides sont quelque peu agrandies dans leur diamètre. La fusion de la moelle épinière avec l'allongée est tout à fait terminée ; de la moelle épinière il ne reste pas de trace et maintenant rien ne démontre que la moelle est formée de deux moitiés.

Avant de continuer la description de ce cas, essayons de nous orienter dans le tableau que nous avons observé jusqu'à présent.

Déjà à l'examen macroscopique (Phot. 2) l'allongement du 4e ventricule est clairement visible en bas, ainsi que l'abaissement de la moelle allongée, laquelle est suspendue au-dessus de la moelle épinière. L'examen microscopique démontre que cette partie suspendue dans sa région inférieure possède la structure des cordons postérieurs de la moelle allongée ; à son bord postérieur se

Digitized by Google

trouve un sillon, servant de plancher au 4e ventricule (Phot. 6). La moelle épinière avec son canal central se trouve devant l'allongée, et au même niveau se trouvent deux canaux : le 4e ventricule et le canal central de la moelle épinière. Et la moelle épinière et l'allongée, séparées d'abord l'une de l'autre, ne se fusionnent pas, mais après cela se joignent de manière à former l'isthme entre les cordons postérieurs de la moelle allongée et ceux de l'épinière. La fusion se produit peu à peu (Phot. 7, 8) et voilà pourquoi l'isthme d'abord est assez étroit ; là passe seulement la partie postérieure des cordons de Goll ; mais après il devient de plus en plus large, et bientôt passent en lui aussi les cordons de Burdach et la partie antérieure des cordons postérieurs de la moelle épinière (Phot. 9, 10).

Comme dans la moelle épinière, les fibres des cordons postérieurs ont une direction verticale et comme la partie dorsale de la moelle allongée est placée dans ce cas en arrière des cordons postérieurs de la moelle épinière, il est logique que les fibres des cordons postérieurs de la moelle épinière, pour passer dans l'allongée, doivent se courber et changer leur direction de la verticale vers l'horizontale ; cela explique comment à la coupe transversale de la moelle dans l'isthme, les fibres des cordons postérieurs sont coupées dans une direction longitudinale et non pas transversalement (Phot. 9-12).

Grâce à la dislocation en bas de la moelle allongée les cordons postérieurs de la moelle épinière ont dû sortir trop tôt de la moelle épinière qui se partage en deux moitiés, antérieure et postérieure, et chacune se développe indépendamment de l'autre ; du reste, la partie antérieure de la moelle épinière reste longtemps sans aucun changement ; cependant les cordons postérieurs passant par l'isthme dans la moelle allongée restent dans l'isthme seulement peu de temps, passant bientôt dans les fibres verticales, lesquelles, en forme de croissant, sont placées des deux côtés de la moelle allongée ; les fibres horizontales dans l'isthme ont disparu (Phot. 13) et il est absolument pâle. Après cela le tableau change subitement : le canal central de la moelle épinière se fusionne avec le 4e ventricule (Phot. 14) et ceci entraîne le commencement de la fusion complète de la moelle épinière avec la moelle allongée. Des noyaux des cordons postérieurs doivent partir les fibres sensitives, lesquelles se placent entre les fibres du faisceau fondamental du cordon antérieur. De cette manière la configuration de la moelle épinière change : en effet (Phot. 15) les faisceaux fondamentaux des cordons antérieurs, déplacés en arrière, s'approchent du plancher du 4e ventricule ; avec eux viennent les fibres du faisceau fondamental du cordon latéral, grâce à quoi la moelle épinière diminue dans le sens transversal et le 4e ventricule (lequel en bas a dû s'enfoncer en avant pour s'unir avec le canal central (Phot. 14) de la moelle épinière), après sa fusion s'aplatit et à la fin prend l'aspect de ligne droite (Phot. 17).

Ainsi, par l'allongement extraordinaire vers le bas du 4e ventricule se produit la dislocation de la moelle allongée, surtout de sa partie postérieure. Et sur toute la distance de la moelle cervicale jusqu'à l'extrémité inférieure de l'olive, la moelle se compose de deux moitiés : de la partie antérieure de la moelle épinière et de la partie postérieure de la moelle allongée.

Digitized by Google

L'intérêt de ce cas, entre autres, consiste en ceci, qu'ici les moitiés supérieure et inférieure de la moelle allongée sont séparées l'une de l'autre subitement et on peut remarquer séparément, comment passent dans la moelle allongée et comment se forment les cordons postérieurs, la substance gélatineuse de Rolando, faisceau cérébelleux etc., enfin comment change la partie antérieure de la moelle épinière, les faisceaux fondamentaux du cordon antéro-latéral. Outre cela, il faut remarquer que les pyramides dans ce cas se réduisent à un faisceau pyramidal antérieur ; l'entrecroisement des pyramides n'existe pas.

Après cette courte digression passons à la suite de l'examen de ce cas.

Planche XIV

Phot. 18. — L'olive inférieure disparaît ; ici commence la formation du pont de Varole. Des côtés du tronc cérébro-spinal on trouve le pédoncule cérébelleux inférieur, en dedans duquel on aperçoit la racine descendante du nerf trijumeau, entourée en dehors par la substance gélatineuse de Rolando. Sur les côtés de la ligne médiane, plus en avant, apparaît une partie triangulaire, correspondant à la couche des fibres sensitives. Sur le plancher du 4e ventricule sont placés les noyaux du nerf acoustique.

Mais l'intérêt principal ne se trouve pas maintenant dans l'axe cérébro-spinal, lequel, après l'apparition de l'olive inférieure, ne présente plus d'anomalie, mais dans le cervelet.

Le cervelet est composé de deux moitiés, séparées l'une de l'autre par une fissure profonde, laquelle atteint presque le plancher du 4e ventricule et c'est seulement une lame étroite, placée dans le fond même de la fissure, qui joint les deux hémisphères du cervelet. Déjà à l'examen macroscopique du cervelet (Phot. 1) on peut remarquer que le lobe médian n'est pas représenté et maintenant il n'y a pas de doute que le vermis est absent. De plus, le cervelet des deux côtés descend sur les corps restiformes et les entoure. A ce niveau le cervelet se voit encore seul, quoique dans la moelle normale, encore plus bas, au niveau des olives inférieures, on tombe déjà sur la coupe des noyaux dentelés. Cela s'explique : dans notre cas, à cause de l'allongement du 4e ventricule, la moelle allongée s'éloigne du cervelet et se place en bas. Les noyaux dentelés se trouvent plus haut ; ils n'ont pas leur plein développement, mais une forme irrégulière (Phot. 19). Le lobe médian est absent et les deux hémisphères sont réunis l'un à l'autre seulement par un petit isthme, placé sur le plancher du 4e ventricule. Le cervelet, comme sur la coupe précédente, s'étale sur les côtés du pont de Varole. Le tronc cérébro-spinal ne présente pas d'anomalie.

(*A suivre.*)

Digitized by Google

TRAVAIL DU LABORATOIRE DE LA CLINIQUE
DES MALADIES DU SYSTÈME NERVEUX.
(HOSPICE DE LA SALPÊTRIÈRE).

DESCRIPTION D'UN ECTROMÉLIEN HÉMIMÈLE

AVEC

QUELQUES CONSIDÉRATIONS SUR L'HÉMIMÉLIE

PAR

E. HUET,
Chef du service d'Electrothérapie
de la Clinique
des maladies nerveuses

et

Ch. INFROIT,
Chef adjoint du laboratoire
de radiographie
de la Salpêtrière

Les malformations qui peuvent atteindre dans son développement le corps de l'homme ou des animaux ont depuis longtemps attiré l'attention des observateurs. Considérées d'abord comme de simples curiosités, comme des erreurs ou des jeux de la nature, ou encore comme l'effet d'une intervention surnaturelle, elles ont été dans le dernier siècle étudiées avec toute la rigueur de la méthode scientifique moderne. E. et I. Geoffroy Saint-Hilaire, Davaine, Dareste, Larcher ont, parmi beaucoup d'autres, contribué surtout à établir les bases de leur étude et de leur classification. Tantôt elles constituent de simples et de légères anomalies, tantôt elles sont plus complexes et constituent de véritables monstruosités. Entre ces deux termes la transition est souvent insensible, comme l'a fait remarquer déjà Isidore Geoffroy Saint-Hilaire à propos de la première tribu de sa classification des monstres. C'est un cas de ce genre que nous avons eu l'occasion d'observer récemment. Il peut être rangé, parmi la famille des ectroméliens de Geoffroy Saint-Hilaire, dans le genre des hémimèles. Il nous a paru intéressant et digne d'être décrit ici non seulement en raison des particularités curieuses qu'il présente, mais encore par les affinités qu'il permet de saisir entre diverses anomalies de développement des membres.

OBSERVATION

G..., âgé de 24 ans, est de taille moyenne. La tête, la face, le tronc et les membres inférieurs paraissent bien constitués et ne présentent pas d'anomalies apparentes. Mais l'attention est de suite attirée sur la malformation des deux membres supérieurs, dont on peut se rendre compte sur les photographies 1 et 2 (Pl. XV) représentant deux attitudes qui sont familières à ce sujet.

Les épaules et les bras dans leur partie supérieure sont bien conformés ; les

Digitized by Google

1

2

3

4

UN ECTROMELIEN HÉMIMÈLE

(Huet et *Infroit).*

Masson & Cie, Editeurs

Phototype Berthaud, Paris

Digitized by Google

Digitized by Google

muscles pectoraux, deltoïdes, et biceps forment des reliefs bien développés, comme chez un homme assez fortement musclé. Sur le dos on constate aussi un développement normal des muscles qui recouvrent les omoplates et des autres muscles du tronc ; la colonne vertébrale ne présente pas de déviations anormales. Les bras, proprement dits, ont à peu de chose près leur longueur habituelle ; on compte de l'acromion à la pointe du coude 29 cm. 1/2 à droite, et 28 centimètres à gauche. Mais les avant-bras et les mains ont subi un arrêt de développement et présentent des malformations qui donnent aux membres supérieurs une ressemblance grossière avec les ailes de certains oiseaux, d'où le nom de *ptéromélie* que l'on pourrait appliquer dans ce cas d'hémimélie.

Les avant-bras paraissent d'autant plus courts qu'ils restent fléchis à angle assez aigu sur le bras et qu'au pli du coude les parties molles du bras se réfléchissent sur l'avant-bras, en le recouvrant dans plus de la moitié de son étendue. En effet, tandis que sur leur face postérieure les avant-bras mesurent de la pointe du coude à l'articulation du poignet 18 cm. 1/2 à droite et 17 centimètres à gauche, sur la face antérieure la partie libre de l'avant-bras ne mesure jusqu'au poignet que 7 centimètres à droite et 4 centimètres à gauche. La réflexion des parties molles du bras sur l'avant-bras se fait donc à une distance de la pointe du coude correspondant à 11 cm. 1/2 à droite, à 13 centimètres à gauche. En épaisseur l'avant-bras se trouve beaucoup plus réduit encore qu'en longueur ; dans sa partie libre il atteint à peine le volume de l'avant-bras d'un jeune enfant ; il est d'ailleurs notablement plus petit à gauche qu'à droite ; sa circonférence mesure 11 centimètres à droite et 9 cm. 1/2 à gauche. Des deux côtés les mouvements de l'avant-bras sur le bras sont très limités, comme nous le verrons plus loin, après avoir étudié le squelette.

Le poignet et la main sont un peu différents d'un côté à l'autre. A gauche la main n'est représentée que par un seul doigt, le pouce, et par le métacarpien correspondant. Au niveau du métacarpien, sur sa face palmaire et sur ses côtés, on voit des saillies musculaires bien développées qui paraissent correspondre comme forme et comme disposition aux muscles de l'éminence thénar. Nous verrons sur les radiographies comment se comporte le carpe. Cette main, monodactyle, est placée sur le prolongement de l'axe de l'avant-bras. Sa longueur totale est d'environ 12 centimètres, dont 6 centimètres pour le carpe et le métacarpe et 6 centimètres pour le doigt. Les phalanges paraissent sensiblement normales comme forme et comme volume ; les parties molles qui les recouvrent, ainsi que l'ongle, sont bien conformés.

A droite la main n'est pas sur le prolongement de l'axe de l'avant-bras ; elle dévie et s'incline d'abord sur le côté interne, puis au niveau des doigts en sens opposé sur le côté externe, de sorte que l'avant-bras, la main et les doigts forment comme un Z allongé. Les doigts, d'ailleurs, se limitent à deux, et paraissent en partie fusionnés. Ils n'ont que de faibles dimensions ; les deux ongles qui les recouvrent sont également petits. Malgré cette mauvaise conformation, cette main est la plus forte et la plus habile. Sur la face palmaire du métacarpe se trouvent des muscles assez volumineux, plus étalés qu'à gauche, et paraissant formés pour la plus grande partie par les muscles de l'éminence thénar.

Digitized by Google

Elle mesure du poignet à l'extrémité des doigts 10 cm. 1/2 ; dans ces dimensions 6 cm. 1/2 correspondent au carpe et au métacarpe et 4 centimètres aux doigts.

Radiographies. — Maintenant, grâce aux rayons de Roentgen, on peut se rendre compte à travers les parties molles et sur le vivant de l'état du squelette osseux. C'est ce que nous avons pu faire chez ce sujet à l'aide de diverses radiographies des membres supérieurs.

Membre supérieur droit. — Une première radiographie nous représente l'ensemble du membre supérieur du côté droit (Pl. XVI). Elle a été prise, le sujet couché sur le dos, la plaque photographique placée derrière l'épaule et le membre ; l'humérus est dans la rotation en dehors, l'avant-bras fléchi sur le bras, et placé, ainsi que la main, en pronation, de telle sorte que le bord externe de la main regarde en dedans, le bord interne en dehors, et la face palmaire en avant. (En regardant la planche, reproduction positive de la photographie, on peut se figurer que l'on voit l'image du squelette osseux dans une glace, la face du sujet tournée vers la glace, dans une situation se rapprochant de celle représentée sur la figure 1, planche XV.)

On constate que le squelette du thorax, la clavicule, l'omoplate dans ses diverses parties, notamment l'acromion, sont bien conformés. L'humérus, dans sa plus grande étendue, est bien conformé également ; il mesure une longueur totale d'environ 30 centimètres sur la radiographie. La tête humérale paraît normale comme forme et comme volume ; la diaphyse paraît sensiblement normale aussi jusqu'à l'extrémité inférieure, mais celle-ci est modifiée comme nous le verrons plus loin en étudiant l'articulation du coude.

Le squelette de l'avant-bras est profondément modifié : sur diverses radiographies, prises dans des positions et des incidences différentes, on ne constate, comme dans la radiographie de la planche XVI, que la présence d'un seul os. Sa longueur totale, sur la radiographie, est d'environ 18 centimètres. Il ressemble plutôt au radius qu'au cubitus, bien qu'il ait subi quelques modifications ; ainsi il est à peu près aussi épais, sinon plus épais, à sa partie supérieure qu'à sa partie inférieure ; mais dans sa partie supérieure il présente une tubérosité qui correspond à la tubérosité bicipitale du radius (le biceps, comme nous l'avons vu, est fortement développé). L'extrémité inférieure est moins large dans le sens transversal que celle d'un radius normal, mais elle en représente assez bien la configuration ; sa section est celle d'une pyramide triangulaire dont le sommet correspond au bord externe du poignet et la base au bord interne. D'ailleurs une palpation minutieuse, pratiquée suivant toute la longueur de l'avant-bras, ne permet pas plus que la radiographie de reconnaître des traces de cubitus, comme il en existait dans le cas rapporté par MM. Mouchet et Vaillant (1). Par son extrémité supérieure, cependant, l'unique os de l'avant-bras présente quelques caractères qui le rapprochent du cubitus ; il est plus gros à ce niveau qu'un radius normal ; il ne se termine pas en cupule comme un radius, mais présente une forme qui lui donne une ressemblance éloignée avec

(1) A. Mouchet et Vaillant, *Un cas d'hémimélie avec radiographie.* Bull. de la Soc. anatomique de Paris, 1899, p. 937.

Digitized by Google

UN ECTROMÉLIEN HÉMIMÈLE

(Huet et *Infroit)*.

Radiographie du membre supérieur droit.

Masson & Cie, Editeurs

Phototypie Berthaud, Paris

Digitized by Google

Digitized by Google

Digitized by Google

1

2

3

4

UN ECTROMÉLIEN HÉMIMÈLE

(Huet et *Infroit)*.

1. Membre supérieur droit. — 2. Radiographie du coude droit dans l'extension maxima de l'avant-bras. 3. Radiographie de l'extrémité du membre supérieur droit. — 4. Radiographie du coude droit dans la flexion forcée de l'avant-bras.

Masson & Cie, Editeurs

Phototypie Berthaud, Paris

Digitized by Google

l'olécrâne. D'ailleurs il s'articule à l'humérus en se juxtaposant au bord interne de l'extrémité humérale, comme on peut s'en assurer dans les mouvements de l'avant-bras sur le bras.

L'articulation du coude se trouve ainsi profondément modifiée ; elle ne se fait ni par un condyle, ni par une trochlée, mais par une sorte de juxtaposition latérale des deux os. L'extrémité inférieure de l'humérus a l'aspect d'un pilon ; on n'y distingue rien qui rappelle l'épicondyle, le condyle, la trochlée et l'épitrochlée. L'extrémité supérieure de l'os de l'avant-bras a un aspect semblable ; elle est d'un volume plus petit, elle s'articule avec la partie interne de l'extrémité humérale en se mettant en contact avec elle par sa partie externe. Dans les divers mouvements du coude elle glisse sur cette partie interne de l'humérus, en conservant avec elle des rapports plus ou moins étendus, comme on peut le voir sur les radiographies (Pl. XVI et Pl. XVII, Nos 2 et 4).

La figure 4, Pl. II, représente la radiographie du coude, prise le sujet assis, la face postérieure de l'humérus appliquée sur la plaque, l'avant-bras fléchi au maximum sur le bras. (Pour se rendre compte de ce que représente cette radiographie on peut se figurer voir dans une glace l'image du squelette du coude, le sujet regardant la glace et lui présentant verticalement l'avant-bras fléchi au maximum sur le bras.)

La figure 2, Pl. XVII, représente la radiographie du coude, l'humérus dans la rotation en dedans, l'avant-bras moyennement fléchi sur le bras, la main dans la pronation. (C'est en somme l'image dans une glace du squelette du coude dans la position occupée par le sujet sur la photographie voisine — Pl.XVII, No 1).

La figure 3, Pl. XVII, représente la radiographie du poignet, de la main et des doigts du côté droit ; elle a été prise la main en pronation, la face palmaire appliquée sur la plaque photographique. (On peut se la représenter en se figurant voir dans une glace l'image du squelette, la main en pronation pendant devant la glace et lui présentant sa face dorsale.) Le squelette du carpe, comme le montre cette radiographie, et toutes les autres prises dans diverses positions (voir aussi Pl. XVI), est réduit à un seul os qui ne ressemble à aucun des os normaux du carpe. Comme il s'articule en haut avec l'extrémité inférieure du radius et en bas avec l'os du métacarpe, il paraît correspondre à la fois au scaphoïde et au trapèze. L'os unique qui forme le métacarpe est assez bien conformé et présente une assez grande ressemblance avec un métacarpien normal. Il paraît correspondre au premier métacarpien, bien qu'il soit un peu plus long ; il mesure 4 cm. 1/2. Son extrémité inférieure est d'ailleurs bien conformée et rappelle assez bien la forme de la tête d'un métacarpien. A son niveau on constate la présence d'un os sésamoïde, indiquant bien que le doigt existant est un pouce ; mais cet os sésamoïde paraît unique et il est notablement plus gros que dans l'état normal. L'extrémité supérieure du métacarpien est un peu modifiée et, en examinant attentivement les diverses radiographies qui en ont été prises, on peut se demander si elle n'est pas formée par la soudure du premier métacarpien avec le trapèze modifié. Dans ce cas l'os du carpe correspondrait seulement au scaphoïde.

Les doigts sont au nombre de deux, mais ils sont en partie soudés et mon-

Digitized by Google

trent une disposition intéressante, qui rappelle celle que l'on rencontre dans des cas de doigts surnuméraires. L'os qui s'articule avec la tête du métacarpien paraît formé par la fusion de la première phalange du pouce avec la première phalange de l'autre doigt. En dehors il se continue avec la deuxième phalange ou phalange unguéale du pouce, qui est assez bien formée, mais qui lui est soudée. En dedans s'en détache à angle droit une apophyse qui représenterait une partie de la première phalange de l'autre doigt, notablement atrophiée. La deuxième phalange de ce doigt est notablement atrophiée aussi. Elle s'articule à angle droit sur le côté externe de la partie libre de la première phalange, de sorte que son axe longitudinal est parallèle à l'axe de la deuxième phalange du pouce. La troisième phalange, ou phalange unguéale, est mieux conservée comme forme et comme volume ; elle s'articule avec la deuxième phalange, en suivant une direction obliquement dirigée en bas et en dedans par rapport à l'axe de cette deuxième phalange. Les dimensions de ces deux doigts sont notablement réduites ; les deux phalanges du pouce réunies ne mesurent pas plus de 3 cm. 1/2.

Membre supérieur gauche. — Dans son ensemble le squelette du membre supérieur gauche présente de grandes analogies avec celui du membre supérieur droit ; aussi nous étendrons-nous moins sur sa description, nous contentant de signaler surtout les différences.

Les diverses radiographies qui le représentent (Pl. XVIII et XIX), ont été faites sensiblement dans les mêmes conditions que celles du côté droit. Sur la planche XVIII, toutefois, la main est davantage dans la pronation, de telle sorte que sa face palmaire regarde en dehors.

Le squelette de l'épaule est normalement conformé ; l'humérus également paraît normal à son extrémité supérieure et dans une grande partie de sa diaphyse. A son extrémité inférieure il a, comme à droite, l'aspect d'un pilon, mais il est un peu moins épais. Sa longueur, sur la radiographie, est de 27 centimètres.

Le squelette de l'avant-bras est également formé par un seul os, qui ressemble au radius par son extrémité inférieure et par la présence de la tubérosité bicipitale. Son extrémité supérieure a l'aspect d'une baguette ; elle s'articule aussi avec l'humérus en se juxtaposant au bord interne de celui-ci. L'os de l'avant-bras gauche est moins long qu'à droite et ne mesure que 16 cent. 1/2.

Le coude, dans sa conformation, présente les plus grandes analogies avec le coude droit ; il n'en diffère guère que par une épaisseur un peu moindre des os.

Le carpe, comme à droite, n'est représenté que par un seul os. Le métacarpe ne comprend également qu'un métacarpien, correspondant à celui du pouce et en rapport à son extrémité inférieure avec deux os sésamoïdes. Le squelette de l'unique doigt qui lui fait suite continue la direction du métacarpe et doit représenter le squelette du pouce, bien qu'il se compose de trois os ; mais, tandis que la première phalange et la phalange unguéale ont une conformation et des dimensions assez voisines de la normale, l'os intermédiaire est extrêmement réduit et n'a que les dimensions d'un petit pois ; il paraît formé par l'épiphyse de la première phalange séparée de sa diaphyse.

Digitized by Google

UN ECTROMÉLIEN HÉMIMÈLE

(Huet et *Infroit).*

Radiographie du membre supérieur gauche.

Masson & Cie, Editeurs

Phototypie Berthaud, Paris

Digitized by Google

Digitized by Google

1

2

3

4

UN ECTROMÉLIEN HÉMIMÈLE

(Huet et *Infroit)*.

1. Membre supérieur gauche. — **2.** Radiographie du coude gauche dans l'extension maxima de l'avant-bras. — **3.** Radiographie de l'extrémité du membre supérieur gauche. **4.** Radiographie du coude gauche dans la flexion forcée de l'avant-bras.

Masson & Cie, Editeurs

Digitized by Google

Phototypie Berthaud, Paris

Digitized by Google

Mouvements, muscles et Nerfs. — Si maintenant nous étudions les mouvements des divers segments des membres supérieurs, voici ce que nous constatons :

Membre supérieur droit. — Les mouvements du bras sur l'épaule se font très bien dans les divers sens et avec grande force, comme on pouvait le prévoir d'après la conformation du squelette et le bon développement des muscles. Ainsi, on constate une grande liberté et une grande facilité des mouvements de projection du bras en avant, en dehors et en arrière, de ses mouvements d'élévation verticale et de ses mouvements de rotation en dedans ou en dehors. Ces derniers, la rotation en dehors surtout, sont même plus étendus que dans l'état normal.

Les mouvements de l'avant-bras sur le bras sont au contraire modifiés et assez restreints mais d'une façon inégale suivant leur sens. L'avant-bras d'ailleurs reste plus ou moins fermé sur le bras avec lequel il forme toujours un angle aigu. La flexion de l'avant-bras est le mouvement le mieux conservé et le plus étendu ; l'avant-bras peut être en effet amené presqu'au contact avec le bras. Ce mouvement se fait avec une force assez grande, grâce au bon développement du biceps ; G... nous a montré qu'il pouvait ainsi lever des poids assez lourds ; il a levé notamment devant nous un seau plein de charbon de terre. Le mouvement d'extension actif ou passif est beaucoup plus restreint que celui de flexion et n'arrive pas jusqu'à placer l'avant-bras à angle droit sur le bras ; il paraît moins limité par le mode d'articulation du coude que par la présence des parties molles que nous avons vu se réfléchir du bras sur l'avant-bras en empiétant largement sur celui-ci. L'extension active est notablement plus faible que la flexion ; d'ailleurs le triceps est moins développé que le biceps surtout dans ses deux parties inférieures, interne et externe. Les mouvements passifs de rotation de l'avant-bras en dehors et en dedans, c'est-à-dire les mouvements qui correspondent à la supination et à la pronation, sont possibles mais assez limités, la pronation étant plus étendue que la supination. Actifs ces mouvements sont beaucoup plus restreints que passifs.

Les mouvements de la main sur l'avant-bras sont aussi très limités, plus dans le sens latéral que dans le sens de la flexion et de l'extension. Les mouvements du pouce et du doigt, qui lui est accolé, sur la main sont également très limités dans le sens de la flexion et de l'extension et dans le sens de l'inclinaison en dedans ; ils sont au contraire très étendus dans le sens de l'inclinaison sur le bord externe ou radial de la main, et c'est dans l'angle ainsi formé que G... saisit les objets de petit volume, cigarette, crayon, plume, etc. Dans la pince formée par l'écartement de l'extrémité du pouce et du second doigt, G... peut aussi saisir ces objets, mais avec beaucoup moins de force.

Malgré ce développement si imparfait de la main droite, G.... est arrivé à une habileté assez grande ; il a pu apprendre à écrire et à dessiner et il dessine très bien, comme nous avons pu le constater soit en le faisant dessiner devant nous, soit en lui demandant de nous apporter des dessins qu'il a faits. On pourra s'en rendre compte par cette reproduction d'un dessin qu'il a fait à l'Ecole des Arts décoratifs (Fig. 1). Son écriture aussi est bien formée (Voir la re-

Digitized by Google

production d'écriture faite devant nous dans des conditions assez mauvaises cependant : plume défectueuse et table trop haute (Fig. 2).

Pour écrire ou dessiner il peut tenir la plume ou le crayon dans la pince

Fig. 1.

formée par le pouce et le second doigt, mais depuis longtemps il emploie un autre procédé. Il entoure la base des doigts d'un lien formé par une corde ou un lacet et passe le crayon dans cet anneau ; il en assure la fixité en le serrant

Digitized by Google

entre le bord externe du pouce et le bord externe de la main, en même temps qu'il en appuie la tige contre la paume de la main en lui donnant une inclinaison plus ou moins grande suivant ce qu'il veut faire (Voir Pl. XV, nos 3 et 4). Pour placer les objets dans cette main rudimentaire et leur donner la position qu'il désire, il se sert beaucoup soit de la bouche, soit de l'autre main de la façon que nous verrons.

Nous avons tenté d'examiner les muscles de l'avant-bras et de la main au moyen de l'excitation électrique, pour rechercher leurs analogies avec les muscles de l'état normal. Mais G... s'est montré très timoré pour des courants très facilement supportables cependant; nous n'avons pu procéder à cet examen qu'une seule fois, d'une façon très superficielle et très incomplète, aussi n'en avons-nous pas pu retirer de résultats précis. Un muscle dont plusieurs faisceaux sont assez développés s'étend en sautoir de l'extrémité inférieure de l'humérus à la partie supérieure et externe de l'os de l'avant-bras; il paraît correspondre soit au court supinateur, soit plutôt à l'anconé ou à une partie du vaste externe; il se contracte surtout à l'occasion de l'extension de l'avant-bras sur le bras. Un autre muscle étalé est situé à la partie interne du pli du coude dans le sens de la flexion et il est étendu de l'extrémité inférieure de



Fig. 2.

l'humérus à la partie supérieure de l'os de l'avant-bras; il correspond soit au brachial antérieur, soit au rond pronateur; il est assez fréquemment le siège, depuis quelque temps, de petites secousses cloniques, limitées le plus souvent à quelques-uns seulement de ses faisceaux. Sur le bord externe de l'avant-bras on suit nettement un muscle étendu longitudinalement de l'extrémité inférieure de l'humérus à la partie externe du poignet; il paraît bien correspondre au long supinateur; il se contracte surtout à l'occasion de la flexion de l'avant-bras sur le bras; il entre également en contraction à l'occasion des mouvements du poignet. Sur le bord interne de l'avant-bras on constate la présence d'un muscle analogue, qui paraît correspondre au grand palmaire. Les autres muscles de l'avant-bras, extenseurs et fléchisseurs des doigts (ou du pouce) paraissent très peu développés; les cubitaux antérieur et postérieur, semblent faire défaut.

De même l'examen des muscles de la main n'a pu être que très superficiel; sur la face palmaire du métacarpe se trouvent des muscles assez développés

Digitized by Google

dont on constate facilement les contractions volontaires ou les contractions provoquées électriquement ; ce sont les muscles de l'éminence thénar ; parmi eux le court abducteur du pouce paraît notamment bien représenté.

Nous avons cherché aussi à explorer par l'excitation électrique la distribution des nerfs médian, radial et cubital au point de vue sensitif, mais G... s'étant mal prêté à cet examen les résultats ont été peu nets. L'excitation portée sur le trajet habituel du nerf cubital au bras n'a pas paru éveiller de sensations dans l'extrémité du membre ; au contraire, quand l'excitation était portée sur le trajet du nerf médian ou du nerf radial G... accusait des sensations dans le pouce, mais nous n'avons pu lui faire préciser davantage leur topographie.

Membre supérieur gauche. — Comme à droite la musculature de l'épaule gauche paraît normale. Les mouvements de l'articulation scapulo-humérale sont très étendus et se comportent sensiblement de la même façon que de l'autre côté. La musculature du bras est aussi assez bien développée ; le biceps cependant, et le triceps, sont un peu moins gros qu'à droite, et G... ne peut soulever de ce côté des fardeaux aussi lourds.

Les mouvements de l'avant-bras sur le bras se comportent aussi à peu près comme à droite ; le plus étendu de ces mouvements est la flexion ; l'extension est au contraire très limitée ; les mouvements volontaires de pronation et de supination sont presque nuls, tandis que ces mouvements passivement communiqués peuvent être produits.

Les divers mouvements actifs de la main sur l'avant-bras sont presque nuls ; la flexion cependant se fait un peu mieux que l'extension ou que les mouvements de latéralité. Passifs ces mouvements peuvent être beaucoup plus étendus. Il en est de même pour les mouvements de la première phalange sur le métacarpien ; tandis que les mouvements passifs de flexion, d'extension et de latéralité sont assez étendus, les mouvements actifs de latéralité se font seuls assez bien, ceux de flexion et d'extension sont à peu près nuls. La dernière phalange, dans sa situation de repos, reste en partie fléchie sur la première phalange ; cette flexion peut être volontairement très augmentée de façon à permettre de saisir de petits objets dans l'angle formé par les deux phalanges ; l'extension active au contraire est très faible et n'arrive pas à mettre complètement la deuxième phalange dans l'axe longitudinal du doigt.

Autour du coude la disposition des muscles est sensiblement la même qu'à droite.

A l'avant-bras on reconnaît facilement à la partie externe le long supinateur, et on trouve à la partie interne un muscle qui doit correspondre au grand palmaire. De ce côté un autre muscle de l'avant-bras, le long fléchisseur du pouce, doit aussi être bien développé, en raison des mouvements de la dernière phalange du doigt. Les autres muscles de l'avant-bras paraissent soit faire défaut, soit être très rudimentaires.

A la main les muscles de l'éminence thénar paraissent bien développés, leur action se manifeste surtout par les mouvements de latéralité imprimés a la première phalange du doigt unique.

Digitized by Google

Vaisseaux. — Le système vasculaire, artères et veines, semble assez peu développé dans le segment périphérique des deux membres supérieurs ; nous n'avons pas réussi à percevoir les pulsations de l'artère radiale au poignet, ni à droite, ni à gauche. Autour du coude, également, la circulation paraît assez peu active ; pendant les derniers froids du mois de février G... a eu des gelures au niveau des deux coudes, avec ulcérations superficielles plus accentuées à gauche qu'à droite.

Examen du reste du corps. — Nous n'avons pas constaté sur le reste du corps d'anomalies notables. Les membres inférieurs sont bien conformés dans tous leurs segments. Les organes génitaux, à l'examen rapide et superficiel que nous avons pu en faire, nous ont paru bien conformés, assez petits cependant. La barbe d'ailleurs est peu développée pour un homme de cet âge ; elle n'est représentée que par une moustache naissante et par un duvet assez peu abondant au menton et sur les joues. Les oreilles sont bien faites. Les dents, les arcades alvéolaires et la voûte palatine sont bien conformées. Le cœur, le foie et les autres viscères occupent leur situation normale.

Antécédents héréditaires et personnels. — G... est l'aîné de 7 enfants, dont 6 sont encore vivants. Sa mère, âgée de 47 ans, est bien portante ; elle a eu 6 grossesses, dont la cinquième *gémellaire*. Voici, d'ailleurs, l'énumération des enfants nés de ces grossesses : 1° le sujet de cette observation, âgé de 24 ans ; 2° une fille, âgée de 21 ans ; 3° une fille âgée de 19 ans (un peu nerveuse ; a souffert pendant plusieurs mois, l'année dernière, de chloro-anémie, lorsqu'elle était en service à Reims ; a dû revenir à la campagne) ; 4° un garçon, âgé de 17 ans ; 5° deux jumeaux, dont l'un est mort à 5 ans de bronchite, et l'autre est bien portant, âgé actuellement de 15 ans ; 6° un garçon, 12 ans, bien portant.

G... ne connaît aucune anomalie de conformation chez ses frères et sœurs, ni chez d'autres parents. Il n'a jamais entendu dire que sa mère ait fait des fausses couches. Souvent on a interrogé celle-ci pour savoir si elle n'aurait rien éprouvé de particulier pendant sa grossesse ; il lui a toujours entendu répondre qu'elle ne connaissait rien qui ait pu être cause des malformations dont il est atteint.

Son père a été bien portant jusqu'à l'année dernière ; depuis il a été atteint d'une maladie de foie, qui l'a forcé à interrompre son travail dans ces derniers mois et s'est terminée par la mort en février dernier ; il était âgé de 50 ans.

Lui-même ne se connaît pas d'autres maladies que la fièvre typhoïde en 1888.

Elevé par ses parents, il a commencé à suivre, à 6 ans, l'école de sa commune dans le département de la Marne, et a appris rapidement à lire ; quelques mois après il a voulu imiter ses camarades et a commencé à écrire. A l'âge de 12 ans il est allé chez une tante à Reims et y est resté un an ; c'est là qu'il a commencé à dessiner pour son plaisir. Rentré chez ses parents à 13 ans, il a gagné sa vie en gardant les moutons pendant le jour, et il continuait à suivre le soir les cours de l'école, où son maître l'a encouragé et guidé dans son étude du dessin. A 18 ans il a pu obtenir le certificat d'études primaires.

A partir de ce moment il a travaillé dans une ferme à soigner et garder les

Digitized by Google

animaux, nettoyer les étables, faire les litières, etc. Mais fatigué de cette existence, il a songé à venir à Paris et a mis son projet à exécution en avril 1899. Depuis cette époque il a gagné sa vie en dessinant sur la voie publique. A Pâques de l'année dernière il est entré à l'Ecole de dessin des Arts décoratifs et continue à en suivre les cours le matin, réservant l'après-midi à se chercher les moyens de vivre. C'est en le voyant dessiner sur la voie publique que l'un de nous a pu le décider à venir à la Salpêtrière, où nous avons pris les photographies et les radiographies reproduites ici, et où nous avons obtenu de lui les renseignements qui précèdent.

Malgré les vices de conformation des coudes, des avant-bras et des mains, G... a acquis une assez grande dextérité avec les membres supérieurs. Comme nous l'avons vu, il a pu être occupé dans une ferme comme aide berger ; de plus il est arrivé à faire des travaux beaucoup plus délicats ; il écrit et dessine bien ; il taille lui-même ses crayons, fait seul ses cigarettes. Il peut s'habiller et se déshabiller à peu près seul, ne recourant à l'aide d'une personne étrangère que pour un petit nombre seulement d'opérations de toilette ; mettre ses boutons quand les boutonnières sont étroites, nouer les cordons de ses souliers, faire le nœud de sa cravate ; et encore réussit-il à faire souvent seul diverses de ces opérations à l'aide d'artifices ingénieux. Pour boutonner ses vêtements, par exemple, il appuie sur la queue du bouton avec une tige métallique et pousse le bouton dans la boutonnière. Il peut prendre de petits objets soit dans le pli de flexion de la phalange unguéale et de la première phalange du pouce gauche, soit dans la pince formée par les deux doigts du côté droit, soit dans l'angle formé par l'inclinaison latérale du pouce droit. Souvent aussi il prend les objets en portant les deux mains rudimentaires à la rencontre l'une de l'autre. Il se sert encore pour maintenir les objets (maintenir par exemple son crayon afin de le tailler) de l'angle formé au pli du coude par la flexion de l'avant-bras sur le bras. Enfin il se sert souvent des dents ou encore du menton, qu'il vient appuyer contre la partie supérieure du sternum.

Ainsi, dans le cas que nous venons de rapporter, il n'existe de malformations qu'aux deux membres supérieurs, et seulement dans leur segment périphérique, main, avant-bras et coude. Ces malformations sont symétriques, et, dans leur ensemble, elles sont semblables des deux côtés. Leur caractéristique principale est l'absence du cubitus. Au niveau du coude, il est vrai, l'os unique qui forme le squelette de l'avant-bras correspond à la partie interne de l'humérus, et, à cette hauteur, sa forme ne rappelle guère celle du radius ; mais il n'en est plus de même pour le reste de sa diaphyse et pour son extrémité inférieure qui présentent au contraire de grandes ressemblances avec les parties similaires d'un radius normal. De plus, les parties de la main qui se sont développées, premier métacarpien et pouce, sont celles qui se trouvent sur le prolongement du radius.

Pour expliquer la situation de l'extrémité supérieure de l'os de l'avant-

Digitized by Google

bras à la partie interne du coude peut-on admettre qu'il y a eu coalescence du cubitus avec le radius? C'est là une hypothèse qui ne nous paraît guère vraisemblable en raison de la configuration générale de l'os de l'avant-bras et de l'état de la main. Il nous paraît bien plus vraisemblable d'admettre que le radius s'est trouvé luxé en dedans, soit par refoulement, soit par suite de la disposition et de l'action des muscles; d'ailleurs la conformation que nous avons signalée à l'extrémité inférieure de l'humérus se trouve être très favorable pour la production d'une pareille luxation.

Dans un important travail de Kümmel sur les malformations des membres (1), nous avons trouvé un cas (cas XI, p. 18), qui présente les plus grandes ressemblances avec le nôtre. En considérant les figures publiées par cet auteur (Pl. II, figures 10, A, B, et C, de l'ouvrage cité) et représentant les membres supérieurs d'un sujet de 29 ans, on pourrait croire être en présence des membres de notre sujet, si le doigt unique ne se trouvait pas à droite, tandis que du côté gauche se trouve une main avec deux doigts rappelant à s'y méprendre la configuration de la main droite, de notre ectromélien. Kümmel donne cette observation comme un cas *atypique* d'absence du radius; à la palpation l'extrémité supérieure de l'os unique de l'avant-bras paraissait ressembler à l'olécrâne; mais, comme ni l'examen anatomique, ni l'examen radiographique n'ont pu être faits et qu'aux deux mains les doigts existant paraissaient être des pouces, il nous semble bien plus probable que le cas correspond ainsi que le nôtre à l'absence du cubitus.

Dans les difformités congénitales des membres supérieurs l'absence du cubitus est beaucoup plus rare que l'absence du radius; Kümmel, en effet, n'a pu réunir que 13 cas de la première contre 67 de la seconde. Voici résumées, d'après lui, les altérations accompagnant dans ces cas l'absence du cubitus et l'indication des autres malformations rencontrées simultanément.

I. — Goeller, 1698 (2). — Fœtus de 7 mois, du sexe féminin, mort. — A droite et à gauche absence totale du cubitus. — Des deux côtés le radius est court; les quatre derniers doigts manquent. — Aux membres inférieurs, des deux côtés, absence du péroné et des 4 derniers orteils. — A gauche la clavicule est membraneuse. — Yeux et nez rudimentaires. Arcade alvéolaire fendue — Pavillons des oreilles rudimentaires. Cou extrêmement court. La cloison

(1) W. Kuemmel, *Die Missbildungen der Extremitaeten durch Defekt, Verwachsung und Ueberzahl*, Bibliotheca medica, 1895, Cassel.

(2) Goeller, *in Miscellan. curiosa, sive ephemerid. medico-physic. germanicorum, Academ. naturæ curiosorum*, dec. III, Obs. 143; histor. anatom. p. 311, Norimbergae, 1698; cité dans J. Guérin, *Œuvres complètes*, tome I, p. 234.

Digitized by Google

du cœur manque. Anomalies des artères. — Les poumons manquent. — Le cordon ombilical manque ; vaisseaux ombilicaux très courts ; le placenta adhérent à la peau. — Vessie anormale. — Imperforation de l'anus. — Absence de l'estomac, de la rate et du foie,

II. — Stricker, 1878 (1). — Nouveau-né. — Absence totale des deux cubitus. — Des deux côtés contractures au niveau de l'articulation du coude ; absence des 3 derniers doigts et de leurs métacarpiens ; absence du pyramidal, du pisiforme, de l'os crochu, du grand os (?).

III. — Pringle, 1893 (2). — Homme, 31 ans. — Absence totale des deux cubitus. — Des deux côtés coudes ankylosés sous un angle de 150°. — A droite absence du pouce et du 4e doigt (?). — A gauche, absence du 4e et du 5e doigts et de leurs métacarpiens ; pouce rudimentaire. — Scoliose droite.

IV. — Hohl, 1852 (3). — Enfant mâle de 20 semaines ; mort. — Le cubitus manque totalement à droite. — Du même côté humérus mince ; absence des métacarpiens et des phalanges du pouce, du 4e et du 5e doigts. — Torticolis à droite. Perforation de la cloison ventriculaire du cœur. — L'aorte naît des deux ventricules. — A droite poumon trilobé ; à gauche première côte rudimentaire ; à droite 1re et 2e côtes en partie unies. — Rein en fer à cheval. Hypospadias. — Vésicule biliaire rudimentaire. — Au membre inférieur, du même côté, tibia très mince ; absence de la rotule, du péroné et de 3 orteils. — Au membre inférieur, du côté opposé, tibia très mince ; absence de la rotule, du péroné et d'un orteil.

V. — Priestley, 1856 (4). — Nouveau-né du sexe féminin, mort. Le cubitus droit fait complètement défaut. Du même côté, les 3e, 4e et 5e (?) doigts manquent.

VI. — Steffal, 1875 (5). — Enfant mort, pas complètement à terme. A droite, absence totale du cubitus. — De ce côté le pouce manque ; le radius ankylosé avec l'humérus sous un angle de 120° ; l'extrémité inférieure de l'humérus aplatie, l'épiphyse supérieure décollée, avec conformation anormale. — De l'autre côté le radius et la partie supérieure du cubitus sont unis l'un à l'autre et à l'humérus ; absence du trapèze et du pouce. — Absence du palais et de la partie antérieure de l'arcade zygomatique ; à droite le condyle du maxillaire inférieur manque ; des deux côtés le masséter fait défaut. — Le pavillon de l'oreille est rudimentaire des deux côtés ; atrésie du méat auditif ; à droite la trompe d'Eustache manque.

(1) Stricker G., *Grossartiger Defekt an beiden Vorderarmen und Handen eines Neugeborenen.* Virchow's Arch., Bd. 72, 1878, p. 144.

(2) Pringle J. H., *Notes of a case of congenital absence of both ulnae.* The journal of anat. and physiology, vol. 27, 1893, p. 239.

(3) Hohl, *Zur Pathologie des Beckens. I Das schräg verengte Becken*, p. 28, Leipzig, 1852.

(4) Priestley, *Dissection of a curious malformation of the forearms.* Med. Times and Gazette, 1856, n° 15.

(5) Steffal, *Ein Fall von seltener Missbildung.* Oesterr. Jahrb. f. Pædiatrik, Bd. II, 1875, p. 33.

Digitized by Google

VII. — Roberts, 1886 (1). — Homme de 73 ans. — Le cubitus droit manque presqu'en entier ; absence du pisiforme, du pyramidal, de l'os crochu et des 3 derniers doigts ; coude à angle droit et peu mobile. — De l'autre côté absence du 3e métacarpien, du 3e et du 4e doigts ; pouce double et syndactyle.

VIII. — Birnbacher, II, 1891 (2). — Enfant mâle de 4 mois. — A gauche absence totale du cubitus. — De ce côté coude ankylosé ; le 1er doigt contracturé en adduction ; le 3e contracturé en flexion ; le 4e et le 5e doigts presqu'entièrement réunis, le 3e et le 4e partiellement.

IX. — Brodhurst, II, 1860 (3). — Enfant. — La moitié inférieure du cubitus manque des deux côtés. — A droite absence du 4e et du 5e doigts ; union totale des 3 premiers doigts. — A gauche absence du pouce, des 4e et 5e doigts avec les métacarpiens et les os du carpe correspondants. — Aux membres inférieurs, des deux côtés, absence de la moitié inférieure du péroné et du 5e orteil ; tibia incurvé ; pied-bot varus.

X. — Kummel, cas V, 1895 (4). — Enfant mâle de 6 mois. — La moitié inférieure du cubitus manque seulement à droite. — De ce côté absence des 3e, 4e et 5e (?) doigts. — De l'autre côté absence du 5e doigt (?). — Au membre inférieur du côté opposé raccourcissement du fémur.

XI. — Deville, 1849 (5). — Vieillard, mort. — D'un seul côté, à droite, absence de la partie moyenne du cubitus ; il n'existe que son extrémité supérieure et un rudiment de son extrémité inférieure ; le radius est fortement incurvé ; la main est normale ; les muscles entièrement normaux.

XII. — Senftleben, 1869 (6). — Homme de 21 ans. — D'un seul côté, à gauche, la partie moyenne du cubitus manque ; la main est normale.

XIII. — Riedinger, 1889 (7). — Jeune fille de 13 ans. — La diaphyse du cubitus manque d'un seul côté, à gauche. Le radius est luxé sur la partie postérieure et externe de l'humérus ; le condyle interne de l'humérus est petit ; la main normale. — Au membre inférieur, du même côté, absence partielle du péroné.

A ces 13 cas nous pourrions en ajouter deux autres publiés depuis le travail de Kümmel et étudiés à l'aide de la radiographie. L'un a été publié par MM. Mouchet et Vaillant (8), et concerne un garçon de 15 ans. La difformité

(1) Roberts A. S., *A case of deformity of the forearm and hands, with a unusual history of hereditary congenital deficiency.* Annals of Surgery, vol. III, 1886, p. 135.

(2) Birnbacher G., *Drei Beobachtungen über Verkümmerung der oberen Extremitäten.* In Diss. Kœnigsberg, 1891.

(3) Brodhurst, *Cases of intra-uterine fractures.* Medico-Chirurgical Transactions, vol. 43, 1860.

(4) Kummel, *loc. cit.*, p. 11.

(5) Deville A., Bulletins de la Soc. anat. de Paris, XXIV, 1849.

(6) Senftleben H., *Notiz über eine angeb. Luxation des Radius mit Defekt des mittleren Theils der Ulna.* Virchow's Arch., Bd. 45, 1869, p. 503.

(7) Riedinger, *Ueber Gelenkmissbildungen.* Sitzungsbericht der deutschen Ges. für Chir. XVIIIe Congr., 1889, I, p. 76.

(8) Mouchet A. et Vaillant Ch., *Un cas d'hémimélie avec radiographie.* Bull. de la Soc. anat. de Paris, LXXIV, 1899, p. 937.

Digitized by Google

ne porte que sur le côté gauche ; le radius est incurvé et plus court que le radius normal ; il s'articule avec un carpe réduit à deux os, auxquels font suite deux métacarpiens et deux doigts, dont l'un est le pouce. Ces deux doigts étaient réunis aussi par syndactylie, ils ont été séparés quelques années auparavant par une opération. Le cubitus ne fait pas complètement défaut ; il est représenté par une tige fibreuse renfermant quelques noyaux osseux.

L'autre cas a été publié par Pagenstecher (1) ; il concerne une jeune fille de 17 ans ; les deux membres supérieurs présentent des difformités. A droite les deux os de l'avant-bras paraissent faire complètement défaut et la main s'articule immédiatement avec le coude ; le carpe ne serait composé que d'un seul os, au-dessus duquel se trouve un autre noyau osseux considéré par Pagenstecher comme un rudiment du cubitus (à moins que ce ne soit un second os du carpe ?). Avec le carpe s'articulent deux métacarpiens, auxquels font suite deux doigts réunis par syndactylie ; ils sont composés chacun de trois phalanges. A gauche l'avant-bras existe, mais ne contient qu'un seul os, qui se continue directement en haut avec l'humérus sans l'intermédiaire d'une articulation ; à la hauteur que devrait occuper le coude existe latéralement une saillie osseuse très développée en forme d'apophyse (une apophyse semblable existe aussi au même niveau sur le membre supérieur de l'autre côté). L'os de l'avant-bras a l'apparence du radius surtout par son extrémité inférieure ; il s'articule avec un carpe composé de deux os pour la première rangée et d'un seul os pour la seconde ; celui-ci s'articule avec trois métacarpiens, auxquels font suite trois doigts ; les deux doigts internes se composent de trois phalanges, le troisième externe n'a que deux phalanges, il paraît correspondre au pouce. Le cubitus semble faire défaut.

Les difformités qui résultent de l'absence du cubitus, ou qui l'accompagnent, présentent d'assez grandes variétés, comme le montrent les indications sommaires des cas précédents. Du côté de la main on remarque le plus souvent la présence du pouce et de son métacarpien tandis que les autres doigts manquent en totalité ou en partie ; plus rarement le pouce manque, tandis que tous les autres doigts, ou quelques-uns d'entre eux seulement, sont conservés ; plus rarement encore la main existe avec tous ses doigts et avec les différents os du métacarpe et du carpe. Généralement, surtout dans les deux premières variétés, le carpe est assez profondément modifié et le nombre de ses os est plus ou moins restreint. Assez souvent on observe de la syndactylie, à des degrés divers comme nombre et comme étendue, entre les doigts conservés.

L'observation que nous avons rapportée nous semble pouvoir être considérée comme un exemple de la variété la plus typique des difformités de la main accompagnant l'absence du cubitus. D'un côté le pouce seul

(1) Pagenstecher F., *Beiträge zu den Extremitätenmissbildungen. Defecte an der oberen Extremität.* Deutsche Zeitschr. für Chirurgie, Bd L, 1899, p. 427.

Digitized by Google

Digitized by Google

RADIOGRAPHIE D'UNE MAIN BOTE PAR ABSENCE DU RADIUS

(Huet et *Infroit)*.

Masson & Cie, Éditeurs

Digitized by Google

Phototypie Berthaud, Paris

existe avec son métacarpien et avec un seul os du carpe ; le reste de celui-ci, les quatre derniers métacarpiens et les quatre derniers doigts font complètement défaut. De l'autre côté on ne trouve également qu'un seul os du carpe, un seul métacarpien et un pouce réuni par syndactylie avec un autre doigt rudimentaire. Ce dernier, d'ailleurs, par son squelette ressemble tellement à un doigt surnuméraire que nous sommes portés à considérer comme absents les quatre derniers doigts.

Il est intéressant de comparer les malformations précédentes avec les difformités qui résultent de l'absence du radius. Dans le travail de Kümmel on peut voir figurés quelques cas de ces dernières. Un cas aussi est figuré, d'après une pièce du musée Dupuytren, dans un article de Bouvier sur la main-bote (1). Personnellement nous avons vu deux cas semblables, l'un chez une jeune fille de 19 ans, avec main-bote d'un côté, composée seulement par les quatre derniers doigts ; nous ne pouvons disposer de ce cas qui a été adressé de la consultation de chirurgie de l'hôpital Tenon au laboratoire de radiographie de la Salpêtrière, mais il doit être prochainement publié. Nous reproduisons ici la radiographie de l'autre cas que nous avons vu chez une enfant de 9 ans présentant aussi d'un seul côté, à droite, une main-bote à laquelle manque le pouce. Cette radiographie (Pl. XX) a été prise l'humérus dans la rotation en dehors, l'avant-bras et la main en supination reposant par la face dorsale sur la plaque photographique. On y peut voir, ainsi que sur d'autres radiographies prises dans des positions différentes, que le squelette de l'avant-bras ne se compose que d'un seul os, le cubitus, plus court de moitié environ que celui du côté opposé. Le carpe est réduit à quatre os, pyramidal, pisiforme, os crochu et grand os ; le métacarpe ne se compose que des quatre derniers métacarpiens, et les quatre derniers doigts, seuls existant, présentent des phalanges normalement conformées. On y peut voir aussi la disposition de la main par rapport à l'avant-bras. Ce cas répond bien au type des déformations accompagnant l'absence du radius.

Kümmel, avons-nous vu, a réuni dans son travail 67 cas d'absence du radius. On y pourrait ajouter quelques-uns des cas rapportés par Bouvier dans l'article que nous avons déjà cité sur la main-bote. Les difformités du membre supérieur, observées dans ces cas, présentent beaucoup moins de variétés que les difformités observées dans les cas d'absence du cubitus ; elles diffèrent beaucoup moins entre elles et elles se rapprochent, pour la plupart, d'un type beaucoup plus régulier. A la main, le plus généralement, le pouce fait défaut tandis que les autres doigts existent. Quelquefois, cependant, on constate la présence du pouce, mais assez souvent

(1) Bouvier, Article *Main-bote* du Dictionnaire encycl. des sc. médicales, 2e série, t. IV, 1876, p. 175.

Digitized by Google

il est plus ou moins rudimentaire, ou souvent son métacarpien manque. Un autre caractère important de ces difformités est qu'elles donnent lieu à des variétés particulières de main-bote. Au point de vue de la pathogénie il n'est pas sans intérêt, également, de constater que les difformités observées en même temps dans d'autres régions du corps, pour un certain nombre de ces cas, se ressemblent davantage entre elles que ne le font les difformités analogues, accompagnent aussi, dans certains cas, les malformations par absence du cubitus.

Bien qu'on ait pu dire avec certaine raison que « en fait de monstres il n'y a point de genres, ni d'espèces, il n'y a que des individus » (1), il est avantageux pour l'étude et pour la compréhension des faits de réunir les cas plus ou moins semblables en groupes dans lesquels on est amené à faire des divisions et des subdivisions. A ce point de vue la classification d'I. G. Saint-Hilaire, bien qu'ancienne déjà, peut servir d'un précieux guide. Suivant cette classification le cas dont nous avons rapporté l'observation rentrerait dans la première tribu de l'ordre des monstres autosites et ferait partie de la première famille, celle des ectroméliens. I. G. Saint-Hilaire (1) a subdivisé cette famille en trois genres : ectromèles, phocomèles et hémimèles. Chez les ectromèles, un ou plusieurs membres, les quatre membres parfois, font complètement ou à peu près complètement défaut, ou ne sont représentés que par un court moignon, sur lequel on peut voir des rudiments de doigts plus ou moins accusés. Chez les phocomèles la main ou le pied se sont assez bien développés mais paraissent directement attachés au tronc, les parties intermédiaires, avant-bras et bras, ou jambe et cuisse, étant avortées. Chez les hémimèles, au contraire, le segment basal du membre, bras ou cuisse, est plus ou moins bien développé, mais les parties périphériques, avant-bras et main, ou jambe et pied, font défaut en totalité ou en grande partie. C'est dans cette division que l'on peut faire rentrer le cas de notre sujet.

Pour plus de clarté dans le groupement des cas d'hémimélie il nous semble que l'on pourrait encore distinguer parmi eux trois groupes principaux : les hémimèles proprement dits, les hémimèles par absence de la tige cubitale et les hémimèles par absence de la tige radiale. Une division analogue peut être établie pour le membre inférieur, mais nous aurons plus spécialement en vue ici les cas d'hémimélie du membre supérieur.

Dans le premier groupe, *hémimèles proprement dits*, l'avant-bras manque en totalité ou en partie, la main peut manquer également ou bien n'être représentée que par une partie des doigts ou par des vestiges plus ou moins

(1) P. Bert, Soc. d'anthropologie, 1873.

Digitized by Google

rudimentaires de ceux-ci. Un exemple de ce genre est donné par le cas rapporté par M. Gasne dans cette Iconographie (1).

Dans le second groupe, *hémimèles par absence de la tige ou rayon cubital*, rentrent les cas semblables au sujet de notre observation et les diverses variétés dont nous avons parlé précédemment. Dans la variété type la partie radiale de la main, premier métacarpien et pouce existent, mais les quatre autres doigts ou plusieurs d'entre eux manquent en même temps que le cubitus et une grande partie du carpe et du métacarpe.

Dans le troisième groupe, *hémimèles par absence de la tige ou rayon radial*, l'avant-bras et la main paraissent mieux représentés dans leur ensemble ; généralement, cependant, les derniers doigts seuls existent, le pouce et son métacarpien font le plus souvent défaut ou ne sont qu'imparfaitement développés ; le carpe aussi est habituellement incomplet ; de plus ces malformations entraînent l'existence de certaines variétés de main-bote congénitale.

Ces trois groupes de l'hémimélie, les deux dernières surtout, et plus spécialement la troisième, forment comme une transition entre les difformités congénitales groupées par I.G. Saint-Hilaire dans la classe des monstres et les anomalies de développement plus simples réunies par cet auteur dans la classe des hémitéries. Pour la main ces dernières anomalies comprennent les anomalies de développement des doigts par défaut ou ectrodactylies, les anomalies par excès de nombre ou polydactylies, les doigts surnuméraires, la main en pince de homard, la syndactylie, etc. D'ailleurs au point de vue de la pathogénie ces hémitéries peuvent, pour beaucoup, reconnaître une origine analogue à celle des difformités de l'ectromélie ; comme celles-ci, aussi, elles peuvent accompagner d'autres difformités dans le développement du corps.

Nous avons vu que le sujet de notre observation avait acquis, malgré le développement si imparfait des membres supérieurs, une assez grande habileté lui permettant notamment d'écrire et de dessiner. Nous ne nous arrêterons guère sur ce point connu depuis longtemps. Nombre d'ectroméliens ont une intelligence bien développée et sont arrivés à suppléer par des artifices divers aux défauts de leurs membres. Comme exemples nous pourrions citer les cas rappelés par I. G. Saint-Hilaire dans son traité de tératologie : le cas du phocomèle observé par Duméril ; celui observé par Dumas : le cas d'un ectromèle, dont l'adresse a été plusieurs fois célébrée par les poètes latins et allemands du dix-septième siècle, qui suppléait ses mains absentes par ses pieds ; celui d'un autre ectromèle, vu par G. Saint-Hilaire lui-même, qui, suivant les expressions de cet

(1) G. Gasne, *Un cas d'hémimélie chez un fils de syphilitique.* Nouv. Iconogr. de la Salpêtrière, 1897, n° 1, p. 31.

Digitized by Google

auteur, avait exécuté avec un vrai et remarquable talent une vaste composition de peinture, suppléant les membres supérieurs absents par l'emploi des membres inférieurs eux-mêmes mal conformés. Nous avons vu, il y a une quinzaine d'années, un ectromélien qui, privé de la plus grande partie des quatre membres, était montré dans les foires sous la désignation de l'homme tronc ; il écrivait, dessinait, tirait au pistolet, etc. Récemment encore on a pu voir au Nouveau Cirque de la rue Saint-Honoré un ectromélien privé des deux membres supérieurs qui nageait et faisait des exercices variés (1).

Il nous reste à rechercher quelle a pu être la cause des difformités présentées par le sujet de notre observation. Comme nous l'avons dit, nous n'avons trouvé aucune condition particulière qui puisse être incriminée : ses parents paraissaient jouir d'une bonne santé ; sa mère est restée bien portante pendant sa grossesse et ne se rappelle avoir rien éprouvé qui ait pu provoquer ces difformités ; ses autres frères et sœurs n'ont présenté aucune malformation ; deux seulement ont été jumeaux, circonstance qui dans le cas présent ne nous paraît pas avoir grande importance ; parmi ses autres parents il n'existerait également pas de malformations congénitales.

En l'absence de données plus précises nous ne pouvons que conjecturer les conditions pathogéniques qui ont pu provoquer les difformités présentes en nous basant sur les connaissances actuellement acquises en tératogénie (2).

Un certain nombre d'anomalies et de malformations congénitales paraissent tirer leur origine de conditions antérieures à la fécondation ; en faveur de cette opinion on peut faire valoir les cas où ces anomalies et malformations ont été transmises par hérédité ; on en a cité des exemples pour quelques cas d'ectromélie et d'ectrodactylie. Pour quelques autres anomalies des membres on a pu invoquer aussi une régression atavique. Au premier abord l'aspect des membres supérieurs de notre sujet rappelle celui des membres antérieurs de certains oiseaux ; mais on reconnaît facilement que cette ressemblance n'est que très grossière puisque le squelette de l'avant-bras ne se compose que d'un seul os ; il ne peut pas être plus question de régression atavique dans ce cas d'absence du cubitus que dans des cas d'absence du radius où l'aspect est complètement différent.

Nous ne nous arrêterons pas aux anomalies de développement qui ont leur origine dans la fécondation même ou dans la segmentation de l'ovule. Les difformités comme celles que nous avons en vue, c'est-à-dire les

(1) La Nature, 12 janvier 1901.

(2) Voir : Mathias Duval, *Pathogénie générale de l'embryon. Tératogénie*, in Traité de Pathologie générale de Ch. Bouchard, t. I.

Digitized by Google

diverses variétés de l'ectromélie et plus spécialement celles de l'hémimélie ne paraissent pas devoir reconnaître une pareille origine ; elles semblent plutôt devoir prendre naissance pendant la période embryonnaire, à une époque assez avancée de celle-ci correspondant à la formation et au premier développement des membres. Le mécanisme de leur production n'est sans doute pas univoque. Il est vraisemblable que quelques-unes sont dues à des causes agissant directement sur l'embryon lui-même, elles seraient d'origine endogène ; d'autres reconnaîtraient des causes siégeant en dehors du corps de l'embryon soit dans les annexes (amnios, allantoïde, cordon ombilical), soit plus extérieurement encore (organes maternels), elles seraient d'origine exogène. Dans quelques cas d'ectrodactylie, d'hémimélie et même d'ectromélie proprement dite, cette origine exogène semble bien démontrée ; elle peut être attribuée, par exemple, à des compressions ou à des constrictions soit par le cordon ombilical soit par des brides ou des adhérences amniotiques produisant de véritables amputations congénitales. La présence de doigts rudimentaires, comme il en existe souvent en pareils cas, peut s'expliquer par un nouveau bourgeonnement et une régénération incomplète de ces organes (Mathias-Duval). Cette régénération qui ne se produirait chez les vertébrés supérieurs que dans la période de l'état embryonnaire est observée beaucoup plus complète chez certaines espèces de vertébrés à sang froid soit seulement pendant les premières périodes de l'existence, soit même encore pour quelques espèces après complet développement.

On a toutefois opposé à cette opinion des cas où les parties existantes étaient assez complètement formées pour rendre peu admissible ou douteuse l'hypothèse d'une régénération (1). Mais nous ne croyons pas que cette objection permette de repousser dans ces cas l'action d'une compression ou d'une constriction intra-utérine. Celles-ci, sans être suffisantes pour produire l'amputation congénitale, ont pu être capables d'entraîner la mort ou d'entraver le développement des bourgeons embryonnaires qui devaient produire les parties avortées, tandis que des parties voisines, échappant à l'action de la compression, ont continué leur développement plus ou moins complet. Roux et Chabry, en détruisant expérimentalement par des traumatismes des parties de l'ovule au moment de sa segmentation ont produit des arrêts de développement et des monstruosités dont le mécanisme paraît être de même nature que celui que nous invoquons. Ces compressions peuvent d'ailleurs avoir une autre origine que les annexes de l'embryon ; elles peuvent être produites notamment par des parties de l'embryon serrées les unes contre les autres ; dans ces conditions on a pu

(1) Brun F., et Chaillous M., *Un cas d'hémimélie*. La Presse médicale, 19 août 1896, p. 413.

Digitized by Google

faire jouer un rôle à des contractions vives ou prolongées de l'utérus, à des constrictions extérieures, à des traumatismes subis par la mère pendant cette période embryonnaire.

Une objection que l'on peut faire encore contre l'origine exogène de ces difformités congénitales serait la multiplicité et la symétrie observées assez souvent dans ces cas de malformations ; cette symétrie existait notamment chez notre sujet. On peut facilement concevoir cependant que les causes de compression portent leur action à la fois sur plusieurs points de l'embryon, d'où la multiplicité des malformations. Quant à leur symétrie elle se conçoit également si l'action de la compression se fait sentir sur des régions similaires de l'embryon. La multiplicité des lésions et une symétrie assez grande ont d'ailleurs été signalées dans des cas bien établis d'amputations congénitales.

Pour quelques-unes des difformités congénitales analogues à celles qui nous occupent on a voulu voir une influence du système nerveux central sur le développement des parties malformées. Mais, comme on l'a fait remarquer, ces malformations doivent être antérieures à la vie fœtale et remonter pour la plupart à la période embryonnaire, à une époque où le système nerveux central est en pleine période de développement, où ses fonctions paraissent nulles encore et où il ne se trouve pas en connexion avec les parties périphériques. Aussi lorsqu'à l'autopsie de sujets porteurs de difformités congénitales on trouve des lésions du système nerveux dans les parties correspondant aux régions de la périphérie malformée, est-il vraisemblable d'admettre qu'elles ont été moins la cause que la conséquence des malformations ; elles reconnaîtraient un mécanisme analogue à celui qui après la naissance entraîne des lésions spinales à la suite des amputations des membres.

Nous avons vu que chez notre ectromélien il existait d'un côté un pouce et un autre doigt ; celui-ci est en partie réuni par syndactylie avec le pouce, il a plutôt les apparences d'un doigt surnuméraire que de l'index. A côté de malformations par défaut il existerait donc, aussi dans ce cas, des malformations analogues à celles dites par excès ; elles peuvent d'ailleurs s'interpréter de la même façon. Une même cause a dû produire non seulement l'arrêt de développement du cubitus et des parties correspondantes de la main, mais encore une déviation dans le développement donnant naissance à ces deux doigts en partie syndactiles et fusionnés. Quelle est la nature de cette cause ? D'après ce qui précède nous ne nous croyons pas autorisés à répondre d'une façon précise. Pour les malformations congénitales du sujet dont nous avons rapporté l'observation, une origine endogène est possible, mais une origine exogène nous paraît plus probable.

Digitized by Google

DE LA CRAMPE DES ÉCRIVAINS

ET DES AUTRES

AFFECTIONS NERVEUSES PROFESSIONNELLES

OBSERVATIONS DE PARALYSIE CHEZ UN MARCHAND DE NOUVEAUTÉS, DE CRAMPE DES PIANISTES, DE TREMBLEMENT DES BRODEURS A LA MACHINE ET DE CRAMPE DES TÉLÉGRAPHISTES

Par le

Dr **THOMAS D. SAVILL**

(de Londres) (1)

A une malade se plaignant de douleurs aiguës, chaque fois qu'elle levait le bras au-dessus de l'épaule, John Abernethy aurait, dit-on, répondu : « Quel besoin avez-vous alors, Madame, de lever ainsi votre bras ». Véridique ou non, une pareille réponse ne saurait certainement satisfaire les malades qui viennent nous consulter, et plus particulièrement ceux qui présentent les troubles nerveux que nous allons étudier. Il est, certes, assez facile de guérir ou tout au moins d'arrêter dans leur marche les *affections nerveuses professionnelles* par la suppression complète des mouvements qui leur ont donné naissance. Mais si les malades viennent nous consulter, c'est justement pour que nous leur permettions, par notre traitement, de continuer ces mêmes mouvements qui assurent le pain quotidien de la plupart d'entre eux : c'est là que résident tout l'intérêt de notre sujet et toute la difficulté du traitement. Ces troubles nerveux sont très fréquents dans la pratique journalière, et comme actuellement nous avons l'occasion d'en observer plusieurs cas, nous pensons faire œuvre utile en étudiant ici quelques-uns d'entre eux.

Sous ce nom *affections nerveuses professionnelles*, nous comprenons tous les troubles fonctionnels, nerveux ou musculaires, survenant à la suite de l'usage excessif et maladroit des muscles mis normalement en action par

(1) An adress an writers cramp and other « occupation neurosis » (illustrated by cases of Draper's Palsy, Pianist's cramp, machinist's Tremor and Telegraphist's cramp) Delivered before the North West Branch of the Britisch medical Association by Thomas D. Savill M. B., M. R. C. P. Physician to the West End Hospital for Diseases of the nerwous system.

Digitized by Google

l'exercice de certains métiers. Nous appelons particulièrement l'attention sur cet usage maladroit, car c'est lui qui joue un rôle prépondérant dans l'étiologie et le traitement.

La crampe et la paralysie des écrivains sont les plus connues de ces affections ; mais celles-ci se rencontrent aussi fréquemment chez les télégraphistes, les dactylographes, les pianistes, les violonistes, les tambours, les mécaniciens, les marchands de nouveautés, les forgerons, les rouleurs de cigares et de cigarettes, les faiseuses de crochet, et, en un mot, chez tous ceux dont la profession nécessite la répétition continuelle du même mouvement. Après avoir étudié quelques cas typiques de ces affections, nous en discuterons la pathogénie, l'étiologie, le pronostic et le traitement. Comme les cas de crampes et de paralysies des écrivains sont très connus, il est mieux d'étudier ici quelques autres types des affections nerveuses professionnelles.

Observation I.

Le premier malade est un marchand de nouveautés, âgé de 74 ans. Il m'a été amené par le Dr Woodfort. Depuis 2 ans 1/2, il se plaignait de faiblesse et d'engourdissement dans la main droite. On peut se rendre compte que cette faiblesse est seulement localisée au pouce. De plus, par comparaison avec l'autre main, on note une réelle diminution de l'éminence thénar droite ; elle est légère, il est vrai, mais on ne peut avoir aucun doute sur son existence. Cette atrophie, assez rare, est particulièrement intéressante, car elle dénote sûrement, dans ce cas, des lésions dégénératives des nerfs moteurs de ce groupe musculaire. Il y a aussi une légère anesthésie de la partie dorsale du pouce.

L'engourdissement est particulièrement digne d'intérêt au point de vue du diagnostic. La première idée qui vient, en effet, à l'esprit, c'est qu'il s'agit ici d'un début d'atrophie musculaire progressive, qui commence, comme on le sait, par le pouce. Mais dans aucun cas, cette dernière affection ne s'accompagne de trouble de la sensibilité et, depuis presqu'un an que ce malade est en observation, nous n'avons jamais pu retrouver les autres symptômes de l'atrophie musculaire progressive ; sa main gauche, en particulier, est parfaitement normale.

L'anesthésie n'accompagne pas habituellement les affections nerveuses professionnelles. Dans le cas présent, on peut facilement l'expliquer par la pression des ciseaux sur la branche digitale du nerf radial.

Une paralysie flaccide et atrophique, comme celle que nous observons ici, dénote infailliblement une lésion du nerf périphérique ou de ses cellules d'origine. La recherche des réactions électriques nous a montré qu'il existe une légère diminution de la contractilité faradique des muscles du pouce ; par le courant galvanique, nous trouvons A presque égale à K. Cet examen confirme notre hypothèse au sujet de la localisation de la lésion.

Digitized by Google

Chez ce malade, on ne retrouve aucune trace de syphilis, et, sans entrer dans tous les détails, on peut exclure toutes les causes de névrite. Il s'agit donc, sans aucun doute, d'une *paralysie des ciseaux*. Très souvent, en effet, il était obligé de se servir de ciseaux courts et fort incommodes. Dans la genèse de l'affection, la difficulté du mouvement, et la force employée (celle-ci étant souvent très faible) sont moins importantes que la répétition, et, si l'on peut s'exprimer ainsi, la *maladresse* du mouvement. La principale cause est la prolongation dans une fausse position du travail musculaire.

A l'appui de cette remarque, nous publierons l'observation d'une jeune femme atteinte de la crampe des télégraphistes. Cette crampe n'a été provoquée chez elle que par la pression répétée du petit bouton de l'appareil transmetteur, mouvement par lui-même tellement léger et tellement insignifiant, qu'on peut à peine l'évaluer, pour toute la journée, à 30 kilogrammètres.

Notre premier malade a été amélioré par le repos ; il a complètement cessé les mouvements spéciaux, cause première de son affection : il se sert exclusivement de la main gauche. En outre, il a été soumis, tous les 2 jours, aux courants galvaniques, et a pris, à l'intérieur, du malt et de l'huile de foie de morue. Cette dernière est, pour moi, un aliment parfaitement tonique et particulièrement électif du système nerveux. Grâce à cette médication, le malade est sûrement amélioré, mais nous ne pouvons garantir la disparition complète de son affection.

Observation II.

Notre second cas concerne une jeune femme de 28 ans, brodeuse à la machine. Pour effectuer ce travail, elle est obligée de tourner tantôt dans un sens, tantôt dans un autre, une roue fixée sous la table. Pendant toute la durée de son travail, la main et le bras restent dans une fausse position. C'est cette *fausse position* qui est un facteur de la plus grande importance dans l'étiologie de son affection. Quand elle est venue nous trouver, il y a quelques semaines, elle se plaignait, depuis 14 mois, de faiblesse dans la main droite.

A l'examen, on note à droite une diminution notable du *côté cubital* de l'avant-bras et de la masse musculaire des fléchisseurs du pouce, une grande diminution dans la force d'étreinte de la main, et enfin, un tremblement marqué de l'index, du médius et du pouce. Ce tremblement, petit et rythmé, apparaît au moindre mouvement de la main. De temps en temps, la malade ressent une contraction douloureuse, mais il n'y a aucun trouble objectif de la sensibilité, ni de contractions toniques, autant qu'on peut s'en assurer. L'étude des réactions électriques dénote seulement une légère diminution de la contractilité par les courants faradiques, c'est-à-dire que cette malade ne présente qu'un des symptômes de la réaction de dégénérescence. Il s'agit, comme on le voit, d'une paralysie flaccide et atrophique des muscles du côté cubital de l'avant-bras et de quelques-uns des muscles du pouce, c'est-à-dire du groupe musculaire physiologique employé pour effectuer son travail à la machine.

Elle a été soumise aux courants galvaniques, mais depuis trop peu de

Digitized by Google

temps pour en noter l'action. La meilleure façon d'utiliser l'électricité dans ces cas est l'emploi du bain électrique. Dans le fond d'un large récipient, rempli d'eau où plonge le bras, se trouve le pôle négatif. On évite tout contact entre le bras et le conducteur électrique ; le pôle positif est placé derrière le cou. Le bain est journalier, sa durée est tout d'abord de 10 minutes, puis graduellement jusqu'à 30 minutes. Nous lui avons prescrit également de l'huile de foie de morue et du malt.

Chez elle, nous devons noter une prédisposition nerveuse : céphalalgie, boule et autres symptômes hystériques.

Le pronostic des affections nerveuses professionnelles est en général bon, et l'on peut beaucoup par un traitement approprié. Cependant, il faut avouer qu'aucun des deux cas précédents ne nous laisse grand espoir de complète guérison. L'histoire clinique de ces malades est d'autant plus intéressante, que ceux-ci présentent tous les deux de l'*atrophie,* ce qui assombrit le pronostic. Cette atrophie n'est pas signalée, autant que nous avons pu nous en assurer par les auteurs classiques, en tant que symptôme des affections nerveuses professionnelles. On peut cependant l'y rencontrer, et nous croyons que, si nos moyens d'investigation étaient plus parfaits, on pourrait la noter dans tous les cas où la paralysie est flaccide. En tout cas, son apparition jette un jour nouveau sur la localisation et la pathogénie de ces affections.

Observation III.

Une femme de 32 ans, professeur de piano, est envoyée à l'hôpital par un médecin de Douvres. Elle jouait ordinairement du piano pendant 4 ou 5 heures par jour, c'était là son seul moyen d'existence ; aussi sa situation, depuis 15 mois, est-elle des plus précaires. On doit noter la position particulière que prennent ses doigts sous l'influence d'un spasme, survenant dès qu'elle joue du piano pendant un peu de temps. L'index et le médius se fléchissent et se contractent, ce qui l'empêche complètement de continuer de jouer. Cette position est très particulière, et pendant longtemps nous nous sommes demandé comment il se faisait que chez une pianiste qui, d'habitude, se sert également de ses deux mains et de tous ses doigts, 2 *doigts seulement d'une seule main* étaient affectés par le spasme. Depuis, l'interrogatoire a appris qu'elle jouait beaucoup du violon et que pendant le spasme ces deux doigts affectent la position qu'ils prennent quand elle se sert de cet instrument. En un mot, c'est une « *crampe des violonistes* », mais déterminée seulement par l'usage du piano, tout au moins au début, car maintenant elle apparaît aussi à l'occasion de tous les autres mouvements : la faiblesse de la main gauche est permanente.

Pendant de longues années, elle a souffert de troubles gastriques (atonie-gastroptose), ce qui explique sa dénutrition générale. Autant qu'on peut s'en assurer, il n'y a pas d'atrophie de son bras ou de sa main gauche. Il est plus que certain que les toxines, résultat de ses mauvaises digestions, ont contribué pour beaucoup à la production de cette crampe professionnelle. Elle est

Digitized by Google

à l'hôpital depuis le mois de janvier ; les troubles gastriques ont été soignés le mieux possible, elle a été soumise aux courants galvaniques.

Observation IV.

Il s'agit d'une malade atteinte de la « crampe des télégraphistes ». C'est une jeune femme de 27 ans, vigoureuse, employée au « Post office ». Elle se plaint de *faiblesse* nerveuse, dit-elle, presque subitement, il y a 2 ans. A vrai dire, ce n'est pas de la faiblesse, mais elle est incapable d'actionner avec sa main droite le transmetteur télégraphique ; ce mouvement détermine une douleur aiguë. Généralement cette douleur débute par l'épaule, et gagne quelquefois le bras et le cou. Chez elle la contracture occupe spécialement les muscles de l'épaule et principalement ces élévateurs : le trapèze et le deltoïde. Nous ne pouvons nous rendre compte de cette localisation que par le siège exact de la douleur, car ces muscles ne subissent aucun changement apparent. En plus de cette douleur spéciale, la malade ressent dans la même région une douleur névralgique, plus ou moins constante, mais nettement aggravée par l'humidité atmosphérique.

Tous les télégrammes des différents quartiers de Londres, passant par le « General Post office », les employés y sont obligés de transmettre environ 25 mots à la minute. Le mouvement effectué consiste à presser simplement, mais très rapidement un bouton (appareil Morse) ; le bras reste étendu tout le temps. C'est principalement cette extension continue, amenant une fausse position des muscles de l'épaule, qui est la cause des troubles nerveux.

Devenant incapable d'assurer, dès lors, la transmission des télégrammes, elle fut, il y a 2 ans, employée dans un autre service. Cependant cela ne devait pas voir cesser son affection, car, un mois plus tard, il lui fut impossible d'écrire sans qu'immédiatement, ne survienne une sorte de crampe très douloureuse. La douleur ressemblait beaucoup à celle ressentie précédemment, alors qu'elle était employée à la transmission des télégrammes. Comme, entre temps, elle avait appris à manœuvrer le transmetteur de la main gauche, elle fut versée, à nouveau, dans son ancien bureau. Elle n'y était pas depuis 6 mois, que les mêmes symptômes apparaissent dans le bras et le poignet gauches. Nullement découragée, elle apprend alors à écrire de la main gauche, mais, malheureusement, le spasme commence à se produire dans cette main, de sorte qu'actuellement elle est atteinte, des deux côtés, de la crampe des écrivains et de la crampe des télégraphistes. Nulle part, on ne peut découvrir d'atrophie ; elle peut se servir de ses deux membres pour tous les mouvements, sauf pour ceux spécifiés plus haut. Cependant elle ressent une grande faiblesse dans ses membres ; sa santé générale est excellente.

Nous avons pu noter quelque amélioration sous l'influence des courants galvaniques et d'une potion contenant du salicylate de soude, de la teinture de noix vomique et de gelsémium ainsi que du bromure d'ammonium. Ce traitement n'est suivi que depuis peu de temps, mais la rapide apparition des mêmes symptômes dans différentes régions ne présage rien de bon. Cela semble indiquer

Digitized by Google

chez elle, une prédisposition particulière qu'il sera difficile de combattre.

Ces quatre cas sont des exemples typiques de ces affections nerveuses professionnelles que nous rencontrons journellement dans notre pratique. Comme on peut le voir, le travail continu et prolongé d'un groupe musculaire peut donner lieu à cinq symptômes morbides. D'abord nettement localisés, ceux-ci tendent, à la longue, à s'étendre aux autres groupes musculaires, et à empêcher ainsi tout mouvement. Par ordre de fréquence et d'apparition, ces symptômes sont :

A) *La raideur* (crampe ou spasme tonique) ; B) *La douleur* ; C) *La faiblesse musculaire* ; D) *Le tremblement* ; E) *L'atrophie ou quelquefois l'hypertrophie.*

A. La *raideur*, les crampes, ou les spasmes cloniques, s'accompagnent quelquefois de *douleurs* (B). C'est la présence de ces deux symptômes qui occasionne la gêne des mouvements. La douleur est probablement due à la contraction excessive de la totalité ou seulement d'une partie du muscle ; c'est, en un mot, une *crampe*. Sans crampe la douleur est rare, mais il ne s'ensuit pas que le spasme soit toujours douloureux.

C. La *faiblesse musculaire* est due rarement à de la paralysie complète, mais cela peut s'observer, comme dans nos observations I et II. Souvent les malades se servent du terme *faiblesse* pour désigner toutes les difficultés qu'ils éprouvent dans l'accomplissement de leurs mouvements : mais au point de vue du traitement, il est de toute nécessité de distinguer la paralysie du spasme car le traitement diffère complètement.

D. Le *tremblement* peut survenir (obs. II) ; ce n'est, parfois, qu'un spasme clonique ou plus souvent encore, de l'incertitude dans les mouvements, de la difficulté à diriger le membre.

E. Dans les débuts, et au cours du plus grand nombre des cas, on n'observe aucune altération apparente de la nutrition musculaire. Cependant la paralysie peut s'accompagner d'*atrophie* et le spasme d'*hypertrophie*.

Le plus beau cas d'hypertrophie qu'il nous a été donné d'observer, était présenté par un employé de bureau âgé de 31 ans. Sauf une ou deux atteintes d'influenza, sa santé avait été parfaite jusqu'en 1897. A cette époque, il commença à ressentir un spasme, ou une crampe dans son bras droit, dès qu'il écrivait pendant une heure environ. Les années suivantes, le spasme augmenta tellement qu'il fut obligé de faire usage d'une machine à écrire, mais il arrivait fréquemment, qu'au bout d'une heure ou deux, l'usage de cette machine amenait la même crampe dans le bras droit. Un mois ou deux avant que nous le voyions, le spasme devint plus ou moins continu au point de ne permettre que difficilement au malade de se servir d'une cuillère ou d'allumer sa pipe ; tout mouvement délicat, en un mot, augmentait ou provoquait le spasme. Lorsqu'il vint nous trou-

Digitized by Google

ver, au mois de juillet 1899, tous les muscles de son avant-bras devenaient, dès qu'il écrivait, aussi durs que du fer, et se dessinaient sous la peau comme des barres rigides. Il pouvait cependant continuer à écrire pendant cinq ou dix minutes, en maintenant son bras avec sa main gauche ; mais au bout de ce temps survenaient des soubresauts. La mensuration donnait une différence de presque un centimètre en faveur de l'avant-bras droit, nous trouvions 0 m. 25 pour l'avant-bras gauche et 0 m. 26 pour le droit; le dynamomètre marquait 76 à droite et 66 à gauche ; l'étreinte de la main droite était évidemment beaucoup plus forte. Il prit du bromure et il lui fut défendu d'écrire pendant six mois ; il lui était permis toutefois d'apprendre à écrire de la main gauche. Lorsqu'il recommença à écrire, il lui fut particulièrement recommandé de tenir sa plume moins serrée et plus librement. Chez lui, en effet, l'origine du spasme était plutôt dans une mauvaise habitude que dans l'excès des mouvements nécessaires pour écrire.

C'est là un exemple d'hypertrophie. Nos observations I et II sont au contraire des exemples d'atrophie. Dans ces derniers cas, existent aussi quelques modifications des réactions électriques. Elles manqueraient toujours, dit-on dans les traités classiques ; rarement, en effet, elles sont assez marquées pour être démontrées. Mais on sait combien il est difficile de déceler les légères modifications des réactions électriques, qui dépendent de tant de circonstances variables. A notre avis, il y a toujours dans les cas de paralysie, un léger degré de réaction de dégénérescence, bien qu'il soit difficile de le démontrer.

Le plus souvent les cinq symptômes apparaissent successivement dans l'ordre que nous avons établi, marquant, pour ainsi dire, les diverses étapes de la maladie. L'une ou l'autre de ces étapes peut, du reste, demeurer peu marquée. Si le spasme et la douleur sont intenses, il est probable que la maladie en restera là, le malade ne pouvant continuer ses occupations ; mais s'ils sont peu prononcés, la paralysie et l'atrophie peuvent survenir avant que le malade ait conscience de la gravité de son affection.

Le *diagnostic* est en général facile pour les affections nerveuses professionnelles, qui sont toujours occasionnées par l'exercice de la profession. A leur début, on peut les confondre avec beaucoup d'autres affections organiques ou fonctionnelles, névrites périphériques, hémiplégie à début lent, sclérose en plaque. Mais dans tous ces cas on peut se convaincre par un examen attentif que les premières manifestations de l'affection ne se montraient pas exclusivement à l'occasion de certains mouvements spéciaux, nécessités par l'exercice de la profession du malade.

On peut penser que certaines personnes qui écrivent beaucoup ont une

Digitized by Google

sorte de *crampe des écrivains*, occasionnée par de la raideur survenant quand elles ont écrit très longtemps ; mais ces cas ne rentrent pas dans notre cadre.

La *pathogénie* des *affections nerveuses professionnelles* est encore très obscure ; les cas que nous venons d'étudier peuvent nous aider, nous l'espérons, à l'approfondir. Jusqu'à présent, on n'a pas encore décrit de grosses lésions, ce qui ne saurait être surprenant étant donnée la rareté des examens microscopiques. Qu'il y ait quelquefois, ou qu'il puisse y avoir des modifications de structure, cela n'est pas douteux comme le prouvent l'atrophie et les modifications de la contractilité électrique, observées dans nos cas I et II. Théoriquement la lésion ne peut être localisée que dans deux points différents ; soit dans le muscle lui-même, soit dans cette partie du système nerveux qui comprend la cellule multipolaire des cornes antérieures de la moelle, le nerf moteur et sa terminaison nerveuse intra-musculaire. On peut rejeter, je crois, la première de ces localisations. Bien que la répétition de la contraction musculaire puisse, comme on l'a dit, produire certains des symptômes que nous avons étudiés, elle ne saurait, cependant, les expliquer tous, comme peut le faire l'hypothèse que nous allons défendre.

L'on sait, sans entrer ici dans les détails, qu'une lésion irritative de la substance grise cérébrale donne lieu à du spasme, qu'une destruction incomplète et partielle de cette substance donne lieu au tremblement musculaire, et qu'enfin, sa destruction complète amène fatalement la paralysie. C'est justement là l'ordre dans lequel nous observons les différents symptômes des affections nerveuses professionnelles. En premier lieu, nous rencontrons le spasme ou la crampe (*irritation*), qui, en général, empêche le malade de continuer ses occupations ; aussi, dans la pluralité des cas, la maladie en reste-t-elle à ce stade (stade d'irritation). Si le malade continue ses occupations, nous voyons survenir le tremblement (*destruction partielle*), s'il continue encore, la paralysie placide survient (destruction complète). L'on sait, du reste, que la dégénérescence du nerf moteur occasionne une paralysie flaccide et atrophique que nous ne constatons que dans deux des cas précités. Pourquoi ne pas alors raisonner par analogie et ne pas localiser la lésion dans les cellules motrices de la corne antérieure, qui, en somme, jouent vis-à-vis du nerf périphérique le même rôle que les cellules du cortex vis-à-vis les fibres des pyramides ? Il n'est pas toutefois facile d'expliquer comment la simple prolongation d'un mouvement peut causer des lésions cellulaires ; on pourrait cependant se demander si les cellules ne sont pas impressionnées par les toxines, résultat de leur propre fonctionnement ?

C'est possible mais on ne peut l'affirmer.

Digitized by Google

Il y a en outre deux lois, l'une physiologique, l'autre pathologique, auxquelles nous pourrons avoir recours ici. La première veut que la répétition d'un acte donne lieu, dans une certaine mesure, à de l'hypertrophie. C'est ce qui s'est produit dans le cas de la *crampe des écrivains* rapporté plus haut. L'autre loi est quelquefois appelée *loi d'Edinger*, bien qu'elle ait été connue avant que cet auteur lui ait donné son nom. Elle nous enseigne que le fonctionnement répété et forcé d'un élément nerveux amène avec le temps son atrophie, puis sa destruction avec hypertrophie des éléments adjacents, c'est-à-dire du tissu conjonctif. C'est, sans doute, ce qui s'est produit dans les cellules antérieures de la moelle de nos malades I et II : elles sont probablement irrévocablement détruites. Les cas de guérison peuvent néanmoins facilement s'expliquer par la suppléance fonctionnelle des autres cellules. Nous voyons une application de cette même loi (loi d'Edinger) dans le tabes dorsualis. Il peut sembler étrange, à première vue, que cette affection, due à une lésion destructive, soit plus fréquente chez les hommes que chez les femmes et cela précisément au moment de la plus grande vigueur et de la plus grande activité de la vie, c'est-à-dire entre 20 et 50 ans, et pourquoi l'observons-nous, en outre, plus particulièrement chez les sujets qui, par leurs fonctions, marchent beaucoup, comme les militaires et les commis voyageurs. La raison peut en être donnée par ce fait, que ces sujets fatiguent spécialement les nerfs qui président au sens musculaire (ces derniers étant, en effet, dégénérés dans le tabes).

On peut penser que ce fonctionnement prolongé, forcé, les prédispose à la dégénérescence, occasionnée par le poison syphilitique et qu'ainsi ils s'atrophient lentement pendant que la sclérose envahit les éléments adjacents.

Avant d'aller plus loin, il est nécessaire de remarquer que si l'on peut adopter la succession des différents stades que nous avons établie dans la marche de l'affection (crampe avec ou sans hypertrophie, tremblement, paralysie et atrophie), il peut arriver que l'un de ces stades soit assez peu marqué pour passer inaperçu. C'est ainsi que, dans certains cas, l'affection peut arriver rapidement à la paralysie et même à l'atrophie sans passer par le spasme initial. Ces différentes modalités semblent dépendre de causes prédisposantes variables. Un individu prédisposé, par exemple, à la dégénérescence des éléments nerveux arrivera probablement à la paralysie, tandis que les diathèses goutteuse et arthritique, les toxémies persistantes, amèneront une crampe tellement forte que tout travail est rendu impossible. Dans ce dernier cas, l'affection en restera à ce stade, à moins que le malade continue ses occupations habituelles.

Parmi les *facteurs étiologiques*, le plus important est le travail prolongé

Digitized by Google

et répété d'un même groupe musculaire. C'est une question de moindre importance que de rechercher le tempsnécessité par les diverses professions, pour produire l'affection nerveuse professionnelle. Notre premier malade s'est servi de ses ciseaux pendant plusieurs années ; notre seconde malade a travaillé à la machine seulement pendant deux ans et demi ; notre troisième malade jouait chaque jour du violon pendant deux heures et du piano pendant trois heures, et cela pendant deux ou trois ans ; notre quatrième malade, enfin, n'avait été employée à transmettre les dépêches que durant la demi-journée pendant cinq ou six ans. Généralement la mauvaise méthode est plus importante que la durée du travail. Dans certains cas, on rencontre une prédisposition nerveuse héréditaire ou acquise, qui peut jouer un grand rôle dans l'étiologie. Celle-ci est très marquée dans nos quatre cas. Parmi les prédispositions héréditaires, il faut mettre, en première ligne, l'alcoolisme des parents. Quelquefois on trouve une histoire familiale de crises nerveuses, de troubles mentaux, de paralysie, etc. Le nervosisme et l'arthritisme étaient très marqués chez notre télégraphiste aussi bien chez elle que chez ses ascendants. Les mauvaises conditions hygiéniques aussi bien que la dénutrition générale peuvent compter parmi les causes prédisposantes. Il ne faut pas cependant attacher une trop grande importance à ce fait que la crampe des écrivains survient principalement chez les employés de bureau, qui restent enfermés tout le temps. Ce mode d'existence peut contribuer à la genèse de leur affection, mais leur occupation spéciale en est la cause déterminante. Comme causes prédisposantes, nous signalerons encore l'anémie et ses complications, la syphilis, et, dans beaucoup de cas, l'influenza. Une *toxémie*, provenant des troubles digestifs, ne se rencontre qu'accidentellement comme chez notre pianiste.

Le pronostic dépend de plusieurs facteurs. En première ligne, on doit tenir compte du temps pendant lequel le malade a été livré à lui-même sans suivre de traitement. Dans nos quatre cas, la maladie durait depuis longtemps, aussi le pronostic est-il plus sombre. S'il est possible d'intervenir dès le début et d'obtenir le repos musculaire complet, on peut produire une grande amélioration. Un autre point, cependant moins important que les autres, tout étrange que cela paraisse, est le stade auquel se trouve la maladie. Le simple spasme et même le tremblement sont cependant plus faciles à traiter que la paralysie et l'atrophie. Cette dernière est la plus difficile à guérir, bien que, par un traitement approprié, nous puissions en arrêter les progrès. Nous permettons ainsi au malade de récupérer tous ses mouvements par la suppléance fonctionnelle des autres cellules motrices. Lorsque la crampe ou la faiblesse musculaire n'apparaît uniquement qu'à l'occasion d'une seule action, comme celle d'écrire, le

Digitized by Google

pronostic est plus favorable que quand elle se manifeste sous l'influence de tous les mouvements du membre. Les cas les plus graves sont ceux qui s'accompagnent de modifications des réactions électriques, ce qui indique toujours une lésion définitive du nerf. Des cas que nous avons étudiés ici, le moins avancé est celui relatif à notre professeur de piano. Mais, chez elle, la dyspepsie engendre une mauvaise nutrition générale, par le grand nombre de toxines qu'elle provoque, c'est ce qui aggrave le pronostic de son affection. Il faut aussi tenir compte de la situation sociale du malade, de ses moyens d'existence dont dépend la possibilité de l'application du traitement. On ne peut, toutefois, jamais se prononcer sur les chances de guérison, avant d'avoir été à même de juger les effets du traitement.

Celui-ci, dont nous avons déjà parlé incidemment, diffère dans ses grandes lignes, suivant le stade auquel est arrivée l'affection.

S'il y a du *spasme* (avec ou sans hypertrophie), de la douleur et du tremblement, il faut employer le repos et la médication antispasmodique. Par repos, il ne faut pas entendre l'interdiction de tout mouvement, mais seulement de celui qui a donné naissance au spasme. On pourra se montrer moins rigoureux dans les premiers temps de l'affection. Lorsqu'on autorisera de nouveau le mouvement interdit, on tirera un très bon bénéfice de la recommandation expresse de changer de méthode. Dans la crampe des écrivains, par exemple, on recommandera spécialement au malade de tenir son porte-plume moins serré, plus librement, et de façon à ne pas exiger de contractions musculaires. Il est aussi de très bonne pratique de lui ordonner de faire plusieurs fois par jours une page de longs *bâtons* obliques ; ainsi il s'habituera à se servir de sa plume de manière à ne pas réveiller le spasme. Il est à remarquer que dans tous les cas de crampes des écrivains soumis à notre observation (une vingtaine environ), les malades tenaient leur porte-plume d'une façon impropre et gauche. Si l'affection a duré trop longtemps, le malade devra se servir d'une machine à écrire ou apprendre à écrire de l'autre main. Mais il devra ne se servir de la machine qu'avec modération pour ne pas provoquer la « crampe des machinistes ».

La difficulté du traitement réside dans ce fait que les muscles atteints sont presque toujours ceux dont l'action assure la vie matérielle du malade. C'est là un nœud gordien que ne saurait trancher le conseil donné par Abernithy. Grâce à un stratagème facile et ingénieux, on peut éviter les grands efforts de certains groupes musculaires. Ainsi le malade, atteint de la crampe des écrivains, emploie avec succès un petit support spécial, sur lequel repose son poignet droit. La gymnastique raisonnée qui fait travailler chaque muscle individuellement, successivement et également

Digitized by Google

pendant un laps de temps fort court, mais plusieurs fois par jour, donne de bons résultats, lorsqu'elle est bien dirigée. Ce traitement semble surtout réussir dans les cas où la crampe des écrivains semble principalement provenir d'un défaut de synergie dans la force musculaire : certains groupes de muscles étant plus faibles que les autres.

En fait de médicaments internes, nous aurons recours aux anti-spasmodiques, aux préparations bromurées, à l'hyosciamine contre le tremblement et quelquefois au chloral dans les cas graves.

Lorsqu'on est appelé à traiter la paralysie et l'atrophie, on doit quelque peu modifier ses prescriptions. Les courants galvaniques et le massage sont les remèdes par excellence. Les courants électriques sont plus efficaces, lorsqu'ils sont suivis du massage. Ce que nous avons dit au sujet de la nécessité du changement de méthode dans la perpétration de certains mouvements combinés, trouve aussi ici son application.

Le régime alimentaire sera abondant et tonique. Nous avons grande confiance dans l'huile de foie de morue et dans le malt, qui nous semblent avoir une action élective sur la nutrition du système nerveux.

On doit aussi rechercher et traiter toutes les causes prédisposantes. L'amélioration dans notre cas de crampe des télégraphistes semble due en partie au salicylate de soude, car les progrès étaient moins rapides quand on n'en faisait pas usage.

En somme, il s'agit d'une affection parfaitement curable.

Digitized by Google

LES DÉMONIAQUES ET LES MALADES

DANS L'ART BYZANTIN

(*Suite et fin*).

PAR

JEAN HEITZ,

Interne des hôpitaux.

IV. — Le quatorzième siècle.

Contrairement à ce que l'on croit généralement, le XIVe siècle n'est pas un siècle de décadence, ou tout au moins il représente une sorte d'arrêt dans la décadence commencée au XIIe siècle. En effet, après la restauration de Michel Paléologue en 1261, restauration qui mit fin à l'empire franc, il y eut une tentative de renaissance des beaux-arts, et c'est de cette renaissance que datent la plupart des monuments byzantins parvenus jusqu'à nos jours.

C'est encore à l'obligeance de M. Gabriel Millet que je dois la plupart des documents qui vont suivre. Je ne saurais trop le remercier d'avoir bien voulu me communiquer une suite de dessins pris par lui à Mistra (Péloponèse) sur des fresques du début du XIVe siècle. Ces fresques sont restées longtemps dissimulées sous le badigeon, jusqu'en décembre 1896, époque où M. Millet les en a dégagées au prix des plus grandes difficultés.

Parmi ces nombreuses compositions, trois nous intéressent spécialement. Elles représentent une série de guérisons de démoniaques, et nous pourrons les comparer avec les démoniaques des siècles précédents.

a) *Fresques de l'église de Mistra.*

Dans la première fresque, le Christ guérit trois démoniaques. Ils sont tous trois alignés devant lui. De leurs trois bouches ouvertes s'échappent trois démons. Aucune trace de convulsions dans leurs membres. Un d'entre eux cependant a le bras droit écarté du tronc, l'avant-bras à demi fléchi, la main largement ouverte.

Le possédé de la seconde fresque est assis, les pieds tranquillement

Digitized by Google

croisés. De sa bouche ouverte s'échappe un petit diable, sans que d'ailleurs le calme de sa physionomie en soit en rien troublé. Un de ses bras est effacé, l'autre est représenté absolument comme dans la fresque précédente.

La troisième fresque est reproduite ici. Ce document est caractéristique, car l'attitude du possédé, en tout semblable à celle de la mosaïque de Monreale, se retrouvera dans toutes les compositions ultérieures. Devant la façade d'une sorte de temple, nous voyons le Christ suivi

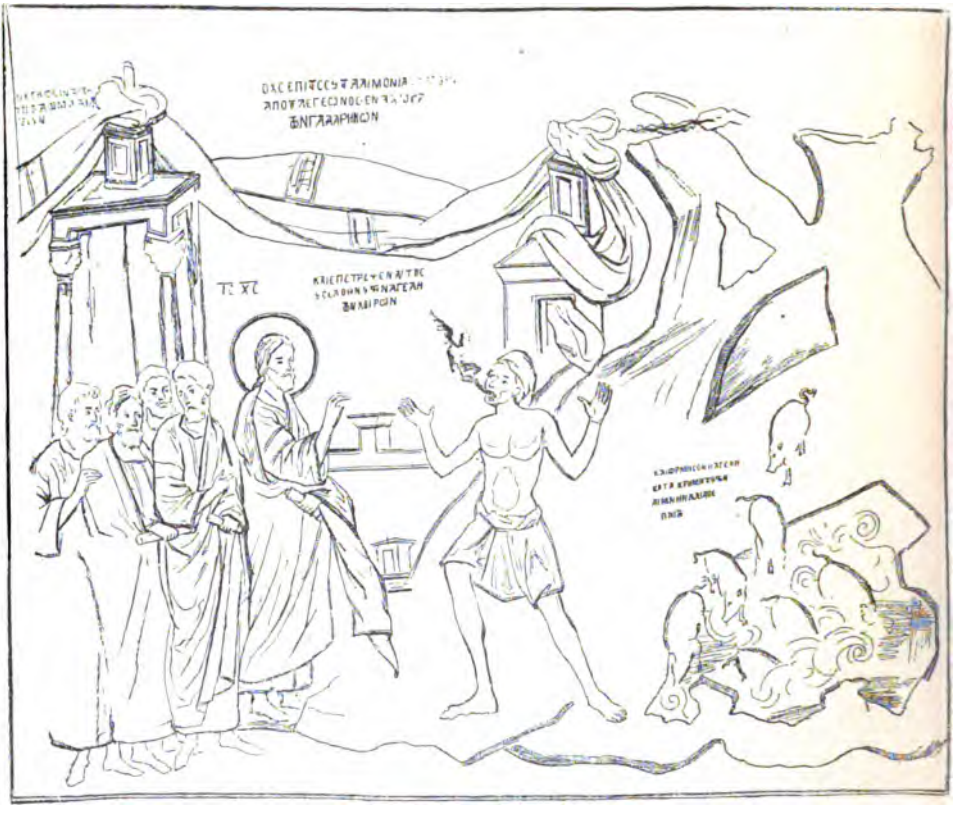

de toute une troupe de disciples. Ils tiennent tous un rouleau de parchemin à la main, et leurs draperies les font ressembler à des philosophes antiques. Le possédé a les yeux dirigés vers le ciel et une certaine tendance à porter la tête en arrière. Il est debout, les deux pieds écartés. Il n'y a pas de tendance à l'arc de cercle. Les membres supérieurs sont écartés, les avant-bras à demi-fléchis, les mains largement ouvertes. Un petit démon s'échappe de sa bouche. Il est certain que cette attitude ne rappelle que de très loin celle des hystériques convulsionnaires. Elle se rappro-

Digitized by Google

Digitized by Google



A

B

LES DÉMONIAQUES ET LES MALADES DANS L'ART BYZANTIN

(*J. Heitz*)

Digitized by Google

Mosaïques du XIVe siècle. Église de Kahrié-Djami, à Constantinople.
A. Guérison de deux aveugles. — B. Guérison d'une paralytique.

cherait davantage de celle des hystériques en extase, et dans la mosaïque de Monreale l'expression des traits était absolument celle des extatiques. Nous pouvons donc constater dans le cours de la décadence byzantine, une tendance, toute conventionnelle, à rendre la crise démoniaque par une attitude, en somme rare, mais facile à exécuter. L'effort si remarquable du XIe siècle avait été de chercher à rendre le symptôme essentiel de la crise, c'est-à-dire la convulsion, mais nous sommes loin du niveau intellectuel de cette époque, en art comme en politique.

Derrière notre possédé, nous trouvons figurés les porcs tombés de la montagne, se noyant dans le lac. En général le style est relativement aisé ; on peut constater dans les nombreux dessins de M. Millet des efforts vers l'élégance et la noblesse des gestes, mais ces efforts étaient frappés de stérilité d'avance, puisque les artistes ne comprenaient pas le danger des représentations conventionnelles, et la nécessité de l'étude précise, minutieuse, de la réalité.

b) Mosaïque de Kahrié-Djami à Constantinople.

Ces mosaïques datent à peu près de la même époque. L'église construite en 1321, a été transformée en mosquée après la conquête turque et les mosaïques disparurent alors sous le badigeon, où on les a retrouvées récemment.

Parmi les nombreuses compositions, nous trouvons toute une série de représentations pathologiques inégalement réussies, dont nous étudierons les principales.

D'abord la guérison de deux jeunes aveugles (Pl. XXI, A). Ils sont figurés tranquillement assis. L'inscription nous indique la nature de leur affection. Une fois prévenu, on remarque leurs yeux fermés, une certaine tendance à porter la face en avant, tendance encore soulignée par le long bâton que tient l'un d'entre eux à la main. Un point un peu spécial, est le type romain très accentué de ces personnages, type qui tendrait à faire croire qu'ils ont été copiés sur une mosaïque antique.

Dans la mosaïque de la figure B, Pl. XXI, nous voyons une femme paralytique, apportée devant le Christ sur un grabat. Jésus la prend par le poignet, et nous retrouvons encore ici, la main pendante, relâchée de la paralysie radiale. Il est cependant plus vraisemblable qu'il y a paralysie flasque du membre entier, et nous pouvons remarquer à l'appui de cette opinion que le membre supérieur gauche repose inerte et très atrophié sur le genou correspondant. Nous avions déjà constaté quelque chose de semblable chez un précédent paralytique.

D'une troisième mosaïque, à demi effacée, il ne reste qu'une figure d'homme, presqu'entièrement nu, couvert d'un grand nombre de taches

Digitized by Google

qui sont rouges sur l'original. Nous reconnaissons le schéma conventionnel de la lèpre, reproduit ici comme à Monreale, comme dans les miniatures du Mont-Athos. On peut constater sur la figure ci-jointe qu'il n'y a aucune espèce de déformations (mutilations, contractures, etc.). Je le répète, la représentation est entièrement conventionnelle.

Par contre, une dernière mosaïque, beaucoup plus intéressante à nos yeux, semble sortir de la banalité courante (Pl. XXII). Elle représente la guérison du jeune homme à la main sèche. Toute la scène se concentre autour du membre malade que l'infirme tend en suppliant vers le Christ. Ici, la figuration a des caractères suffisamment réalistes pour que nous puissions admettre que l'artiste a copié une infirmité vue par lui. Peut-être pouvons-nous même essayer de faire le diagnostic de la maladie qu'il a voulu reproduire. L'avant-bras droit du jeune homme est entièrement atrophié, il n'a littéralement que la peau et les os, sans aucun relief musculaire. L'avant-bras gauche présente au contraire les coutours normaux. Il s'agit d'une affection unilatérale.

Or la sclérodermie est ordinairement bilatérale, elle s'accompagne d'un masque spécial, qui manque chez notre sujet. Enfin on peut remarquer que la main n'a plus que trois doigts. Sans doute on voit, dans la sclérodermie, des résorptions osseuses des phalanges, mais elles portent à peu près spécialement sur tous les doigts et ne vont jamais jusqu'à la disparition totale de deux d'entre eux. Seules la lèpre et la syringomyélie nous donnent des aspects semblables. Il faut certainement nous arrêter à la lèpre, vu sa grande fréquence au XIVe siècle. C'est là une main de lèpre à forme mutilante et sclérodermique. C'est dans ces formes-là que l'on voit ces atrophies musculaires, ces mains réduites à des moignons. Sans doute, en dehors de cette déformation, le sujet ne présente aucun stigmate de lèpre, il n'a ni taches ni ulcérations sur les parties découvertes, mais l'individu que l'artiste a copié plus ou moins fidèlement était atteint de lèpre nerveuse. Cette forme de lèpre, sans doute fréquente alors, n'était probablement pas reconnue comme telle, et voilà pourquoi sans doute, ce malade ne présente pas le semis de taches rouges que nous sommes habitués à trouver uniformément sur tous les lépreux dans les œuvres d'art byzantines.

Avec le XIVe siècle, nous sommes arrivés à la dernière période de l'art byzantin proprement dit. Il nous reste à le suivre dans ses influences, en Occident, et surtout dans l'Orient slave.

Digitized by Google

Digitized by Google

LES DÉMONIAQUES ET LES MALADES DANS L'ART BYZANTIN

(*J. Heitz*)

Mosaïque du XIVe siècle. Église de Kahrié-Djami, à Constantinople.

Digitized by Google

V. — Les influences occidentales.

Nous avons déjà vu l'importance de l'influence byzantine en Germanie aux XIe et XIIe siècles.

En France, l'art roman, pourtant profondément imprégné de l'art grec, n'a pas beaucoup aimé à représenter les miracles. J'ai cependant trouvé, dans l'art gothique du XIIIe siècle, quelques scènes de possession. Une d'entre elles se trouve dans le tympan du portail de Saint-Sixte à la cathédrale de Reims, mais le démoniaque est très conventionnel, et sans valeur clinique.

En Italie, au contraire, dès la fin de ce même XIIIe siècle, Nicolas Pisano savait faire des possédés où les caractères de la crise hystérique sont fort bien représentés (tombeau de S. Dominique à Bologne (1), tombeau de l'église Ste-Marguerite à Cortone) (2). Cette simple constatation nous permet d'affirmer que l'art italien s'est définitivement dégagé de l'influence byzantine. A la convention et aux traditions, il a substitué l'étude précise du modèle, l'observation de la vie. Sur ces bases, il s'embarque vers les destinées que l'on sait.

VI. — Les influences orientales.

Par contre, l'influence grecque ne cessait de régner en Orient, dans les royaumes d'Arménie, de Géorgie, en Russie principalement. Depuis la conversion de Vladimir, l'art russe n'a été jusqu'à nos jours qu'une branche de l'art byzantin. Maintenant encore, il a pris de la sève russe une nouvelle vie, et peut-être la peinture byzantine est-elle, dans ce pays, destinée à de nouveaux avenirs.

Sainte-Sophie de Kiew, bâtie au XIe siècle, sous Iaroslav, par des artistes grecs, a encore ses murailles couvertes de fresques et de mosaïques de cette époque. Mais je n'y ai rien trouvé qui se rapportât au sujet de cette étude.

Rien non plus, dans les cathédrales du Kremlin à Moscou. Par contre, le hasard m'a fait tomber sur des documents très intéressants, au célèbre couvent de St-Serge Troitzka, au nord de Moscou. Ce couvent (lavra) est un vaste assemblage d'édifices de toutes sortes, protégés par une haute enceinte munie de tours, et qui a soutenu de longs sièges. La plus grande de ces cathédrales, la cathédrale de l'Assomption, a été bâtie en 1585 par

(1) Paul Richer et Henry Meige, Nouvelle iconographie de la Salpêtrière (1896, n° 2).
(2) Charcot et P. Richer, Nouvelle iconographie de la Salpêtrière (1890, p. 134).

Digitized by Google

Ivan le Terrible. Elle fut entièrement revêtue de fresques un peu plus tard, et d'après le costume des marchands hollandais ou anglais qui figurent dans le jugement dernier, on peut leur fixer comme date d'exécution le commencement du XVIIe siècle. Cette date semble relativement récente, et bien éloignée des dernières œuvres byzantines que nous avons étudiées au XIVe siècle, mais il ne faut pas oublier que l'art byzantin, une fois introduit en Russie, n'a plus évolué. Les Russes ont reproduit fidèlement les représentations byzantines, sans y mêler d'innovations qui leur auraient semblé hérétiques. Aussi la composition des différentes scènes est-elle à peu près celle des fresques du Mont-Athos, ce qui n'a rien de surprenant si nous nous rappelons le manuel de peinture byzantine trouvé par Didon entre les mains de peintres religieux modernes. Il est probable que les peintres russes ont dû user de quelque chose de semblable.

J'ai pu noter dans cette cathédrale de l'Assomption, toute une série de guérisons. Il m'a été malheureusement, impossible d'en trouver des photographies.

Au milieu des scènes de l'Évangile, on trouve : la guérison de l'aveugle, l'attitude de celui-ci rappelant les miniatures de l'Athos (XIIe siècle) ; la guérison du lépreux, représenté les parties nues couvertes de taches rouges. Ici non plus, aucune espèce de contracture ou mutilation. Un peu plus loin, Jésus bénit un homme dont les mouvements bizarres pourraient être ceux d'un possédé. Il n'y a pas de démon.

La dernière fresque est plus intéressante. Au permier plan, Jésus guérit deux démoniaques, et dans le lointain, on voit un troupeau de porcs se précipiter dans un lac. L'un des possédés est debout, les bras levés au ciel, les mains ouvertes, et un petit diable noir s'accole étroitement à sa jambe gauche. Le second est couché sur le sol. L'artiste a essayé de le représenter en pleines convulsions. L'effort est louable, mais il n'a pas été très heureux, car ces convulsions sont dénuées de tout caractère réaliste. La face est calme, il n'y a aucune tendance à l'arc de cercle. Un des bras est levé vers le ciel la main ouverte. De l'autre, le malade semble chercher à se relever.

Une de ses jambes est repliée sous lui, l'autre est levée dans la direction du Christ.

Il est bien certain ici que si l'artiste a essayé de représenter une crise démoniaque vue par lui, il n'a pas su, dans les mouvements compliqués de cette crise, saisir le mouvement caractéristique, toujours identique dans toutes les crises du même mal. Il a passé à côté, n'ayant pas une éducation suffisante de l'œil, et surtout de l'esprit.

Enfin il existe encore, à ma connaissance, dans l'art russe, une autre figuration de démoniaque, qui présente d'ailleurs, des caractères tout à fait

Digitized by Google

spéciaux. Elle se trouve dans une fresque de l'église St-Basile à Moscou. St-Basile est cette église étrange et fantastique, bâtie au XVIe siècle par Ivan le Terrible sur la place rouge, en face du Kremlin. Les fresques ont été refaites plusieurs fois, et en dernier lieu, en partie, après la dévastation française de 1812.

Or le possédé que guérit saint Basile présente de très sérieuses qualités. Son corps forme l'arc de cercle. Il a les yeux convulsés vers le haut, la bouche grimaçante, les bras ouverts et pendants en arrière. En un mot, il rappelle d'une façon frappante le jeune enfant guéri par saint Nil, du Dominiquin, à Grotta Ferrata, près de Rome (1).

Il est bien certain que l'artiste qui a peint cette fresque avait connu celle du Dominiquin. La fresque a l'air d'ailleurs relativement récente, il est très possible qu'elle date de la restauration générale entreprise après 1812. Or à cette époque l'attention des artistes avait déjà été attirée, même avant les remarques de Charles Bell, sur la figure du jeune possédé de Grotta Ferrata. Il existe au musée de Kensington, à Londres, une aquarelle de W. Dyce, qui est la copie de la figure isolée du jeune possédé avec tous ses détails caractéristiques. Cette aquarelle a sans doute été exécutée vers la fin du XVIIIe siècle, le peintre étant mort en 1804.

En second lieu, il ne faudrait pas croire que les artistes de la décadence byzantine soient restés entièrement confinés dans leurs manuels moyen-âgeux, entièrement soustraits aux influences artistiques modernes. M. Bayet a bien montré qu'au cours du XIXe et même du XVIIIe siècle, ils n'ont pas toujours craint de mêler des nouveautés italiennes à la tradition sacrée. Cet auteur a retrouvé au Mont-Athos des imitations de la descente de croix de Rubens, du portement de croix de Raphaël, datées de 1814. Des exemples de ce genre se retrouvent à Corfou, à Salonique. Cette figure de possédé à St-Basile de Moscou, me semble constituer un fait du même ordre, et tout à fait caractéristique des tendances et des procédés de l'art byzantin expirant.

Nous venons de passer en revue les périodes successives de l'art byzantin. Nous avons vu naître les types conventionnels des maladies, dans les scènes de guérisons de Ravenne. Après avoir étudié les plus belles productions de l'âge d'or du XIe siècle, nous avons descendu les échelons de cette longue décadence byzantine, interrompue çà et là par des tentatives individuelles de renaissance, jusqu'au jour où les influences étrangères sont venues lui faire perdre sa dernière originalité.

Un des ivoires de Salerne nous donne une indication curieuse sur la

(1) CHARCOT et P. RICHER, *Les démoniaques dans l'art*, p. 49.

Digitized by Google

prothèse chirurgicale d'autrefois. A un autre point de vue, en continuant dans l'école byzantine, les études inaugurées par Charcot et P. Richer, nous avons pu suivre l'évolution générale de cet art pendant plus de dix siècles.

Nos appréciations concordent assez bien avec les vues des historiens d'art. Nous avons pu reconnaître la cause essentielle de la supériorité du XIe siècle sur les autres époques byzantines. A aucune autre époque, les artistes n'ont fait d'efforts aussi considérables pour serrer de près la nature, et la placer, encore vivante, dans leurs œuvres. Plus tard, dès le XIIe siècle, la convention et l'imitation non raisonnée des œuvres antérieures envahissent l'art, et malgré, çà et là, des efforts de retour dans la bonne voie, l'esprit d'initiative se perd de plus en plus, chez les derniers peintres religieux.

Par les exemples que nous avons pu réunir, nous traçons en quelque sorte *la courbe de l'esprit d'observation* chez les artistes grecs pendant les dix siècles où ils ont suivi la même impulsion. Ceci fait, nous laissons la place aux critiques et aux historiens d'art. En pareille matière, la seule ambition du clinicien doit être, selon nous, de poser des *faits*, faits qui pourront fournir une base solide, *scientifique*, à l'étude critique, encore si incomplète, de l'art byzantin.

Digitized by Google

LA SAIGNÉE EN IMAGES

PAR

HENRY MEIGE.

Il était une fois un roi de Carie, lequel avait une fille qu'il adorait. Celle-ci étant montée un jour sur la terrasse de son palais, se pencha si fort qu'elle en tomba. De cette chute elle allait mourir et les meilleurs médecins du pays désespéraient de la sauver. Or, un pâtre, ayant appris la triste nouvelle, fit savoir au roi qu'il venait de recueillir, à la suite d'un récent naufrage, un jeune étranger se disant expert en l'art de guérir tous les maux. « Qu'il vienne ! dit le père, et s'il sauve ma fille, je lui donnerai la récompense qu'il me demandera. »

Le jeune étranger fut donc conduit devant la moribonde ; là, s'armant d'un couteau, il la *saigna* aux deux bras. Et soudain la princesse reprenant connaissance, fut guérie comme par enchantement.

Fidèle à sa promesse, le roi de Carie pria le jeune étranger de désigner lui-même le montant de ses honoraires. Celui-ci se contenta de la princesse pour femme et de la Chersonèse pour dot.

L'heureux confrère qui pratiquait d'aussi lucratives saignées s'appelait Podalyre. Il appartenait à une célèbre famille médicale ; son père avait nom Esculape, dieu de la médecine.

Telle est la première saignée mémorable dont l'histoire fasse mention ; elle remonte à une douzaine de siècles avant notre ère. Depuis lors, cette opération a été pratiquée un nombre de fois incalculable. Elle a fait couler des flots de sang et des fleuves d'encre. Elle a probablement soulagé plus d'un malade. Elle a certainement enrichi bien des médecins, infiniment moins exigeants d'ailleurs que Podalyre.

Et cependant Podalyre n'avait pas le mérite de l'invention. Son père Esculape, lui-même, avait appris, dit-on, la saignée des Egyptiens, auxquels, si l'on en croit Pline, elle avait été révélée par les hippopotames, de même que les ibis leur avaient enseigné l'usage du clystère !.....

Gardons-nous de suspecter ces origines préhistoriques.

Ce qui est certain c'est que la saignée fut employée dans les âges les plus lointains. Hippocrate l'appliquait couramment et avec succès. De son temps

Digitized by Google

même elle avait déjà ses partisans et ses adversaires ; parmi ces derniers Chrysippe et Erasistrate ne furent pas les moindres.

Avec Celse, avec Galien surtout, la saignée devint de pratique de plus en plus courante.

A partir du XVe siècle, elle prit une extension merveilleuse, pour atteindre son apogée au XVIIe et au XVIIIe siècles. Elle fut alors l'universelle panacée, le dogme tout puissant en quoi se résuma bientôt toute la médecine. Elle eut des fervents par milliers, des fanatiques par centaines, jusqu'à des énergumènes, — les *hématomanes*, tels que Guy Patin.

Pas une guérison qui ne lui fût imputée. « Il ne se passait pas de jour à Paris qu'on ne fît saigner plusieurs enfants à la mamelle et plusieurs sexagénaires, *qui singuli feliciter inde convalescunt.* »

Combien fit-elle de victimes ?..... Le martyrologe de la saignée, les médecins ne l'ont pas écrit.

*
* *

Une opération chirurgicale, remontant à une aussi haute antiquité et qui a joui d'une faveur aussi exceptionnelle, ne pouvait manquer d'avoir été célébrée de mille façons.

Effectivement, on a écrit sur la saignée de quoi remplir des bibliothèques ; on l'a vantée, on l'a prônée, on l'a aussi bafouée et critiquée, sur tous les tons, dans toutes les langues, en prose et même en vers.

Enfin, l'image ne l'a pas oubliée.

Les œuvres d'art consacrées à la saignée ne sont cependant pas très nombreuses. Elles se composent surtout de gravures dont la valeur artistique est généralement secondaire, mais qui offrent de l'intérêt au point de vue documentaire.

Quant aux peintures, elles sont encore plus rares. La majorité ont été inspirées par le souvenir d'un épisode dramatique où la saignée n'intervient que comme un mode de suicide usité sous l'empire romain, — je veux parler de la *mort de Sénèque*, sujet maintes fois reproduit et sur lequel nous reviendrons bientôt.

Les peintres flamands et hollandais qui nous ont laissé, parmi leurs petits tableaux de genre, tant de scènes de Médecine et de Chirurgie, ont prodigué les *pédicures*, les *dentistes*, les *urologues* et les *charlatans* ; mais ils semblent avoir répugné à nous montrer les *saigneurs*. Peut-être ont-ils redouté l'effet désagréable produit par la vue du sang épanché. Ils n'étaient cependant pas ennemis du réalisme et n'hésitaient à peindre ni les difformités ni les maladies. Il est vrai que, dans la plupart de leurs tableaux d'intérieurs, ils ont plutôt cherché à éveiller des émotions paisibles ou joyeuses.

Digitized by Google

Digitized by Google

BOSTON PUBLIC LIBRARY

LA SAIGNÉE EN IMAGES

(*Henry Meige*)

D'après un tableau de DAVID TENIERS LE JEUNE

(Au Musée de Draguignan)

Dessin de Mr WEISSER, d'après une photographie.

MASSON ET Cie, Editeurs.

Digitized by Google

La saignée s'y prêtait médiocrement.

Si les peintures qui lui furent consacrées sont en fort petit nombre, du moins celles qui nous ont été conservées se font-elles remarquer par leur exceptionnelle valeur. Aussi tenons-nous à les faire connaître dès à présent.

*
* *

C'est en France, dans le petit musée de Draguignan, que se cache l'une des plus intéressantes peintures inspirées par la *Saignée*, œuvre d'une haute valeur artistique et d'une vérité qui ne saurait échapper au médecin. Elle est de David Teniers le Jeune (1). (Pl. XXIII.)

La scène se passe dans un de ces intérieurs rustiques qu'affectionnait Teniers, logis délabré transformé pour l'instant en officine fort pauvrement achalandée. Une cloison de planches vermoulues, un fauteuil branlant, un escabeau, un vieux tonneau, quelques flacons sur une tablette, des paquets de graines et un portrait grotesque accrochés aux murs, deux pots d'onguent et un plat à barbe : voilà pour le mobilier et la décoration. Ils sont caractéristiques. Téniers ne connaît pas d'autres intérieurs où loger ses barbiers de village. Dentistes, pédicures, petits chirurgiens ou empiriques urologues, habitent tous dans ce même taudis, meublé de la même façon rudimentaire, orné des mêmes accessoires professionnels.

Ici, les personnages se réduisent au malade et au médecin, plus une femme à demi perdue dans l'ombre, qui regarde timidement les préliminaires de l'opération.

Le malade, amaigri, voûté, assis dans le fauteuil décrépit, un bonnet blanc sur le crâne, s'installe de son mieux pour supporter l'opération et fait appel à tout son courage.

Debout près de lui, le médecin aux cheveux bouclés, béret sur l'oreille, vêtu d'un long manteau, reconnaît, avant d'y porter le fer, le champ opératoire en le palpant des deux mains.

Beaucoup de naturel dans les attitudes, dans celle du patient surtout dont l'expression attentive et anxieuse donne à la scène une réelle émotion.

Mais remarquons surtout l'exactitude de la pose et des gestes eu égard à l'opération projetée.

Le malade a le bras droit tendu, nu, la manche relevée. Pour le maintenir ainsi il a saisi l'extrémité d'un bâton qu'il serre à pleine main. Voilà bien le rituel classique de la saignée. Le bâton est d'abord un soutien ; de

(1) Je dois à l'amabilité de M. Octave Tessier, conservateur du Musée de Draguignan, et à l'obligeante entremise de mon ami M. Alfred Bauer, interne des hôpitaux, la photographie de cet intéressant tableau d'après laquelle M. Weisser a pu reconstituer le dessin reproduit Pl. XXIII.

Digitized by Google

plus, en le serrant fort, le patient fait gonfler les veines de son avant-bras. A défaut de bâton, on faisait souvent serrer entre les doigts une bande roulée, ou simplement le pouce replié sur la paume de la main. Au bras, une ligature sera faite pour empêcher le sang de refluer par les veines superficielles. Mais, en attendant, le chirurgien se contente de comprimer ces veines de la main gauche, tandis qu'avec sa main droite, il pratique sur l'avant-bras de légères frictions dirigées de bas en haut, cherchant à placer son pouce sur la veine à ouvrir.

Ce sont là les propres conseils enseignés par les chirurgiens de l'époque.

La position du malade, la manœuvre du médecin, tous les détails de cette technique sont rendus avec une scrupuleuse exactitude. Il est bien probable que Teniers lui-même a dû subir la saignée ; en tous cas, on peut affirmer qu'il l'a vu pratiquer selon les règles de l'art. Son tableau pourrait servir d'illustration à quelque Traité de la saignée contemporain.

Sans doute, il manque un certain nombre d'accessoires que les fervents phlébotomistes n'avaient garde d'oublier : des compresses, des bandes, un rat-de-cave pour éclairer le champ opératoire, et des palettes ou *poilettes* pour mesurer le volume de sang extrait. Nous ne voyons pas non plus les lancettes ni le lancettier. Mais nous sommes chez un pauvre barbier dont l'arsenal est certainement rudimentaire. D'ailleurs son plat à barbe est là pour recueillir le sang ; il en connaît la capacité, à quelques onces près.

Ce qui est vraiment digne de remarque dans ce tableau, c'est que Teniers ait choisi, parmi les différents temps de l'opération, non pas celui qui prêtait le plus aisément à l'effet, l'ouverture de la veine et le jaillissement du sang, mais bien cette manœuvre préparatoire, assez délicate et relativement compliquée, qui précède l'incision. Le réalisme discret de cette scène témoigne à la fois d'un observateur consciencieux et d'un judicieux ordonnateur. L'intérêt s'accroît à la vue de ces préparatifs. Les soins que prend le chirurgien avant d'opérer laissent entrevoir la difficulté de son opération et ajoutent à l'anxiété du patient. L'attente du coup de lancette n'est pas moins troublante que la piqûre de la veine.

Le spectateur participe à cette inquiétude.

Aussi faut-il regretter que cette peinture de Teniers n'ait pas encore la notoriété qu'elle mérite au point de vue artistique. Dans l'histoire iconographique de la Saignée, il était de toute justice de lui réserver la première place.

(*A suivre.*)

Le gérant : Bouchez.

Imp. J. Thevenot, Saint-Dizier (Haute-Marne).

Digitized by Google

TUMEUR CÉRÉBRALE

(*Etude histologique et pathogénique*)

PAR

ERNEST DUPRÉ et **ALBERT DEVAUX.**

A propos de l'histoire clinique et nécroptique d'un cas d'endothéliome méningé, dont nous avons déjà communiqué l'observation résumée à la Société de Neurologie (1), nous désirons présenter ici quelques considérations sur l'histopathologie des tumeurs endothéliales du cerveau, et proposer, pour expliquer la physiologie pathologique des symptômes des tumeurs cérébrales, une hypothèse nouvelle, destinée, non pas à remplacer, mais à prendre rang parmi les autres théories pathogéniques (congestion, irritation, troubles circulatoires de l'encéphale, etc.).

Voici tout d'abord l'observation de notre malade, que nous faisons suivre de quelques commentaires cliniques. Nous avons joint au protocole nécroptique la reproduction, sur les deux aquarelles de la planche XXIV, de l'ensemble du néoplasme, dont les coupes microscopiques figurent, avec les coupes de l'Ecorce, des nerfs optiques, et la représentation de certains types de lésions cellulaires corticales, sur la planche XXV.

Observation.

Sommaire. — *Clinique : Syndrome des tumeurs cérébrales : d'abord céphalée, quelques vertiges et vomissements : troubles de la mémoire et torpeur psychique, amblyopie progressive et amaurose par atrophie papillaire ; ensuite épilepsie, légères parésies localisées; enfin, démence, gâtisme, coma, mort. — Nécropsie : Volumineuse tumeur sphéroïdale, circonscrite, grosse comme une orange, à la base de l'hémisphère gauche, refoulant le lobule orbitaire, l'insula et le pôle temporal. — Histologie : Endothélioma arachnoïdien, à globes concentriques, avec lacunes vasculaires et formations an-*

(1) E. Dupré et A. Devaux, *Endothéliome cérébral.* Soc. de Neurologie, 18 avril 1901.

Digitized by Google

giomateuses, sans calcification. Sclérose névroglique intense des nerfs optiques ; lésions cellulaires corticales légères, diffuses.

G..., 34 ans, marchand de tonneaux, sans antécédents héréditaires notables et sans autre antécédent personnel que de l'incontinence nocturne d'urine jusqu'à l'âge de sept ans, avait toujours été en bonne santé jusqu'à l'âge de 23 ans. Au retour du service militaire, il contracta, dit-il, la *syphilis* et suivit alors un traitement régulier, dont il ne peut préciser exactement la durée, mais assez prolongé. Depuis, le malade, buvant régulièrement chaque jour, 2 litres de vin, 2 apéritifs, 2 petits verres et quelques bocks, a commis des *excès alcooliques*, qu'aucun symptôme d'ailleurs ne trahit.

Vers le début de l'année 1898, G.... remarqua que sa vue commençait à baisser et à se troubler, d'abord à droite, puis à gauche ; à partir de ce moment, l'*amblyopie* fit d'assez notables progrès, et, en 6 à 8 mois, devint très prononcée. En novembre 1898, survint un accident de voiture : assis dans une voiture découverte qui roulait rapidement, le malade fut, par un brusque arrêt du véhicule, violemment projeté contre le siège du cocher, et contusionné au visage contre la barre d'appui : il reçut ainsi un fort *traumatisme de la région naso-orbitaire*. A la suite de cet accident, brusquement, à l'amblyopie succéda l'*amaurose*.

Le malade, aveugle, entra alors aux Quinze-Vingts, où lui fut appliqué un traitement mercuriel qui resta inefficace. Il passa ensuite à l'Hôtel-Dieu, dans le service du professeur Panas, où une série d'injections intra-fessières d'huile biiodurée ne produisit aucune amélioration. Plusieurs examens ophtalmoscopiques furent, à cette époque, pratiqués, notamment par M. Druault, qui constata une atrophie papillaire bilatérale, avec dilatation variqueuse des veines, stase œdémateuse, etc. De la clinique ophtalmologique, G... passa dans le service du professeur Proust, alors suppléé par l'un de nous.

A ce moment, l'examen complet du malade décelait : d'abord, la cécité absolue, sans myosis, ni mydriase, ni inégalité papillaire, avec conservation du réflexe irien à la lumière et à l'accommodation psychique : ensuite, de la *céphalée* gravative, continue, sans localisation nette, avec sensation de serrement de tête ; puis des *troubles psychiques* consistant en un *affaiblissement intellectuel* notable, une *diminution marquée de la mémoire*, un état d'*indifférence torpide*, entrecoupé de moments d'un *rire puéril*, un peu niais, ou d'*accès d'émotivité anxieuse*, se manifestant passagèrement, à la visite, par l'attitude, la mimique, le ton du malade dans la conversation, les alternatives de coloration du visage, etc.

L'obtusion intellectuelle et surtout l'amnésie ne permettaient déjà plus de reconstituer fidèlement les détails de l'anamnèse. Les vertiges et les vomissements, qui avaient déjà disparu, s'étaient montrés au début, à de rares intervalles, avec les premières atteintes de la céphalée et de l'amblyopie.

L'examen somatique ne révèle, du côté des grands appareils, aucune lésion, aucun trouble fonctionnel. Le second temps aortique est un peu exagéré. Ni sucre, ni albumine : pas de polyurie. Du côté du système nerveux, on note

Digitized by Google

Digitized by Google

EXPLICATION DE LA PLANCHE XXIV

Fig. 1. — Hémisphère gauche, vu par sa face externe. Endothéliome ayant refoulé le lobe temporosphénoïdal.

Fig. 2. — Hémisphère gauche vu par sa face inférieure ; l'endothéliome est contenu dans une loge formée par le tassement des lobes orbitaires et temporosphénoïdal. Le chiasma des nerfs optiques est refoulé par le néoplasme.

Digitized by Google

Fig. 1

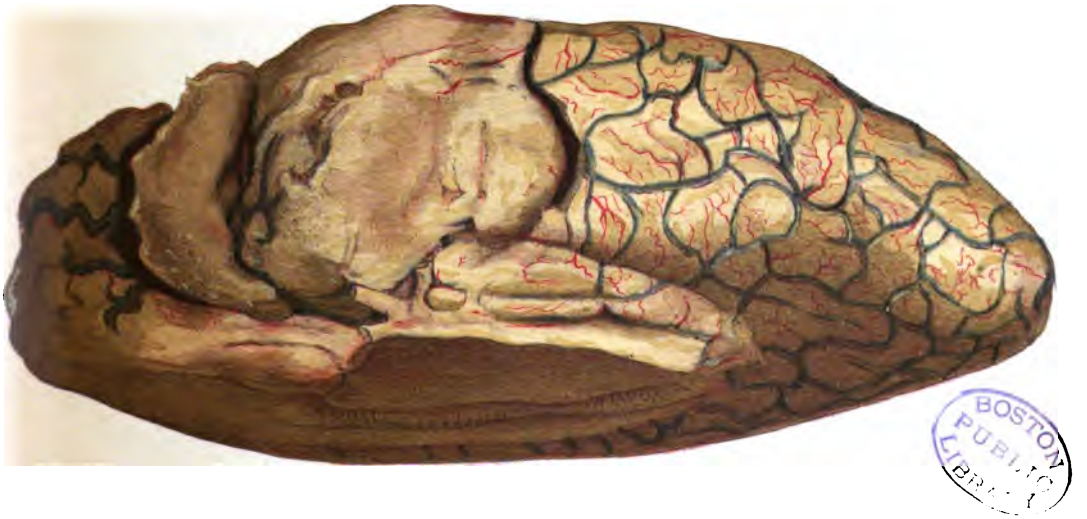

Fig. 2

TUMEUR CÉRÉBRALE (*Ernest Dupré et Albert Devaux.*)

BOSTON PUBLIC LIBRARY

Digitized by Google

Rossin Del & Lith.

Digitized by Google

Digitized by Google

EXPLICATION DE LA PLANCHE XXV

Fig. 1. — Coupe de la tumeur. En haut, à gauche, cavités angiomateuses dont les parois enkystées renferment quelques rares noyaux. En bas, fentes vasculaires contenant des hématies. Le reste de la préparation est formé par des amas de cellules longues orientées en tourbillon; les globes plus fortement teints par la fuchsine acide occupent plus volontiers le centre des amas. (Col. Van Guson, obj. AA; oc. 2 Zeiss.)

Fig. 2. Vaisseaux dont les parois, formées par des cellules accolées parallèlement, renferment de nombreux globes. Le vaisseau inférieur envoie dans le parenchyme environnant une pointe, autour de laquelle les cellules commencent à s'orienter concentriquement. (Obj. DD oc. 4 Zeiss).

Fig. 3. — Globes ou corps concentriques à différentes périodes de leur développement. (Obj. DD; oc. 4 Zeiss.)

Fig. 4. — Cellule nerveuse de l'écorce en chromatolyse périphérique. Gonflement et vacuolisation du noyau. Un leucocyte intra-protoplasmique. (Obj. immers 1/12; oc. 4 Zeiss.)

Fig. 5. — Cellule nerveuse de l'écorce en chromatolyse périphérique avec gonflement du corps cellulaire. Neuronophage intra ou extra-protoplasmique. (Obj. immers 1/12; oc. 1, Zeiss.)

Fig. 6. — Cellule nerveuse dont le noyau, refoulé à une extrémité, est encore entouré par une zone formée de petits grains plus fortement teintés, tandis que l'autre extrémité ne prend le colorant que très légèrement. (Obj. immers 1/12; oc. 4, Zeiss.)

Fig. 7. — Cellule nerveuse de l'écorce, envahie par le neuronophage. Le noyau, à peine visible, ne contient plus de nucléose. (Obj. immers 1/12; oc. 4, Zeiss.)

Fig. 8. — Cellule nerveuse de l'écorce, presque complètement disparue sous un amas de neuronophages. (Obj. immers 1/12; oc. 4, Zeiss.)

Fig. 9. — Cellule nerveuse de l'écorce dont le protoplasma, en partie détruit, renferme un noyau contenant un leucocyte. (Obj. immers 1/12; oc. 4 Zeiss.)

Fig. 10. — Cellule nerveuse de l'écorce en achromatose. (Obj. immers 1/12; oc. 4 Zeiss.)

Fig. 11. — Cellule nerveuse de l'écorce dont le noyau est à peine indiqué par une zone plus claire et dont le protoplasma est divisé par des striées parallèles. (Obj. immers 1/12; oc. 4 Zeiss.

Digitized by Google

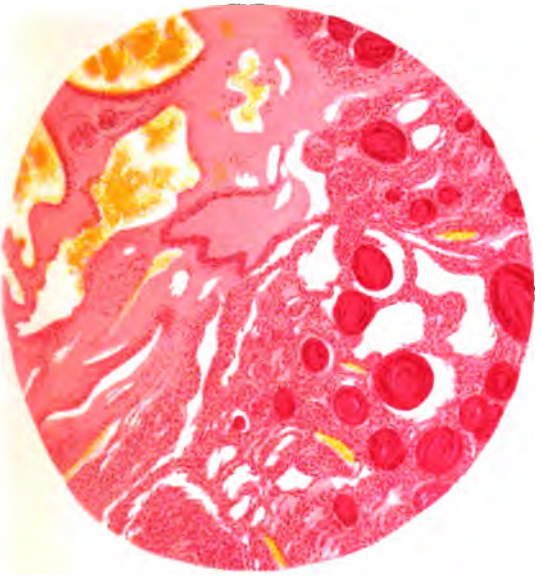

1

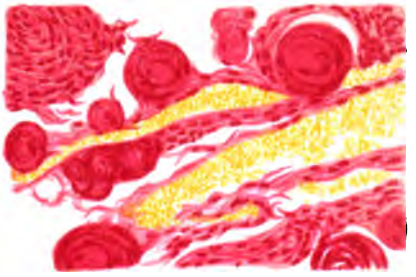

2

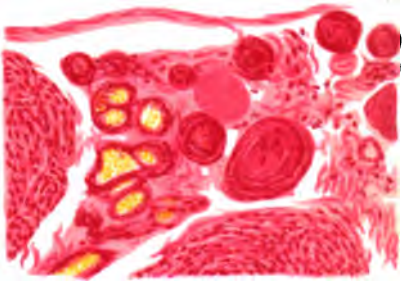

3

4



5



6

7

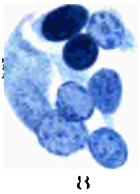

8

9

10

11

TUMEUR CÉRÉBRALE

(ÉTUDE HISTOLOGIQUE)

Ernest Dupré et Albert Devaux.

A. Bessin, Del-Lith. E. Marchizet, Imp. 9 rue Champollion

Digitized by Google

Digitized by Google

quelques troubles de caractère hystérique : hyperesthésie mammaire et vertébrale ; abolition du réflexe pharyngien : tremblement fibrillaire de la langue ; tremblement irrégulier, saccadé, intermittent, exagéré par les mouvements volontaires, dans le membre supérieur droit, qui se montre aussi un peu affaibli dans son énergie motrice. Le malade affirme que ces tremblements datent des dernières injections mercurielles, pratiquées sur lui chez le professeur Panas ; et il paraît assez vraisemblable de songer, en l'occurrence, à des *phénomènes légers d'hystérie mercurielle,* provoqués par le traitement spécifique intensif, institué à deux reprises, aux Quinze-Vingts et à l'Hôtel-Dieu chez ce sujet, alcoolisé et profondément atteint dans sa résistance psychique, par le traumatisme crânien antérieur, l'apparition de sa cécité et le développement de sa lésion cérébrale.

Aucun trouble des sphincters. Sommeil bon et régulier. Du côté des appareils sensoriels, la vue exceptée, pas de manifestation morbide appréciable : légères secousses nystagmiformes, en position externe, du globe oculaire. Du côté du langage, légers troubles paraphasiques intermittents, à propos desquels le malade marque d'ailleurs quelque impatience : il dit un mot pour un autre et se reprend, ou parfois ne s'en aperçoit pas.

Le 15 novembre 1899, le malade passe à Laënnec, aux Chroniques, dans le service du Dr Rénon, qui, après examen, conclut à la probabilité d'une tumeur cérébrale. Sur la demande de Rénon, le Dr Sauvineau examine, à Lariboisière, le malade et formule le diagnostic suivant : « Atrophie postnévritique des deux nerfs optiques, en rapport avec une compression intracérébrale, sans qu'on puisse en localiser le siège. S'il y avait encore un peu de vision, la trépanation serait indiquée, actuellement (23 mars 1900) rien à faire. »

En avril 1900, G... passe à Laënnec, dans le service de Chroniques de l'un de nous, qui l'ayant déjà observé à l'Hôtel-Dieu, le retrouve et constate l'état stationnaire de certains symptômes, le progrès de certains autres et l'apparition successive de nouveaux signes. L'état général s'est aggravé : le malade a maigri. La cécité est toujours absolue et l'affaiblissement démentiel a fait de notables progrès. Le malade, calme et inactif, passe ses journées dans une attitude d'indifférence, de torpeur et d'hébétude, dont on le tire par l'appel de son nom, par l'invitation aux repas, par des questions sur sa santé, etc. Il répond alors avec lenteur, sur un ton uniforme, en quelques mots adaptés à la question, mais auxquels succède aussitôt un silence, pendant lequel le facies anxieux et désorienté du malade semble interroger l'interlocuteur, ou chercher le fil de son discours, qui s'achève, suivant les cas, en quelques soupirs sonores ou dans un sourire d'expression à la fois béate et tristement résignée. Le malade, entièrement perdu dans la nuit de son cerveau visuel et psychique, semble, lorsqu'on l'appelle, s'éveiller, prêter l'oreille à une voix connue et faire effort pour saisir le sens de paroles lointaines. La mémoire *semble* avoir *presque* entièrement disparu ; cependant, G... reconnaît fort bien la voix et le nom de celui d'entre nous qui fut, à l'Hôtel-Dieu, son chef de service ; et, par ses réactions émotives, il manifeste, à chaque fois que nous l'approchons, un mouvement sentimental évident. Ces manifestations psychiques n'ont d'ailleurs pas de du-

Digitized by Google

rée ; et on peut facilement s'assurer que toute activité spontanée de l'intelligence et de la volonté fait défaut. Seule, *persiste l'activité automatique* : le malade mange et dort bien ; il passe une grande partie de son temps à fumer : à d'autres moments, il se promène dans la salle, les corridors, les escaliers, les jardins de l'hôpital, va et vient seul, sans trébucher, sans heurter jamais personne. La plupart de ceux qui le rencontrent, dans les couloirs ou les cours, marchant seul, les yeux grands ouverts, sans hésitation ni embarras, ne se doutent pas qu'ils croisent un aveugle. G... avait donc *conservé remarquablement le sens de l'équilibre et de l'orientation*. Il évoque, à ce point de vue, l'image du somnambule qui évolue avec tant d'aisance et de sûreté dans un milieu auquel il ne prête aucune attention sensorielle consciente, et dont cependant les moindres détails lui semblent familiers.

Sur la fin d'avril éclatent, à quatre ou cinq reprises irrégulières, des *crises convulsives épileptiques* généralisées. A partir de ce moment, la mine s'altère, l'état général décline et le malade s'alite. On observe dès lors du *gâtisme*, d'abord intermittent, puis continu, un état de *démence à peu près complète* : le malade ne répond plus qu'à l'appel réitéré de son nom : on l'alimente comme un dément ; la mastication et la déglutition restent incomplètes, la bouche est encombrée de débris alimentaires à demeure. A ce moment, dans les derniers jours, on remarque une *légère hémiparésie faciale inférieure* et du *strabisme externe à gauche*. Enfin, le *coma* s'établit et, le 10 juin 1900, le malade succombe.

Nécropsie. — Tout l'intérêt de l'autopsie porte sur l'encéphale : aucune lésion ne peut être relevée dans les autres viscères (Pl. XXIV).

A l'ouverture du crâne, la dure-mère apparaît intacte ; et la convexité des hémisphères, après l'incision de l'enveloppe méningée, ne présente rien de particulier. A l'ablation du cerveau, se révèle, à la base de la partie antérieure de l'hémisphère gauche, la lésion, sous la forme d'une volumineuse *tumeur sphénoïdale* grosse comme une orange, d'une consistance demi-molle, analogue à celle de la substance cérébrale, d'une couleur gris-rosé, et nettement circonscrite à sa périphérie, qui déborde en bas et en dehors les limites du cerveau.

La masse néoplasique est encastrée dans une profonde excavation de la face inférieure du lobe frontal et du lobe temporo-sphénoïdal, refoulés en haut ; et, en bas, elle repose, par l'intermédiaire de la dure-mère, très épaissie et enflammée à ce niveau, dans la fosse cérébrale antérieure gauche. En dedans, elle refoule vers le chiasma une languette de deux centimètres environ de large de la substance du lobe frontal ; en longueur, la tumeur s'étend depuis une ligne correspondant au grand diamètre transversal du cerveau, jusqu'à un point situé en avant, à trois centimètres de l'extrémité antérieure du lobe frontal. Toute la face orbitaire de ce lobe coiffe la tumeur suivant une courbe régulière, dont l'extrémité interne aboutit à deux centimètres environ de la scissure de Sylvius.

L'extrémité antérieure du lobe temporal n'est plus visible : refoulée et tassée en haut et en arrière, elle est remplacée, dans le profil du cerveau, par la saillie irrégulièrement sphéroïdale de la tumeur, qui déborde en dehors l'hé-

Digitized by Google

misphère et en augmente beaucoup les dimensions, le volume et le poids. Vu par sa convexité, le cerveau présente, en effet, une asymétrie manifeste au profit du côté gauche. En écartant la scissure interhémisphérique, on voit que la face interne du lobe frontal gauche est distendue et refoulée à droite. La figure I donne une idée exacte du siège, du volume, de la forme et des relations de voisinage de la tumeur.

Examinée de plus près, cette tumeur apparaît comme un gros bloc sphérique, de structure assez homogène, granuleuse, aux contours nettement circonscrits et formés par les méninges molles, épaissies, qui l'isolent de la substance cérébrale et lui forment une capsule d'enveloppe dure et stratifiée, dont les tractus fibreux irradiés cloisonnent la masse néoplasique en dedans, et s'insèrent en dehors sur la pie-mère épaissie et vascularisée de la région fronto-temporale inférieure. Au niveau de la partie externe de la fosse cérébrale antérieure, une zone assez étendue de pachyméningite adhésive unissait la face inféro-externe de la capsule d'enveloppe du néoplasme en squelette frontal : les adhérences ostéo-fibreuses durent être rompues pour énucléer le lobe frontal et sa tumeur de la fosse cérébrale, et de petits fragments du néoplasme restèrent attachés à la plaque de symphyse ostéo-méningée locale créée à ce niveau.

Après l'exécution des aquarelles de la planche I, destinées à montrer l'aspect d'ensemble de la lésion sur la table d'amphithéâtre, on détache, par des tractions multiples et des sections au ciseau, la tumeur de ses adhérences cérébrales, on l'énuclée de la loge qu'elle s'est creusée dans le cerveau, et on constate ainsi qu'elle est reliée à la circulation vasculaire de l'encéphale par de nombreuses artérioles et veinules, du domaine de la sylvienne, dont le tronc, refoulé et sinueux, rampe entre la face postéro-interne de la tumeur et le lobule de l'insula aplati et repoussé en dedans et en haut.

De l'artère sylvienne se détache, vers le néoplasme, deux à trois artérioles qui vont distribuer leurs ramifications à l'enveloppe et à l'intérieur de la masse morbide : de grosses veinules méningées se détachent de la périphérie du bloc néoplasique et vont confondre leur réseau avec celui de la pie-mère adjacente. Il faut, pour isoler et énucléer la tumeur, rompre on sectionner tous ces tractus fibro-vasculaires qui l'attachent, par l'intermédiaire de la pie-mère et de ses vaisseaux, à la substance cérébrale.

Le résultat des *pesées* est le suivant :

Poids de l'encéphale : 1440 grammes.

Poids du cerveau (avec la tumeur) : 1380 grammes.

Poids de l'hémisphère gauche (avec la tumeur) : 780 grammes.

Poids de la tumeur : 210 grammes.

L'examen macroscopique ne révèle rien d'anormal dans les *pédoncules*, le *bulbe*, le *protubérance*, le *cervelet* et la *moelle*.

Les *nerfs optiques* paraissent relativement libres, mais réduits de volume ; le *chiasma* est affleuré à gauche, par le bord interne de la tumeur, et la *bandelette*, du même côté, est légèrement refoulée à droite.

A l'incision du cerveau, sur des coupes sagittales, *dilatation des cavités*

Digitized by Google

ventriculaires, légère à droite, assez forte à gauche. Pas de lésions apparentes dans les masses centrales, grises et blanches, des hémisphères.

Histologie. — Réservant l'étude détaillée de l'histologie et de l'histogénie de la tumeur pour la seconde partie de ce mémoire, nous donnons ici seulement le résumé de l'examen microscopique.

Le néoplasme est un spécimen typique d'*endothélioma arachnoïdien*, semblable à ceux qui ont été étudiés et figurés par Charcot, Cornil et Ranvier, Lancereaux, Robin, Lebert, Virchow, etc. La coupe est remarquable par l'abondance des *globes à structure concentrique*, résultant du tassement régulier des cellules fusiformes constitutives de la tumeur ; par l'*ordination en tourbillons* de celles-ci, qui représente le début probable de cette curieuse disposition globulaire, rappelant l'aspect des globes épidermiques de certains épithéliomas, enfin par l'existence d'*espaces angiomateux lacunaires*, de fentes à contenu hématique et de processus vaso-formatifs, dont les relations avec le parenchyme néoplasique et les globes concentriques sont des plus intéressantes. On n'y observe pas de processus angiolithique, ni de calcification. Pas trace d'élément nerveux dans le néoplasme.

L'*examen histologique de l'écorce cérébrale* sur des fragments prélevés loin de la tumeur (lobe occipital et région paracentrale) et au voisinage médiat (pôle frontal) et immédiat (lobule orbitaire, pôle sphénoïdal) du néoplasme, nous a permis de constater la *conservation relative des éléments cellulaires*, notamment des cellules pyramidales dont nous décrivons les *lésions* (état fissuraire, éclatement, gonflement et excentricité du noyau, chromatolyse, etc.). De plus, nous avons observé un semis extrêmement riche, dans les différentes couches de l'écorce, d'*éléments cellulaires ronds*, prenant énergiquement les colorants, de dimensions variées, mais en général petites, et dont nous discutons la *nature leucocytaire ou névroglique*.

L'*examen des nerfs optiques* a montré l'existence d'une *sclérose névroglique intense*, proliférante, étouffant les fibres nerveuses tout le long du tractus optique.

L'*examen de la moelle* est négatif.

L'ensemble des lésions microscopiques de l'écorce, des nerfs optiques, et de de la tumeur s'appréciera aisément sur les différentes figures de la Planche II.

ÉTUDE CLINIQUE.

Tout a déjà été dit sur l'histoire clinique des tumeurs cérébrales : et pourtant il ne sera pas sans intérêt de revenir sur quelques particularités de cette observation.

Il faut tout d'abord, si l'on excepte les phénomènes parétiques des tout derniers jours, noter l'*absence de tout symptôme de localisation*. Ce fait semble paradoxal, lorsqu'on réfléchit : d'abord, à l'énorme volume de la tumeur ; ensuite, à l'action de refoulement, de compression et de déformation extrêmes qu'elle exerçait sur le pôle temporal, le lobule de l'in-

Digitized by Google

sula, et les régions inféro-externes du lobe frontal, notamment la circonvolution de Broca et la région operculaire. Mais il s'explique par trois raisons : d'abord, le mode lent, progressif et régulier d'accroissement du néoplasme, qui a ménagé, dans son évolution, la tolérance du tissu cérébral ; ensuite, le siège de la tumeur, qui, placée à la base du lobe frontal, occupait une des régions de relative indifférence de l'encéphale ; enfin et surtout, les rapports du néoplasme avec l'écorce cérébrale. Celle-ci n'était que refoulée et comprimée, et non détruite par celui-là ; la tumeur était, dans un accolement étroit, juxtaposée à la substance grise corticale, et non substituée à elle dans une invasion absorbante et destructive. Ainsi s'explique l'absence, au cours d'une longue évolution clinique, de toute paralysie localisée et notamment d'aphasie.

L'étude des *troubles mentaux* présente aussi, dans cette observation, quelque intérêt. On sait que, pour la plupart des auteurs, le lobe frontal représente le lieu probable de l'élaboration des processus intellectuels les plus élevés : c'est le lobe psychique par excellence. Et, en effet, il semble bien résulter de la statistique comparée des troubles mentaux, au cours des lésions encéphaliques, que c'est l'atteinte des lobes frontaux qui porte le préjudice le plus grave aux fonctions intellectuelles.

Chez notre malade, les troubles intellectuels n'ont pas fait défaut. Ils ont consisté uniquement en *dépression*, en *obnubilation* et en *diminution psychiques*. A aucun moment, G... n'a présenté d'excitation ni de déviation intellectuelles : à aucun moment, il n'a eu de perversions sensorielles : il n'a jamais eu, en effet, ni hallucinations ni délire. Pour avoir ainsi rapidement descendu tous les degrés d'une évolution démentielle continue et progressive, sans jamais offrir ni réaction éréthique, ni processus hallucinatoire, ni conception délirante, il faut bien admettre que notre malade n'était, par son hérédité, ni un déséquilibré mental, ni un prédisposé aux réactions psychopathiques. L'atteinte des fonctions mentales s'est révélée par l'affaiblissement démentiel progressif, portant d'abord et principalement sur la mémoire, puis et tardivement sur l'intellectualité spontanée et l'activité volontaire. Cette déchéance mentale s'est lentement affirmée au milieu d'un état général de dépression simple, légère, sans phénomène de mélancolie, ni de stupeur, ni d'anxiété. Mais, en dehors de ces symptômes, la véritable caractéristique de l'altération mentale, chez notre malade, a été un état que l'on rencontre souvent, en pareil cas, et qui est, pour ainsi dire, la *note psychopathique dominante du tableau clinique des tumeurs cérébrales* : c'est un état qui, associé à un degré plus ou moins prononcé de dépression et de diminution intellectuelles, n'est cependant ni l'une ni l'autre de ces altérations, peut s'exprimer par les termes de *torpeur*, d'*engourdissement psychique*, d'*obnubilation intellec-*

Digitized by Google

tuelle, et se traduit objectivement par : l'immobilité relative du sujet avec persistance des mouvements d'habitude, l'inertie du masque facial, une attitude et une expression mimique d'absolue indifférence ou de concentration méditative prolongée, sans processus actifs d'idéation correspondante. On tire aisément le malade de cet état d'engourdissement psychique, mais pour un temps seulement : abandonné à lui-même il y retombe aussitôt ; et il semble bien que le mécanisme psychologique de cet état soit l'*inhibition des centres supérieurs* de la conscience intellectuelle et de l'activité volontaire, et *la seule persistance de l'activité automatique*, réglée surtout par les besoins intérieurs, d'ordre végétatif.

L'apport sensoriel semble très diminué, les opérations associatives très restreintes et très lentes, et, par suite, l'activité psychique spontanée presque nulle. Cependant, l'intelligence obnubilée n'est pas détruite : elle répond aux incitations vives, aux injonctions impérieuses ; elle est voilée mais encore présente, et ce n'est qu'aux phases dernières de l'évolution morbide qu'elle décline et disparaît.

Cet état d'obtusion intellectuelle, de torpeur affective et d'inertie volontaire s'associe, ainsi que nous l'avons dit, à un degré plus ou moins accusé de diminution psychique : mais il diffère profondément de cette diminution elle-même : ces malades sont des affaiblis, mais ils ne ressemblent pas à des déments. Ce n'est qu'à la période terminale de l'affection que leur état mental ne peut plus être distingué de celui de la démence.

Une autre caractéristique de la pathologie mentale des tumeurs encéphaliques, qui ne faisait pas non plus défaut chez notre malade, c'est le caractère enfantin, puéril des réactions psychiques, marqué dans les réponses, dans l'intonation, dans la mimique, autant et peut-être plus encore que dans l'objet des préoccupations et la nature des désirs, exprimés par les malades. Ce *puérilisme psychique*, que Brissaud semble avoir bien remarqué aussi, dans la symptomatologie des tumeurs cérébrales, lorsqu'il écrit : « c'est un simple retour à l'enfance, moins la vivacité des impressions et la curiosité de l'enfant (1) », nous l'avons noté plus caractéristique chez d'autres malades, mais notre sujet en offrait un exemple évident. Il se manifestait, à propos des faits courants de la vie quotidienne, par des réactions d'impatience et d'entêtement, futiles dans leur motif, naïves dans leur expression, et disproportionnées dans leur intensité : par l'emploi de locutions et de formules enfantines, dans le langage : par le genre simple, monotone, comme impersonnel et récitatif du débit ; par l'expression un peu niaise, d'une gaucherie qu'on dirait affectée, de la mimique et de l'attitude ; par la suggestibilité extrême dans la conversation, la

(1) E. Brissaud, Art. *Tumeurs cérébrales*, Traité de médecine, t. VI.

Digitized by Google

nature puérile des désirs, des occupations, etc. On dirait, à de certains moments, que, suivant une expression familière, mais vraiment juste, le malade *bétifie*. Au premier abord, en effet, on peut croire, qu'en partie au moins, l'attitude et le ton sont simulés, tant est frappant le contraste qui existe entre l'âge et les allures du malade.

Enfin, la *conservation parfaite du sens de l'orientation* et *l'intégrité de l'activité automatique*, permettant au malade d'exécuter facilement, malgré sa cécité et son obtusion mentale, tous les actes de la vie ordinaire, les allées et venues dans la salle, les promenades dans les couloirs et les jardins, l'ascension et la descente des escaliers, ont longtemps constitué chez notre sujet un état particulier, plus ou moins analogue à une sorte de somnambulisme, dans lequel le sujet, hanté par son rêve, évolue avec aisance dans un milieu qui paraît à la fois complètement étranger à son attention consciente et volontaire, et tout à fait familier à ses habitudes inconscientes et automatiques.

Ainsi, on peut résumer l'ensemble des troubles psychiques présentés par notre malade dans l'énumération suivante : *affaiblissement démentiel* très lentement progressif; mais surtout : *obnubilation* intellectuelle, *torpeur et engourdissement* des sphères affective et volontaire ; diminution extrême et précoce de l'intellectualité spontanée, de l'attention et de l'activité volontaire ; *puérilisme* mental ; intégrité remarquable du sens de l'orientation et de l'activité automatique. Aucun autre trouble psychique : notamment ni hallucination, ni délire, et aucun signe de cette *moria*, signalée avec tant de complaisance, comme symptôme caractéristique des lésions néoplasiques du lobe frontal, par Bruns (1) et surtout Jastrowitz (2). Par quelques côtés, notre observation se rapproche de celles qui figurent dans les intéressantes études de Brault et Lœper (3) et de Devic et Gauthier (4).

Le symptôme qui, par sa précocité, sa permanence et son intensité, a dominé tous les autres, est l'*atteinte de la fonction visuelle*. Progressive et bilatérale, l'amblyopie s'est manifestée comme le premier signe de l'affection ; et, huit mois après le début des accidents, la cécité absolue était définitive. Une particularité intéressante de l'histoire des troubles visuels, a été l'influence, brusque et décisive, du traumatisme, sur l'évolution d'une amblyopie, dont les progrès s'accentuaient lentement : immédiatement après le coup reçu sur la région orbito-nasale, le malade, jusqu'alors

(1) Bruns, *Die Geschwülste des Nervensystems*, Berlin, 1897.

(2) Jastrowitz et Leyden, *Beitr. z. Lehre von der Localisation im Gehirn*, Berlin, 1888.

(3) Brault et Lœper, *Tumeurs cérébrales à forme psycho-paralytique*. Archiv. de Médecine, mars 1900.

(4) Devic et Gauthier, *Tumeurs cérébrales à forme psycho-paralytique*. Id., décembre 1900.

Digitized by Google

amblyope, est devenu aveugle. Il y a eu là sommation de deux facteurs étiologiques classiques des amauroses : la stase papillaire par néoplasie intra-crânienne et le traumatisme orbitaire : ce dernier n'a d'ailleurs fait que précipiter l'évolution des choses. L'inefficacité du traitement spécifique intensif doit faire rejeter l'influence, même à titre accessoire, de la syphilis, dans cette névrite optique, dont l'histoire étiologique, particulièrement chargée et intéressante, méritait d'être rappelée.

L'examen ophtalmoscopique a démontré, aux différentes phases de l'évolution de cette amblyopie double et progressive, l'existence d'une stase œdémateuse et variqueuse, et d'une atrophie névritique secondaire de la papille. L'étude histologique des nerfs optiques a mis en évidence une altération profonde et diffuse des deux tractus, caractérisée par une sclérose névroglique intense étouffant les fibres nerveuses, ainsi que le démontre la figure de la planche II. L'aspect de cette sclérose névroglique rappelle de près l'apparence des lésions névritiques d'origine toxi-infectieuse ou toxique. Nous devons ici déclarer que M. Gombault, auquel nous avons soumis nos préparations, a insisté sur cette analogie. Nous reviendrons plus loin sur l'interprétation pathogénique que peut suggérer la constatation de ces lésions névritiques.

Dans les derniers jours, le malade a présenté, comme seuls symptômes de localisation, de l'*hémiparésie faciale inférieure*, avec un léger degré de *strabisme externe*, à gauche. Ces troubles semblent pouvoir être rapportés à l'action de voisinage exercée par le néoplasme sur le centre cortical de la VIIe paire, en raison du type cérébral de la paralysie faciale ; et sur le tronc de l'oculo-moteur, en déterminant une paralysie dissociée de la IIIe paire, intéressant le droit interne gauche.

C'est sur ces entrefaites, que, après avoir présenté quelques *accès épileptiques* convulsifs généralisés, du *gâtisme*, et de l'aggravation notable de son état démentiel, le malade a fini par succomber aux progrès d'un *état comateux* qui a duré au moins deux jours.

L'évolution d'un tel syndrome avait permis de porter le diagnostic de *néoplasme intra-crânien*, siégeant à la *base*, du côté *gauche*, et de *nature sarcomateuse* probable. Mais si le diagnostic de tumeur avait été depuis longtemps formulé, la notion du siège était restée indécise jusqu'aux derniers jours, jusqu'à l'apparition des paralysies du côté gauche, qui permirent de localiser la lésion dans l'hémisphère gauche. A ce moment, l'état du malade était trop grave pour pouvoir songer à une intervention chirurgicale.

ETUDE HISTOLOGIQUE.

Dans la première partie de ce travail, nous n'avons fait que signaler le côté histologique de notre observation. L'étude clinique et pathogénique

Digitized by Google

demande cependant à être éclairée par une connaissance plus précise des lésions anatomiques, et nous comptons, dans cette seconde partie, exposer tout au long, les différentes constatations qu'il nous a été donné de pratiquer.

Cette étude, il est vrai, est assez délicate, et les points litigieux, les lacunes n'y manquent pas. Le nombre relativement restreint des travaux parus sur cette question, l'insuffisance documentaire de la plupart d'entre eux, les modifications que chaque jour apporte dans la technique du système nerveux, les divergences de vues émises par les auteurs qui ont abordé ce problème ; telles sont les principales difficultés auxquelles on se heurte dans l'étude technique et la discussion critique de notre observation.

Après une description histologique détaillée, d'abord de la tumeur, ensuite de l'écorce cérébrale dans des zones plus ou moins rapprochées du néoplasme, puis des nerfs optiques, nous aborderons l'interprétation des faits, en essayant de déterminer, au milieu de multiples controverses que ce problème a déjà soulevées, la place qui convient aux tumeurs de cette nature.

Description histologique de la tumeur. — Technique employée. Fixation au formol ; inclusion à la paraffine ; coloration à l'hématoxyline-éosine, mélange de Van Gieson, bleu polychrome. Ces deux derniers mettent en relief certains détails moins évidents avec la première méthode. Les résultats, que nous rapportons ici, ont été obtenus par l'examen comparatif de préparations colorées par ces trois procédés.

Il nous a été facile, étant donné le volume de la tumeur, de pratiquer des coupes en différents points. Tantôt nos coupes ont porté au centre, tantôt à la périphérie, tantôt sur une partie intermédiaire.

Le premier fait qui nous ait frappé, c'est que toutes ces coupes, où qu'elles aient été prises, présentaient un aspect identique, et il était impossible de reconnaître à quelle portion du néoplasme elles appartenaient.

Toutefois sur une série de coupes portant à la fois sur la périphérie et sur la portion de la substance cérébrale adjacente à la tumeur, la présence d'une *membrane d'enveloppe* fine, nettement visible, permettait de voir qu'on était sur les bords de la néoformation. A la face inférieure, on ne voyait pas macroscopiquement cette membrane d'enveloppe restée adhérente aux parois de la fosse cérébrale antérieure ; à la face supérieure on la distinguait difficilement à cause de sa minceur. Tous ses caractères sont pleinement mis en évidence par l'histologie : elle est mince, constituée par des cellules plates, allongées, à noyau petit, prenant facilement la coloration. Elle n'adhère pas au tissu propre du néoplasme ; cependant, elle envoie des cloisons qui pénètrent dans l'intérieur de la masse sous-jacente, y formant des septa entre lesquels se trouve le tissu proliféré. Cette membrane n'est autre que le feuillet viscéral de l'arachnoïde repoussé par le développement même de la tumeur.

Digitized by Google

L'examen d'une coupe montre la présence de *trois éléments* bien distincts. Ce qui frappe tout d'abord, c'est que les loges limitées par les cloisons, sont remplies par des amas cellulaires volumineux assez espacés et présentant tous comme caractère commun une ordination toute spéciale des cellules.

Entre ces amas qui dessinent de véritables lobes, l'œil est attiré par la présence d'un nombre considérable de petits corps ayant tous une forme arrondie, de volume variable et prenant énergiquement les divers colorants. On les saisit à plusieurs moments de leur évolution, comme le montre leur diversité d'aspect. Ces corps rappellent les globes épidermiques, bien que l'analogie soit purement morphologique. On les trouve au milieu des amas cellulaires, mais c'est auprès des points où le processus vasculaire atteint son maximum d'intensité, qu'est leur siège de prédilection.

L'élément vasculaire tient une grande place dans cette tumeur. Il est représenté par des figures variées. Tantôt ce sont de véritables canaux qui font songer à des vaisseaux normaux, tantôt des fentes allongées sans parois différenciées, creusées entre les cellules, tantôt enfin de vastes lacunes, bordées par des masses anhystes, semblables aux cavités angiomateuses.

Tel est l'aspect général de la préparation à un faible grossissement ; à un plus fort, d'autres détails apparaissent.

Les amas cellulaires sont constitués par des éléments qui se présentent avec des caractères particuliers : ce sont des cellules allongées, assez volumineuses et fusiformes. Leur noyau, situé au centre, est de grande dimension et possède un nucléole nettement visible, accompagné de petits filaments irréguliers ; la membrane nucléaire n'offre rien de spécial ; quant au protoplasma, il occupe le restant de la cellule, sans qu'il contienne de formation intracellulaire appréciable (graisse, glycogène, etc.). L'éosine le colore avec énergie d'une façon uniforme.

Ces cellules sont accolées, tassées les unes contre les autres et dessinent des figures assez variables. Si certaines d'entre elles forment des rangées sinueuses, surtout au voisinage des vaisseaux, d'autres au contraire, et c'est la majorité, s'orientent en un tourbillon dont le centre est souvent représenté par un globe. Ces formations en tourbillon ne se font pas suivant un type, régulier et les cellules ne sont pas agencées, comme on le voit dans les globes en cercles concentriques, mais elles s'imbriquent, s'enroulent, se confondent, pour arriver à constituer plusieurs centres dans un seul lobe.

La présence d'un vaisseau modifie cette ordination. Ces derniers cheminent en général le long des septa. L'on voit alors les cellules s'incliner pour ramper parallèlement au vaisseau, quelques-unes mêmes se détachent et s'accollent par une de leurs extrémités au canal vasculaire. Près des lacunes angiomateuses, les cellules sont plus serrées les unes contre les autres, les limites moins nettes, et dans certains points on ne distingue plus qu'une masse amorphe. Tous ces aspects semblent du reste représenter les différents stades d'évolution d'un même processus, et les cellules subir une évolution marquée par toute une série d'étapes, dont la disposition périlacunaire semble représenter le dernier terme.

Digitized by Google

S'agit-il là d'un mécanisme analogue à celui qui règle la transformation des cellules de l'épiderme ? Nous ne pouvons nous empêcher de signaler le rapprochement, bien qu'il ne soit pas complet. Jamais, en effet, nous n'avons vu de formation intracellulaire ressemblant à la kératine ou en donnant les réactions. Il nous est seulement permis de dire qu'il existe un ciment, maintenant les cellules accolées les unes aux autres.

Ce sont les globes qui forment l'élément capital de la préparation et lui donnent son allure caractéristique. Leur nombre est considérable et le champ du microscope en est parsemé. Leur grosseur est très variable ; lorsqu'ils sont petits, ils se rapprochent les uns des autres ; sont-ils gros au contraire, ils sont plus espacés. D'une façon générale, une loge interseptaire en contient une dizaine de petits et deux ou trois plus gros. Dans les tourbillons, ils occupent souvent le point central ; mais ce n'est pas une règle absolue, et l'on voit fréquemment les cellules s'écarter pour laisser la place à un globe. Dans d'autres cas on les retrouve contre les cloisons.Mais c'est surtout auprès des vaisseaux, comme l'a bien décrit Cornil, qu'ils sont plus nombreux. Sur une coupe prise à la périphérie de la tumeur où les vaisseaux étaient très abondants, il n'y avait que quelques amas cellulaires épars, et les globes, par contre, y affluaient, s'alignant en étages le long des canaux vasculaires, quelques-uns même absolument inclus dans la paroi de ces derniers. Par opposition, dans les parois des angiomes, il est curieux de noter qu'on ne trouve qu'exceptionnellement une figure rappelant un de ces globes, et le contraste nous paraît assez important pour le noter au passage. Du reste, l'aspect des parois angiomateuses est identique à celui des globes ; leur coloration est la même, et ils s'en rapprochent encore par leur homogénéité.

La structure des globes peut se ramener à trois types successifs, faciles à constater et répartis d'une manière uniforme dans toute la tumeur.

Tout d'abord, au milieu d'un amas, les cellules s'écartent laissant un espace où l'on distingue aisément quelques globules sanguins. Cette période est la plus délicate à apprécier, car bientôt, les cellules périphériques s'orientent concentriquement de façon à donner l'impression d'un bulbe coupé transversalement ou d'un diagramme de fleur. Au milieu on retrouve toujours une cavité remplie d'éléments sanguins. Les cellules périphériques ont changé d'aspect : elles sont ici détachées, leur forme rappelle un croissant, et le noyau est moins visible. La caractéristique de ce premier stade, c'est l'existence d'une cavité centrale contenant des hématies.

Cette cavité tend à se fermer dans les deux étapes suivantes, et, à un troisième stade, on la voit se combler par des masses amorphes qui paraissent provenir du gonflement des cellules les plus voisines. Ce bourgeonnement augmente de volume et arrive à ne laisser qu'une légère fente étoilée où un examen attentif peut seul déceler de petits points, qui rappellent des globules sanguins. L'ensemble du globe forme donc une masse amorphe centrale entourée par une ou deux rangées de cellules en croissant qui lui constituent une enveloppe.

Dans la quatrième période le bourgeonnement est complet ; l'absence totale de cavité la différencie de la phase précédente. Il faut ajouter que les cellules

Digitized by Google

périphériques ne forment plus qu'une rangée ; le globe est devenu compact et a terminé son évolution.

C'est là un processus qui tranche bien sur les cellules ambiantes, et aboutit à la formation d'un élément très spécial, individualisé et sans attache, le plus souvent avec la périphérie. Quelquefois, et c'est là un point très important, on distingue un pédicule qui rattache le globe à un vaisseau voisin. D'autres fois, on voit un vaisseau coupé longitudinalement se terminer par une pointe effilée, qui se renfle brusquement en massue, donnant ainsi l'image de ce que doit être un de ces globes non atteint par la coupe. Dans certains cas enfin, on trouve, au milieu des lobes, des espaces lacunaires dont le dessin et l'aspect général ne peuvent être dus qu'au vide laissé par le départ d'un ou de plusieurs de ces globes évacués

Les différentes étapes de la formation des globes ne sont pas respectivement représentées par les divers degrés de volume de ces globes. C'est ainsi qu'on en voit de petits tout à fait comblés, c'est-à-dire arrivés au dernier terme de leur évolution, et de volumineux encore perméables, c'est-à-dire encore relativement jeunes.

Nous avons cherché si ces corps concentriques présentaient une réaction histochimique particulière. Les acides sont sans action, il n'y a donc pas d'éléments crétacés ; la fuchsine acide les colore énergiquement, principalement les cellules périphériques ; enfin le bleu de Unna leur donne une teinte générale rose. Ce dernier mode de coloration est d'autant plus important que les parois des angiomes ont la même affinité colorante élective.

Les formations vasculaires tiennent une grande place dans la constitution de cette tumeur.Comme nous l'avons déjà dit, elles se présentent sous trois formes distinctes : des fentes vasculaires, des vaisseaux proprement dits, et des angiomes.

Les fentes sont les moins nombreuses. Elles ont l'aspect de petites cavités creusées au milieu des éléments cellulaires ; leur forme est irrégulière, soit arrondie, soit plus ou moins allongée. Le caractère principal est l'absence de limites nettes, c'est-à-dire que les éléments cellulaires semblent écartés, comme dissociés, sans que toutefois ils aient subi de modifications. Cette absence de paroi véritable les distingue des vaisseaux. Cependant leur nature vasculaire ne paraît pas douteuse, puisqu'elles sont remplies de globules sanguins. Ces fentes sont disséminées dans tout le champ du microscope et leur présence se constate sur toutes les coupes, mais sans localisation (fig. 3).

A côté de ces fentes, il y a des vaisseaux franchement caractérisés. Ils cheminent presque tous aux environs des cloisons et sont peut-être un peu plus nombreux vers les zones périphériques de la tumeur, ce sont des vaisseaux de petit calibre. Ils se distinguent des fentes par une paroi propre qui les isole des tissus ambiants, dont certains éléments les bordent parallèlement comme le ferait une véritable gaine. Ceux-ci renferment des globes en grande quantité et de toute dimension. Nous avons déjà montré qu'ils peuvent être séparés des parois vasculaires par un petit espace, ou bien leur adhérer par un mince pédicule, ou enfin être contenus dans la paroi même. Cette dernière a une struc-

Digitized by Google

ture très particulière. Elle est formée par une série de cellules allongées, parallèles, dont les limites se confondent et sont difficiles à percevoir. Elles renferment quelques rares noyaux plus petits que ceux des cellules de la tumeur. A l'intérieur, il n'y a pas de revêtement endothélial. En un mot, la paroi tout entière a une structure hyaline rappelant beaucoup celle des globes concentriques.

Quelques-uns de ces vaisseaux vont aboutir aux formations angiomateuses. Celles-ci sont assez abondantes, et leur volume est plus grand que celui des lobes cellulaires. Les lacunes qu'elles forment sont très irrégulières et affectent une très grande variabilité. Le point principal dans l'étude de ces angiomes, c'est leur structure. Les parois, très épaisses, sont constituées par un tissu dense, prenant fortement les colorants, sans qu'on puisse y différencier d'éléments cellulaires ; c'est une masse anhyste. Elle se teint aussi fortement que les globes et, point à noter, elle a les mêmes réactions colorantes. Du côté de la cavité, contrairement à ce qui se passe pour les vaisseaux, on remarque une zone, mince en comparaison de la paroi, se teintant beaucoup plus fortement, surtout par le mélange de Van Gieson. Cette zone, qui semble jouer le rôle de membrane endothéliale, forme des petits festons faisant saillie dans la cavité. Dans l'intérieur même de la paroi sont disséminés de petits orifices sans contours réguliers. Ce sont ou des embouchures de vaisseaux ou des formations lacunaires plus petites. En résumé, l'examen détaillé des coupes nous montre comme *lésion élémentaire*, *caractéristique* dans toutes les préparations : au milieu *d'une masse cellulaire dense à ordination tourbillonnante générale, des figures globulaires, à structure concentrique, tout à fait spéciales, et des formations vasculaires qui montrent les différents stades du processus angiomateux* (fentes, vaisseaux, lacunes angiomateuses).

Discussion. — Les coupes du tissu néoplasique mettent trois éléments en relief : l'existence de cellules longues, fusiformes, avec un noyau unique et volumineux occupant la partie médiane de la cellule ; ordonnées en tourbillons concentriques et séparées en amas par des cloisons de tissu conjonctif ; la présence de ces globes ou corps concentriques d'un aspect si particulier existant dans toute la tumeur et confluant au voisinage des vaisseaux ; enfin l'abondance des formations vasculaires représentées par des fentes intercellulaires sans parois différenciées, par des vaisseaux à structure hyaline et enfin par de vastes lacunes d'aspect angiomateux.

Ces caractères histologiques se retrouvent dans bon nombre de néoplasmes, et les auteurs ont rapporté maintes observations analogues à la nôtre.

Nous avons constaté, par la lecture d'un grand nombre de ces dernières, la similitude macroscopique offerte par ces néoplasmes et notre tumeur.

Ce sont des tumeurs de grosseur très variable, pouvant parfois atteindre jusqu'aux dimensions d'un œuf de poule, parfois moins volumineu-

Digitized by Google

ses, et alors mamelonnées, comme formées par la conglomération de néoplasmes plus petits. Lisses extérieurement, à la coupe au contraire, elles ont un aspect graniteux ; de consistance demi-molle, elles ne laissent pas suinter de suc. La dure-mère adhère toujours à ces néoplasmes, tantôt par une zone assez étendue comme dans notre cas, tantôt par un pédicule plus ou moins volumineux. Qu'elles se développent dans le crâne ou dans le canal rachidien, elles ne s'insinuent jamais au milieu des éléments nerveux, elles les refoulent, les tassent ; quelquefois même leur évolution les éloigne du tissu nerveux, puisqu'elles peuvent se développer à la surface externe de la dure-mère, et tendre vers les parois osseuses qu'elles perforent pour faire saillie à l'extérieur. Les vaisseaux de l'encéphale et de la moelle sont déviés de leur voie naturelle et serpentent à la périphérie de la tumeur.

Cette description macroscopique, résumé de l'observation de tous les auteurs, montre qu'il s'agit non pas d'une tumeur cérébrale proprement dite, mais bien d'une tumeur ayant pris naissance aux dépens des méninges et particulièrement dans le feuillet pariétal de l'arachnoïde. Or on sait, que dans le groupe des tumeurs mésodermiques, une place spéciale doit être réservée aux tumeurs des séreuses.

L'histoire de ces tumeurs est riche d'observations et de discussions.

Lebert (1845) (1) rapporte 22 observations, 16 personnelles et 6 empruntées à Heidenreich. Il les désigne sous le nom de *tumeurs fibroplastiques* « parce que, dit-il, nous avons affaire à un tissu qui n'est autre chose que du tissu cellulaire en voie de formation accidentelle ». Il désigne en effet sous le nom de corps fibro-plastiques des éléments allongés, ayant un noyau volumineux au centre du protoplasma. Ces corps peuvent dans certains cas présenter plusieurs noyaux à leur intérieur ; ce sont alors les cellules mères fibroplastiques qui peuvent adhérer entre elles lâchement ou au contraire être intimement liées les unes aux autres, s'envelopper d'une capsule commune et constituer ainsi des globes fibroplastiques. Cet auteur insiste sur la différence qui les sépare des tumeurs cancéreuses : leurs caractères histologiques, et l'absence de greffes secondaires. Cette description est illustrée d'une série de fort belles planches très explicites.

Cruveilhier (1856) (2) s'étend sur la situation de ces tumeurs par rapport à la dure-mère et les désigne sous le nom de *tumeurs fongueuses*, qu'il faut diagnostiquer de celles qui se développent aux dépens du diploé.

(1) Lebert, *Physiologie pathologique* (1845), t. II, *Traité des maladies cancéreuses* (1851), *Traité d'anatomie pathologique* (1861) *et atlas*.

(2) Cruveilhier, *Anatomie pathologique générale*, 1855, t. III.

Digitized by Google

Bouchard (1864) (1), à propos d'une présentation de Lacrousille (2) à la Société anatomique, fait un rapport très détaillé sur cette variété de tumeurs. A l'encontre de Lebert, Bouchard n'admet pas que les corps fibroplastiques entrent dans la constitution de ces tumeurs. Suivant en cela la description de Robin, il constate la présence de cellules plates, subissant dans leur protoplasma des modifications diverses. On voit se dessiner des cavités remplies de liquides; ces cavités augmentent de plus en plus, refoulent le protoplasma, font éclater les corps cellulaires et mettent ainsi en liberté des masses, qui vont se conglomérer pour constituer des globes avec les détritus cellulaires. Ce sont des formations *hétérotopiques* et Bouchard les compare à cette variété de cancroïdes sous-dermiques qui se développent dans la couche sous-épithéliale en soulevant l'épithélium sus-jacent. Au point de vue clinique, elles diffèrent des épithéliomes par la lenteur de leur évolution, et l'absence d'envahissements et de greffes secondaires.

Robin (1869) (3) consacre tout un article à la question des endothéliomes des méninges. Il montre d'abord que ces endothéliomes sont formés de cellules plates et de globes. Nous avons dit comment cet auteur décrit la cellule constitutive à propos de l'observation de Bouchard. Ces tumeurs n'ont pas de vaisseaux proprement dits, mais des capillaires, qui, venus des vaisseaux cheminant à leur surface, pénètrent dans la profondeur en suivant des cloisons de tissu lamineux issu lui-même de l'enveloppe externe de la tumeur. Cette ordination des vaisseaux les rapproche, dit-il, des épithéliomes de la peau, de la langue et du col de l'utérus. Robin insiste sur la fréquence de ces tumeurs, décrites par nombre d'auteurs sous le nom de sarcome, tandis que la forme des cellules et les caractères des vaisseaux les en éloignent. Pour lui, il faut donc en faire une classe à part, qu'il désigne sous le nom d'*épithéliome des séreuses*.

En somme, deux opinions consacrées sont en présence (Sabatié, 1873) (4) : l'une, représentée par Lebert, qui range ces néoplasmes dans le groupe des sarcomes, à cause de la présence de ce qu'il appelle les corps fibro-plastiques ; et l'autre, soutenue par Robin, Bouchard, Hayem (5), Potain (6), Charcot (7), qui nient que ces tumeurs soient formées par des corps fibro-plastiques, mais admettent que ces corps sont des cel-

(1) Bouchard, *Bulletin de la Société anatomique*, 1864.
(2) Lacrousille, *Bulletin de la Société anatomique*, 1864.
(3) Robin, *Journal d'anatomie et de physiologie*, 1869. *Anatomie cellulaire*, 1873.
(4) Sabatié, *Etude sur les tumeurs des méninges*, Thèse Paris, 1873.
(5) Hayem, *Bulletin de la Société anatomique*, 1865.
(6) Potain, *Bulletin de la Société anatomique*, 1861.
(7) Charcot, *Archives de physiologie*, 1869.

Digitized by Google

lules plates modifiées. Ils les font par suite entrer dans le groupe des épithéliomes.

Déjà en 1863, Virchow (1) se refuse à considérer ces tumeurs comme des sarcomes véritables, et parle de ces « soi-disant sarcomes » qui contiennent souvent des grains de sable (psammomes) sur la formation desquels il s'étend longuement.

Avec Lancereaux (2) une nouvelle opinion se fait jour, et la néoformation prend place parmi les *endothéliomes*. Pour lui les cellules plates de Robin viennent de l'endothélium vasculaire de la séreuse ; et, avec Chambard, il les compare aux tumeurs développées aux dépens de la tunique interne des vaisseaux lymphatiques et des ganglions.

Cornil et Ranvier (3), dans leur première édition, en font, à l'inverse de Robin, une variété de sarcomes très spéciale qui ne se retrouve que dans la dure-mère, et l'appellent sarcome angiolithique. Ce ne sont pas des épithéliomes, disent-ils, parce que les cellules ne sont pas soudées entre elles et parce que les vaisseaux sont directement en rapport avec les cellules. Toutefois, dans une communication à la Société anatomique en 1889 (4), Cornil montre bien qu'on ne saurait assimiler ces tumeurs aux sarcomes vrais, parce qu'ils ne contiennent ni petites cellules fusiformes, ni cellules embryonnaires. Il conserve dans ce cas le nom d'épithéliome, à cause de l'absence de grains calcaires, constatés dans différentes observations comme celle de Pouchet (5) et Spillmann (6).

Brault (7) enfin distingue le sarcome angiolithique, tel que l'ont décrit Cornil et Ranvier, et, dans un autre chapitre, il insiste sur les curieuses tumeurs des séreuses qu'il appelle endothéliomes.

Le terme endothéliome est en effet le plus généralement adopté. Il représente une tumeur bien spéciale, placée entre l'épithéliome et le sarcome. Des sarcomes, elle prend les relations des cellules entre elles, c'est-à-dire que ses éléments sont accolés en globe par un ciment probable, mais n'ayant de charpente en aucun cas ; elle se rapproche surtout des sarcomes par l'aspect des vaisseaux. Comme chez ceux-ci, le sang traverse des espaces que dessinent les cellules sans interposition aucune de parois conjonctives ; comme dans les sarcomes, le sang circule au milieu des éléments cellulaires, et si parfois l'on croit trouver un semblant de paroi

(1) Virchow, *Archives d'anatomie pathologique, de physiologie et de clinique* (1851, vol. III). — Virchow, *Pathologie des tumeurs* (traduct. franç.) (1863), t. II.

(2) Lancereaux, *Anatomie pathologique*, t. I.

(3) Cornil et Ranvier, *Histologie pathologique*, 1881.

(4) Cornil, *Bulletin de la Société anatomique*, 1889.

(5) Pouchet, Thèse Paris, 1888.

(6) Spillmann, *Archives de médecine*, 1887.

(7) Brault, in Cornil et Ranvier, *Histologie pathologique*.

Digitized by Google

vasculaire c'est que les cellules voisines ont été envahies par un processus dégénératif, mais dans aucun cas, on ne peut constater la présence de paroi véritable. D'autre part l'absence de cellules jeunes d'aspect embryonnaire éloigne ces endothéliomes des néoplasmes sarcomateux. Les cellules plates au contraire offrent un point de similitude entre les endothéliomes et certains épithéliomes.

Ce sont là des caractères généraux, de nature morphologique et n'intéressant que la texture du néoplasme, qui ne s'appliquent pas seulement aux endothéliomes des méninges, mais à ceux de toutes les séreuses.

En tout cas si l'endothéliome a une individualité bien spéciale, il n'en est pas moins vrai qu'une parenté très proche l'unit au sarcome, à tel point que Monod et Artaud ont pu dire que le sarcome est un endothéliome avancé et modifié, et que d'autre part Brault (1) écrit « qu'il n'y a pas de différence entre l'endothéliome et le sarcome, et qu'il est impossible de fixer la limite à partir de laquelle une tumeur cesse d'être endothéliale pour devenir sarcomateuse ».

Néanmoins le terme endothéliome peut prêter à confusion, parce qu'il ne s'applique pas seulement aux tumeurs des séreuses. Il existe en effet toute une série d'observations où ce terme s'adresse à des néoplasmes ayant leur origine dans d'autres organes (capillaires sanguins, vaisseaux lymphatiques, ganglions, enfin glandes elles-mêmes, parotide, testicule, mamelles). Récemment même Auché et Vitrac ont décrit sous ce nom une tumeur totalement différente, tant au point de vue macroscopique que microscopique.

Ce qui est certain c'est que le mot endothéliome éveille dans l'esprit l'idée d'une origine vasculaire, c'est-à-dire, la prolifération de l'endothélium des vaisseaux. Mais il peut paraître exclusif de ne pas tenir compte, dans le développement de ces tumeurs, du périthélium ou de la gaine lymphatique des vaisseaux de l'encéphale. L'étude de ces faits est encore peu avancée, nous nous réservons d'y revenir plus loin.

L'expression d' « endothéliome » quoi qu'il en soit, nous apparaît comme un terme générique qui ne se suffit pas à soi-même, car l'aspect de l'endothéliome varie avec l'organe qui lui a donné naissance. Aussi doit-on dire : endothéliome des méninges, du testicule, de la plèvre ; la tumeur varie dans chacun de ces cas, contrairement à ce qui se passe pour les sarcomes et les épithéliomes, néoplasmes toujours sensiblement identiques à eux-mêmes.

Il est d'ailleurs tout naturel que les tissus d'origine mésodermique, si nombreux et si variés, fournissent à l'état pathologique, en vertu même

(1) Brault, *Loc. cit.*
(2) Auché et Vitrac, *Endothéliome intravasculaire*. Presse médicale, 1901.

Digitized by Google

des lois de la formation du cancer, des néoplasies variées, hautement différenciées, souvent très spéciales et notamment distinctes des autres formes du sarcome, qui est le cancer du mésoderme. « D'ailleurs l'endothélium (1) cœlomatique donne naissance, d'après les embryologistes les plus autorisés (Waldeyer, Hertwig, Mathias-Duval) à des épithéliums aussi hautement différenciés que ceux de l'ovaire et du testicule. Des aptitudes formatives physiologiques aussi larges, laissent supposer dans cet endothélium une capacité histo-pathogénique très grande et très variée. »

On comprend par suite que les endothéliomes empruntent aux méninges des caractères évolutifs et morphologiques tout particuliers.

La présence de ces globes ou corps concentriques donne à ces tumeurs un aspect caractéristique.

Virchow (2) les comparait aux globes épidermiques. Toutefois Cornil a montré que ce sont là deux formations d'ordre différent. En effet, les globes épidermiques sont des amas cellulaires disséminés d'une façon irrégulière, sans ordination, par opposition aux globes ou corps concentriques, qui eux sont en rapport constant avec les vaisseaux. Pour Cornil et Ranvier (3), les vaisseaux de nouvelle formation envoient des pointes vasculaires dans le tissu environnant. Les cellules entre lesquelles ces pointes pénètrent, s'orientent concentriquement, s'infiltrent de sels calcaires et ainsi le globe se forme petit à petit, appendu au vaisseau par un petit pédicule ; il peut arriver que la coupe passe au-dessus du pédicule ou que le pédicule se brise, auquel cas, le globe ne semble pas dépendre d'un vaisseau. C'est en se fondant sur l'absence apparente de relations de ces corps avec les vaisseaux que Virchow a pu les assimiler aux globes épidermiques.

Ces tumeurs méningées subissent des dégénérescences de divers ordres qui ne sont pas tant liées à la nature de la tumeur, qu'au terrain sur lequel elles évoluent.

Une des plus fréquentes, est cette infiltration spéciale, déjà vue depuis longtemps par Virchow, qui consiste en l'existence de sable (πσαμμος) dans leur intérieur. Ce dernier, formé de carbonate de chaux, facile à mettre en évidence par l'action des acides, se présente sous deux formes : soit des cristaux, comme ceux figurés par Lancereaux, soit des masses arrondies, quelquefois sans structure, d'autres fois formées de couches stratifiées concentriquement emboîtées.

Virchow hésite à dire si ce sable procède des cellules ou de la substance intercellulaire. Pour Meyer (4), la transformation crétacée se fait aux dé-

(1) Dupré, *Traité de médecine*, t. IV, p. 848.
(2) Virchow, *loc. cit.*
(3) Cornil et Ranvier, *loc. cit.*
(4) Meyer, *Virchow arch.* (1859), t. XVII.

Digitized by Google

pens de l'épithélium de l'arachnoïde. Rokitansky (1) émet deux opinions tout à fait inadmissibles. Dans une première, ce sable serait dû à l'ossification de la substance nerveuse ; et dans une autre, il accuse la myéline épanchée. Enfin, pour Virchow, les grains de sable n'appartiennent à aucune formation organique, au sens restreint du mot. Ils doivent être rangés dans la série des *concrétions*. Ils augmentent ultérieurement par les dépôts de nouvelles couches molles, et par la juxtaposition et la conglomération, sous une enveloppe commune, de plusieurs de ces couches. On ne trouve nulle part de noyaux cellulaires, et l'on peut conclure que ces corps sont de nature inorganique.

A côté de ce processus angiolithique que Cornil a bien décrit, il existe une autre dégénérescence, la dégénérescence hyaline, dont notre observation offre un bel exemple et qui est surtout très marquée dans le voisinage des diverses formations vasculaires.

Tout d'abord l'absence de sels calcaires est prouvée par l'action des acides qui ne modifie pas l'aspect des globes. D'autre part, les colorations plus intenses, l'aspect rosé que donne le bleu de Unna, prouvent que ces éléments ont subi une transformation spéciale.

Robertson (2), dans son ouvrage très documenté, donne une description identique à la nôtre. Ses constatations se rapportent, il est vrai, aux fausses membranes des méninges, mais, comme il le dit, on les retrouve dans les endothéliomes, dans les plexus choroïdes et les granulations de Pacchioni.

Etudiant les modifications que peut subir l'endothélium de la dure-mère, cet auteur a vu très fréquemment les cellules endothéliales devenir plus nombreuses, proliférer, et former ainsi des traînées qui cheminent parallèlement aux vaisseaux. C'est en effet autour de ces derniers que se trouvent le plus souvent ces proliférations. Cet auteur pense que ce sont surtout les cellules des canaux péri-vasculaires qui se multiplient. Ces masses de nouvelle formation peuvent être envahies par des dégénérescences d'ordre variable. A côté de la dégénérescence graisseuse, il est toute une série de cas où le noyau présente des vacuoles, tandis que le protoplasma devient très homogène, compact, se colore plus fortement, en un mot devient hyalin.

Par *modification hyaline*, il faut donc entendre, d'après Robertson, l'envahissement des corps cellulaires, par une substance d'apparence homogène et vitrée, ne donnant pas la réaction graisseuse ou amyloïde, et ayant une affinité toute particulière pour l'éosine.

Cette apparence hyaline se retrouve très fréquemment. Elle se montre soit à la surface de la dure-mère, soit sous forme de couches concentriques,

(1) Rokitansky, *Anatomie pathologique*, 1856, t. II.
(2) Robertson, *Pathology of mental diseases*, Edinburg, 1900.

Digitized by Google

enveloppant les vaisseaux dure-mériens et, comme nous l'avons dit plus haut, dans ce cas il s'agit de modifications d'abord prolifératives puis dégénératives atteignant les tissus péri et paravasculaires. Enfin on la rencontre aussi dans les corps concentriques.

La substance qui envahit la cellule peut, dans quelques cas, se conglomérer sous forme de grains, sortir du corps cellulaire et venir obstruer les canaux péri-vasculaires. Mais le plus souvent, ces grains, émis hors de la cellule, s'unissent et il en résulte de petits amas entourés de cellules plus légèrement atteintes.

Cette dégénérescence hyaline peut envahir aussi les capillaires de nouvelle formation, développés dans les fausses membranes ou dans les néoplasmes.

Ce processus permet de comprendre l'aspect spécial que prennent les corps concentriques. Robertson, dans le même chapitre, les décrit et fait intervenir cette dégénérescence par laquelle il explique les réactions et les caractères de ces corps.

Nous avons retrouvé les deux variétés de corps concentriques qu'il figure. Les uns ont un volume dépassant deux ou trois fois le diamètre d'un capillaire. Ils ont d'après lui une capsule fermée. Les autres possèdent aussi cette capsule, mais leur intérieur est comblé par de petites masses ovales semblables à des grains d'amidon. La seule différence qui les sépare, c'est la nature du contenu : les premiers renferment du liquide, les seconds des grains.

Ces corps, toujours d'après le savant anglais, ont des réactions colorantes très particulières. Ils prennent fortement l'éosine-hématoxyline, et petit à petit perdent leur affinité pour l'hématoxyline, pour ne garder que l'éosine. Ils se colorent facilement par le carmin et les différentes couleurs d'aniline. L'acide osmique les obscurcit sans les noircir, enfin les sels d'argent les teintent en brun foncé, comme les cellules plates endothéliales.

Il arrive, surtout lorsque ces corps se développent dans les plexus choroïdes, qu'ils sont incrustés par des sels calcaires, et que, sous l'action des acides, l'acide carbonique se dégage. Ce processus, classique depuis Virchow, diffère de la dégénérescence hyaline, avec laquelle il peut coexister.

On peut accepter, dit Robertson, que les deux sortes de corps se développent de la même façon, et proviennent tous deux des cellules de la surface endothéliale ou des canaux périvasculaires.

Les bandes hyalines seraient l'analogue des corps concentriques, mais n'en différeraient que par la juxtaposition et l'ordination des éléments. Dans les premières, le trajet se fait parallèlement au vaisseau, dans les secondes, le rôle primordial revient à la dégénérescence des parois vasculaires

Digitized by Google

dont la rétraction tasse, resserre et oriente concentriquement les éléments.

Le rôle des vaisseaux est donc capital dans la genèse des corps concentriques pour Robertson, comme pour Cornil et Ranvier; mais ils ne le conçoivent pas de la même manière. Dans notre cas, nous nous rattachons à l'opinion des auteurs français : les vaisseaux envoient des pointes vasculaires, aux dépens desquelles se forment les corps concentriques. Le seul point sur lequel nous insistons, c'est l'intervention de la dégénérescence hyaline avoisinante. Quant aux « grains d'amidon » décrits par Robertson, ce sont des produits excrétés par les cellules.

En résumé, il existe, dans les cellules situées autour des vaisseaux, un processus dégénératif spécial, que Robertson désigne sous le nom de dégénérescence hyaline. Il a pour résultat de rendre les cellules homogènes et de faire disparaître les noyaux. Des vaisseaux de nouvelle formation partent des pointes vasculaires qui pénètrent dans les tissus voisins. Ceux-ci sont envahis secondairement par la dégénérescence hyaline; sur les coupes, on voit alors une cavité centrale remplie de sang, entourée par des cellules déjà compactes, mais ayant encore leur noyau (Période de coloration par l'hématoxyline). Un peu plus tard, ces cellules présentent des grains de substance hyaline, puis les rejettent au dehors, en même temps que le noyau disparaît (période de coloration par l'hématoxyline et la fuchsine acide). Ces débris cellulaires tombent dans la cavité qu'ils rétrécissent; un degré de plus, les cellules avoisinantes se resserrent, la partie centrale ne forme plus qu'une masse homogène, tandis qu'à la périphérie se retrouvent des corps cellulaires allongés qui figurent une sorte de capsule; mais cette dernière n'est pas une capsule au sens propre du mot, elle est formée de cellules accolées et superposées. Cette explication nous semble d'autant plus légitime, qu'il est facile d'en suivre les différentes phases dans la description histologique que nous avons donnée plus haut.

Il est probable que la dégénérescence hyaline intervient dans la genèse des cavités angiomateuses et dans la structure spéciale que présentent les parois des vaisseaux. Les formations angiomateuses diffèrent des angiomes vrais. En effet la théorie la plus communément admise est celle qui fait provenir ces derniers d'une coalescence des parois des vaisseaux voisins dont les lumières arrivent à se confondre. Il nous semble impossible d'invoquer ce processus dans notre observation, puisque, même dans les petites cavités angiomateuses, nous n'avons jamais trouvé de formations vasculaires explicables par cette origine.

Etude de l'écorce. — Sur les grandes coupes du cerveau, à l'œil nu, il est déjà très facile de constater une modification pathologique ; c'est une diminution d'épaisseur de la substance grise; elle paraît tassée et comprimée par le

Digitized by Google

rapprochement des circonvolutions, qui se touchent l'une l'autre et sont difficiles à séparer ; on a l'impression que les sillons sont effacés et réduits à une fente linéaire.

Cet aspect se retrouve sur toute la surface du cerveau, tant du côté de la tumeur que du côté opposé. Mais cette apparence qui atteint son maximum à la base de l'encéphale est notablement plus marquée sur le lobe temporo-sphénoïdal gauche, dans la région juxta-néoplasique. A cet endroit, l'extrémité antérieure du lobe est amincie et ses limites sont formées par une étroite languette qui s'applique sur la néoformation elle-même.

La gradation de ces lésions se retrouve à l'examen histologique et les altérations sont d'autant moins marquées qu'on s'écarte de la tumeur. Nous avons donc prélevé de la substance corticale sur différents points et nous avons recherché l'état des cellules nerveuses.

Technique employée. — Durcissement au formol, coloration au bleu de Unna, réduction au Glycerinætermischung.

L'examen des cellules de l'écorce présentait un grand intérêt : d'abord à cause de la nature des troubles psychiques observés et ensuite à cause de la nature de ces troubles qui n'étaient pas, au moins pendant longtemps, de la démence simple, mais témoignaient d'une inhibition fonctionnelle diffuse de tout le cortex.

L'ensemble des lésions que nous allons décrire peut s'apprécier à l'inspection des figures de la planche XXV où sont représentés les aspects les plus intéressants de nos préparations.

Dans la zone périnéoplasique, les lésions sont d'autant plus évidentes qu'on est plus près de la tumeur ; sur certaines coupes où l'on trouve à la fois et de la substance néoplasique et de l'écorce, celles-ci sont telles qu'on ne reconnaît que difficilement les éléments nerveux. En effet les cellules sont ratatinées, aplaties, les prolongements invisibles, et le noyau très atrophié se colore à peine. Les coupes sont-elles au contraire pratiquées en deçà de la tumeur (lobe temporo-sphénoïdal) on constate des lésions moins avancées.

Les petites cellules ont à peu près gardé leur forme, mais il y a absence complète de corps chromatiques, le corps cellulaire se colore d'une façon diffuse et sur certaines d'entre elles on distingue des vacuoles.

Les altérations les plus importantes siègent sur les cellules pyramidales. Très peu de ces dernières ont gardé leur forme normale. Elles sont gonflées, les angles d'où se détachaient les prolongements sont à peine accusés. Beaucoup de ces cellules n'ont plus de noyau et elles ont l'aspect d'une masse amorphe, irrégulière, uniformément colorée en bleu très clair. Quelquefois l'un des côtés du corps cellulaire est déchiqueté, interrompu, laissant sortir au dehors de petites masses très finement granuleuses. A côté de ces éléments très altérés il en est d'autres moins atteints. Le noyau est seulement gonflé, rejeté à la périphérie, prenant la couleur d'une façon diffuse, le nucléole seul reste bien visible. Le déplacement excentrique du noyau est appréciable sur presque toutes les cellules et coïncide toujours avec des modifications du protoplasma. Dans ce dernier, les corps chromatophiles ont l'aspect de fine poussière et sont

Digitized by Google

beaucoup moins abondants. Cette chromatolyse existe constamment et à des degrés variables. La zone périnucléaire est ordinairement atteinte en dernier. Il en résulte des figures différentes, liées au déplacement plus ou moins accentué du noyau ; si ce dernier, tout en n'étant plus central, est encore assez éloigné d'un bord de la cellule, il y a un cercle clair, périphérique, qui contraste avec une zone centrale plus foncée ; au contraire le noyau est-il tangent à une extrémité ou à un bord de la cellule, celle-ci est divisée en deux parties, l'une claire et lisse, l'autre foncée et finement grenue. La déformation de l'élément cellulaire marche de pair avec la chromatolyse ; plus cette dernière est avancée, plus la cellule est gonflée.

On trouve, à côté des cellules nerveuses, un nombre considérable d'éléments plus petits qui gardent les réactifs et qui se présentent sous trois aspects différents. Ils sont répartis sur toute la préparation mais deviennent confluents autour des cellules. Les uns, les plus gros, sont arrondis ou elliptiques ; ils contiennent un point qui se colore très vivement, entouré de granulations plus claires, s'orientant quelquefois de façon à former un réseau. Il en est d'autres un peu moins volumineux, absolument semblables aux précédents, et n'en différant que parleur dimension : même corps central, mêmes granulations autour de ce dernier. Les troisièmes enfin, beaucoup plus petits, fixent énergiquement les matières colorantes et sont homogènes ; ce caractère les différencie des deux autres variétés.

Tous ces corps abondent autour des cellules, et les rapports qu'ils affectent avec elles sont très particuliers ; quelques-uns de ces éléments sont groupés et accolés à la périphérie de la cellule, tandis que d'autres en restent éloignés. Mais on peut en rencontrer un certain nombre qui commencent à pénétrer dans le corps protoplasmique, et d'autres qui y sont complètement inclus. Il y en a ordinairement plusieurs pour une même cellule, et il est des figures très curieuses où la cellule n'apparaît plus que par une de ses extrémités, tout le reste de son étendue étant englobé par ces formations.

Les corps moyens et petits sont les plus rapprochés et ce sont eux qui se rencontrent le plus souvent dans l'intérieur de la cellule. Au contraire, les plus volumineux sont ordinairement au dehors.

Dans la zone paracentrale, les mêmes lésions se retrouvent à un degré moindre. Il y a moins de cellules sans noyau, toutefois la zone de décoloration périphérique, l'absence de grains chromatiques normaux, le rejet du noyau vers un bord ainsi que son gonflement se retrouvent encore, et il existe toute une catégorie de cellules assez volumineuses où le corps cellulaire est craquelé et où des fentes parallèles partagent le protoplasma en bandes. Les petits éléments sont aussi moins nombreux et se retrouvent avec tous leurs caractères, cependant nous avons pu constater dans cette région l'abondance de la troisième variété dans l'intérieur et autour des vaisseaux.

Dans la zone occipitale nous observons le minimum des lésions. Certaines cellules offrent des altérations analogues à celles de la zone paracentale, d'autres au contraire paraissent normales, quant aux trois variétés de corps leur quantité diminue, mais ils se présentent toujours de la même façon.

Digitized by Google

En résumé, la méthode de Nissl nous a montré des lésions cellulaires disséminées consistant : 1° en une chromatolyse périphérique, ou plutôt n'atteignant la zone périnucléaire qu'en dernier lieu ; 2° diminution de volume des corps chromatophiles, et teinte diffuse du protoplasma ; 3° excentricité du noyau, et quelquefois sa disparition ; 4° présence en quantité considérable de petits corps revêtant trois aspects et ayant une tendance à entourer les cellules et même à les envahir.

Nerf optique. — L'examen histologique des deux nerfs optiques a porté sur la partie avoisinant le chiasma. Quoique n'ayant pas été comprimés directement par la tumeur ils n'en présentent pas moins tous deux des lésions indiscutables et identiques.

Le premier point qui frappe sur les coupes longitudinales c'est l'absence du cylindre axe. Par la méthode de Van Gieson on ne voit qu'un ensemble de filaments très fins entrelacés, laissant à certains endroits des espaces comblés par un noyau volumineux, très fortement coloré, appartenant à des cellules en fuseau dont les extrémités donnent parfois naissance à des filaments. En outre et nous y insistons, les coupes sont parsemées d'un nombre considérable des trois variétés petits de corps, décrits dans l'écorce, avec prédominance des formes volumineuses. La méthode de Nissl n'a fait que contrôler ces diverses données et a mis plus en lumière la présence des petits éléments.

Sur les coupes transversales, on retrouve tous ces détails, et de plus on voit autour du nerf une gaine épaisse, et quelques artérioles dont les parois sont légèrement sclérosées.

Discussion. — L'étude histologique des cellules de l'écorce pratiquée à l'aide de la méthode de Nissl nous a permis de constater différentes particularités. Les lésions sont étendues à toute la surface du cerveau, et si quelques cellules ont gardé leur aspect normal la grande majorité sont le siège de lésions atteignant à la fois et le protoplasma et le noyau et les prolongements.

Les altérations du protoplasma attirent de suite l'attention par le gonflement qu'elles impriment aux cellules, et par les modifications de la substance chromatique.

Les cellules sont augmentées de volume, leurs bords déformés, et quelquefois le gonflement ne porte que sur une partie de la cellule. Il est d'autant plus accusé que la chromatolyse est plus avancée.

Les grains chromatophiles sont tous très diminués de volume. Ils sont réduits en une fine poussière qui se teinte encore énergiquement et constitue autour du noyau une zone plus foncée. Plus en dehors, on trouve une coloration beaucoup plus claire et diffuse : elle est homogène et on y décèle aucun grain rappelant les corps chromatiques. Cette chromatolyse périphérique est assez fréquente, elle coïncide avec la conservation relative de la forme cellulaire normale.

Digitized by Google

Souvent aussi la cellule apparaît divisée en deux parties : d'un côté des grains chromatiques toujours petits encadrant le noyau rejeté dans un coin de la cellule, de l'autre l'aspect chromatolytique précédemment décrit.

A côté de cette chromatolyse partielle, on peut voir dans d'autres cellules le processus se généraliser, envahir tout le protoplasma, qui n'offre plus alors qu'une teinte uniforme beaucoup plus pâle, et réalise alors cet état que Marinesco (1) qualifie du nom « d'achromatose ». La cellule peut en outre être craquelée, présenter des fissures et être complètement détruite par une de ses parties, le noyau de son côté a complètement disparu. La lésion rappelle alors celles qu'ont décrites Nageotte et Ettlinger (2).

L'absence du noyau ne se note que sur quelques cellules seulement. Tout au contraire, dès qu'il y a chromatolyse, il quitte sa place habituelle et se rapproche de la périphérie. Dans son mouvement de translation il peut aller occuper ou une extrémité de la cellule, ou s'accoler sur un de ses bords, ou même être rejeté hors la cellule. Il conserve longtemps son aspect normal et n'est que légèrement gonflé. Mais dans d'autres cas, son nucléole n'existe plus, tout le noyau se teinte de la même manière et devient ainsi difficilement visible.

Les prolongements sont encore très nets lorsque la cellule a sa forme normale, et ils s'estompent de plus en plus, au fur et à mesure que la cellule s'altère davantage pour arriver à n'être plus perceptibles dans les cellules en achromatose. Ces lésions de l'écorce n'ont donc pas toutes un aspect identique.

Cette diversité d'aspect tient-elle à la coexistence d'altérations multiples et différentes, ou au contraire résulte-t-elle de l'observation des étapes successives d'un même processus, étudié à différentes périodes de son évolution ? Il est plus logique d'admettre cette dernière hypothèse ; bien que les variétés et même la contradiction des interprétations données d'une même lésion par les divers auteurs, rendent malaisé d'établir la chronologie des faits et de fixer la synthèse du processus.

Pour nous la chromatolyse est la première en date, et en cela nous ne faisons que suivre l'opinion généralement admise. « C'est la première révélation, dit Ballet (3), d'un trouble de la nutrition dans les cellules, et elle constitue ainsi une méthode qui permet de reconnaître que la cellule est en voie de désorganisation, alors que les autres procédés n'ont rien donné. »

(1) Marinesco, *Recherches sur quelques lésions peu connues des cellules corticales*, Revue de neurologie, 1899.

(2) Nageotte et Ettlinger, *Lésions des cellules nerveuses dans les intoxications et les infections*. Presse médicale, 1897.

(3) Ballet, *Lésions de l'écorce et de la moelle dans un cas de démence*, Presse médicale, 1897.

Digitized by Google

Mais les observateurs diffèrent d'avis, quand il s'agit de déterminer le mécanisme de cette lésion.

Pour Nissl (1), la chromatolyse consiste dans le relâchement, le drainage en quelque sorte des éléments préexistants.

Lugaro (2) au contraire la considère comme une désagrégation, une fragmentation progressive des blocs chromatiques.

Marinesco (3) écrit que la chromatolyse est une véritable dissolution de la substance chromatique au sein du protoplasma. D'autre part, revenant sur ce sujet, il dit que c'est une « désagrégation », une désintégration des éléments chromatophiles.

Van Gehuchten (4) rapportant les idées des auteurs précédents remarque que Marinesco « n'indique pas d'une façon bien nette en quoi consiste le phénomène » et il l'explique par un mécanisme auquel nous nous rallions pleinement. « La chromatolyse, dit-il, consiste en une dissolution de la substance chromatique au sein du protoplasma. Cette dissolution n'atteint pas tout l'élément chromatophile, mais simplement la substance chromatique qui imprègne à ce niveau les trabécules et les points nodaux du réseau protoplasmique. Il s'ensuit que, quand la substance chromatique est dissoute, il persiste la partie du réseau protoplasmique qui constituait la charpente de l'élément chromatophile. Ce qui prouve bien que la chromatolyse ne consiste pas seulement dans la désagrégation des éléments chromatophiles, mais bien dans la dissolution de leur substance chromatique dans l'enchylème du protoplasma cellulaire, c'est qu'à partir du troisième jour (il s'agissait de lésions expérimentales) le bleu de méthylène commence à colorer la partie achromatique dans la cellule. Cette sensibilité de la partie achromatique vis-à-vis du bleu de méthylène augmente au fur et à mesure que les éléments chromatophiles disparaissent. C'est elle qui est la cause de l'état chromatophilique que présentent pendant un certain temps les cellules du nerf lésé ».

Le gonflement du corps cellulaire accompagne presque toujours la chromatolyse et tous les auteurs décrivent ces deux processus associés.

(1) Nissl, *Ueber eine neue Untersuchungsmethode des Centralorgans speciell zu Feststellung der Localisation der Nervenzellen*, Centralblatt für Nervenheilkunde und Psychiatrie (1894).

(2) Lugaro, *Nuovi dati e nuovi problemi nella patologia della cellule nervose*, Rivista di pathologia nervosa e mentale, 1896.

(3) Marinesco, *Des lésions primitives et des lésions secondaires de la cellule nerveuse*, Société de biologie, 1896. *Des polynévrites en rapport avec les lésions secondaires et les lésions primitives des cellules nerveuses*, Revue de Neurologie, 1896. *Pathologie générale de la cellule nerveuse*, Presse médicale, 1897. *Histopathologie de la cellule nerveuse*, Revue générale des sciences pures et appliquées, 1897.

(4) Van Gehuchten, *Chromatolyse centrale et périphérique*, Bibliographie anatomique, 1897.

Digitized by Google

Nissl (1) insiste sur cette modification morphologique qui débute en même temps que l'altération des corps chromatophiles et Van Gehuchten l'explique par la dissolution des corps chromatophiles dans le protoplasma.

Marinesco (2) se place à un autre point de vue. Pour lui le gonflement appartient à la phase de réparation des cellules. Si ces dernières doivent guérir, il y a du gonflement, si au contraire elles sont destinées à mourir, la phase de chromatolyse poursuit son évolution. Ce qui nous empêche d'accepter cette théorie, c'est qu'il existe des cellules encore gonflées dont le noyau est en train de disparaître ; d'autre part, rarement il est vrai, on trouve des cellules en achromatose également gonflées. Ces deux faits nous paraissent plaider contre l'idée qui fait du gonflement un mode de réparation cellulaire. Marinesco lui-même ne dit-il pas « que l'achromatose est l'aboutissant d'une foule d'altérations variables, qui toutes ont pour conséquence l'atrophie de la cellule et sa disparition complète ».

Dans notre cas, comme dans l'immense majorité des observations où la méthode de Nissl a mis en lumière les altérations de la cellule corticale, on trouve deux éléments : le *gonflement de la cellule* qui se déforme et la *chromatolyse*. Ces deux éléments sont presque toujours associés, l'un ne va pas sans l'autre ; il est fort difficile de préciser quel est celui des deux processus qui précède l'autre. Dans les termes où le problème se pose, il nous semble qu'au lieu de chercher à subordonner l'un de ces deux processus à l'autre, et de s'efforcer d'expliquer l'un par l'autre, on peut les considérer comme deux effets contemporains, ou à peu près, d'un trouble de l'équilibre physico-chimique du système cellulaire et de modifications apportées aux forces de tension en présence dans la constitution de la cellule. Il doit se produire des troubles dans l'équilibre osmotique de la cellule, vis-à-vis du milieu dans lequel elle se nourrit, qui aboutissent à des modifications morphologiques et à des processus physico-chimiques qui expliquent, d'une part le gonflement et la déformation de la cellule, d'autre part la chromatolyse et les modifications d'aspect, de transparence du protoplasma, et même la dislocation progressive des éléments constitutifs de la cellule les uns par rapport aux autres. Ces processus pathologiques sont susceptibles de grandes variations d'intensité, de rapidité, et aussi de nature. Il nous semble qu'en dehors de ces considérations très générales, et en partie hypothétiques, il n'est pas possible actuellement d'essayer de

(1) Nissl, *Ueber die Veranderungen der Ganglienzellen am Facialiskern des Kaninchen nach Ausreissung der Nerven*, Allgemeine Zeitschrift fur Psychiatrie, 1892.

(2) Marinesco, *loc. cit.* et *Etude sur l'évolution et l'involution de la cellule nerveuse*, Revue de neurologie, 1899. *Les phénomènes de réparation dans les centres nerveux après les sections des nerfs périphériques*, Presse médicale, 1899.

Digitized by Google

pousser plus loin le détail explicatif des choses, et notamment d'établir entre chacun des éléments en présence du problème histopathologique un lien de causalité directe et un rapport de dépendance pathologique réciproque.

De ces différentes constatations on est en droit de conclure à la cause réelle des lésions. Dans notre cas, le cerveau était soumis à une forte compression, mais l'action de celle-ci était en réalité moindre, nous semble-t-il, que le volume de la tumeur permettait de le supposer. Neumayer (1) en effet a expérimentalement établi que la compression en masse surtout prolongée amène un ratatinement et plus tard une atrophie extrême des corps cellulaires. Pareilles lésions n'ont été retrouvées dans notre observation que dans la zone tout à fait voisine du néoplasme. Le reste de l'écorce au contraire renfermait des cellules pour la plupart augmentées de volume. Il est légitime par suite de conclure à l'intervention d'un autre facteur.

Les lésions de l'écorce du reste nous y autorisent volontiers. Leur principal caractère consiste en un gonflement cellulaire accompagné de chromatolyse revêtant surtout le type périphérique. D'après Marinesço (3) il s'agit alors d'une lésion primitive de la cellule. Les agents capables de l'engendrer atteignent celle-ci par sa périphérie. Cet auteur a retrouvé des altérations identiques dans toute une série d'affections d'ordre toxi-infectieux : rage, botulisme, tétanos. Acquisito et Pusateri (4) les ont vues dans l'urémie expérimentale. Ossipoff (5) les a confirmées dans l'intoxication botulinique ; et nous-mêmes avons rencontré des lésions tout à fait semblables chez un malade mort de coma diabétique. Toutes ces observations cliniques concordent avec les faits expérimentaux de Mouratoff (6) qui, injectant différentes toxines à des cobayes, décèle dans la moelle des altérations de même nature, qu'il regarde comme spécifiques.

La valeur de cette chromatolyse périphérique prête encore à discussion et la question est toujours en litige.

Marinesco y attache une grande importance et y voit l'expression d'une lésion primitive de la cellule, par opposition aux altérations consécutives à une atteinte du cylindre axe. Van Gehuchten (7) s'élève contre le carac-

(1) Neumayer, *Lésions histologiques de l'écorce dans la compression du cerveau*, Deutsche Zeitsch. für Nervenheilkunde, 1896.

(2) Charcot, *loc. cit.*

(3) Marinesco, *Loc. cit.*, et Congrès de Moscou, 1897.

(4) Acquisito et Pusateri, *Lésions des cellules dans l'urémie expérimentale*, Riv. di pathologia nervosa e mentale, 1896.

(5) Ossipoff, *Influence de l'intoxication botulinique sur le système nerveux central*, Annales de l'Institut Pasteur, 1900.

(6) Mouratoff, *De l'action des toxines sur le système nerveux*, Société de Neurologie et de Psychiatrie de Moscou, 1897.

(7) Van Gehuchten, *Loc. cit.*, et Congrès de Moscou, 1897.

Digitized by Google

tère trop absolu de ces conclusions, sans les rejeter complètement. Ballet et Dutil (1) se rangent à l'avis de Van Gehuchten.

Dans notre observation il est d'autant plus certain que nous avons à faire à des lésions primitives, que le névraxe examiné à plusieurs étages était absolument normal. Les lésions du cerveau ressemblent d'une façon indéniable à celles que créent les toxi-infections cliniques et expérimentales et nous ne pouvons nous empêcher de les attribuer à l'action de produits toxiques sur les cellules de l'écorce. A côté de la zone péri-néoplasique, où nous avons retrouvé les altérations cellulaires dues à compression telles que les a décrites Neumayer; dans toute l'étendue de l'écorce cérébrale, les cellules présentaient l'aspect d'éléments frappés par une toxi-infection ; comme le malade n'offrait aucune affection organique capable de donner naissance à des produits toxiques, nous sommes conduits à incriminer l'action de toxines sécrétées par le tissu néoplasique.

A côté des lésions cellulaires de l'écorce, nous avons insisté sur la présence de petits corps très abondants, et confluant autour des cellules. Ils se présentent sous trois formes. Les uns, volumineux, sont ovales et allongés ; ils contiennent quelques grains, prenant fortement le bleu de Unna, disséminés d'une façon irrégulière, et quelquefois disposés sous forme de réseau souvent localisé à la périphérie de l'élément. La deuxième variété diffère de la précédente seulement par le volume ; la troisième enfin plus petite encore, se distingue des deux autres par l'opacité de son contenu qui garde le bleu d'une façon énergique.

Autour des cellules en chromatolyse, tous ces corps augmentent de quantité ; mais la localisation est spéciale à chaque forme. Entre la cellule et les plus gros, il existe un certain espace ; les moyens sont plus rapprochés, quelquefois même commencent à entrer dans le corps cellulaire ; mais ce sont surtout les plus petits qui se retrouvent dans le protoplasma, allant même jusque dans le noyau. Lorsque les cellules sont très atteintes, l'envahissement par ces corps est tel qu'on ne distingue plus que des débris cellulaires.

On retrouve ces éléments sur toutes les coupes de l'écorce, où qu'elles aient été pratiquées, et dans le nerf optique. Ils sont en général péri-cellulaires, les petits plutôt situés autour des vaisseaux.

Le rôle de ces éléments nous semble ressortir de leur situation, de leur distribution, de leurs rapports avec les vaisseaux et les cellules. Ils semblent appelés à détruire les cellules nerveuses qui ont perdu toute valeur fonctionnelle et toute résistance vitale.

Ce processus est commun à tous les organes de l'économie, et les in-

(1) Ballet et Dutil, *Sur quelques lésions expérimentales de la cellule nerveuse*. Semaine médicale, 1897.

Digitized by Google

flammations de tous les tissus aboutissent à cette réaction phagocytaire. Depuis longtemps déjà, Cohnheim a montré la diapédèse des globules blancs sous l'influence de l'irritation ; et Metchnikoff (1) a établi qu'ils absorbent les produits nuisibles ou les détritus cellulaires, annihilent leurs effets et en débarrassent l'organisme. Mais à côté des leucocytes, les éléments fixes des tissus semblent posséder, d'après les travaux de Virchow et de Ranvier, des aptitudes analogues ; ils se mobilisent, englobent les éléments étrangers et deviennent macrophages. On a d'abord attribué cette propriété aux seules cellules endothéliales, puis au tissu conjonctif périvasculaire, et enfin on s'accorde aujourd'hui à la généraliser à tous les éléments mésodermiques.

Dans la substance nerveuse, le même phénomène phagocytaire se constate dans toute une série d'affections où la cellule nerveuse est atteinte de façons différentes ; cependant les avis sont partagés lorsqu'il s'agit de spécifier l'élément, cellules névrogliques ou leucocytes, à qui ce rôle est dévolu.

Valenza (2) est le premier qui ait vu la pénétration des leucocytes dans l'intérieur de la cellule nerveuse. Dans le lobe électrique de la torpille, après cautérisation, il constata l'issue hors des vaisseaux des leucocytes, qui grâce à leurs mouvements amiboïdes pénétraient dans les cellules nerveuses pour les détruire. Ce sont donc bien les globules blancs qui entrent en jeu, et il défend à nouveau cette opinion contre Krauss (3) qui attribue ce rôle destructeur aux cellules névrogliques.

Van Gehuchten et Nelis, étudiant les ganglions nerveux dans l'infection rabique, ont signalé la présence de leucocytes en très grande abondance autour des cellules nerveuses ; et, d'autre part, la prolifération des cellules de la capsule de ces ganglions. Ici donc, on trouve la réaction de deux éléments différents, l'un d'origine mésodermique, l'autre d'origine ectodermique.

Le terme de *neuronophagie* est appliqué par Marinesco (4) à l'englobement des cellules nerveuses par la névroglie. Cet auteur, qui fait la part la plus grande à l'action destructive des cellules névrogliques, a signalé sans y insister la présence de nombreux leucocytes autour des cellules en chro-

(1) Metchnikoff, *L'Inflammation*, Paris, 1891.

(2) Valenza, *I combiamenti microscopi delle cellule nervose nella loro attivita funzionale*. Atti della R.Acad. delle sc. fis. et ual. di Napoli, Vol. VIII, 1894. *Sur le rôle joué par les leucocytes et les noyaux de névroglie dans la destruction des cellules nerveuses*. Compt. rend. Soc. Biologie, 1896.

(3) Krauss, *The nerve elements in health. an diseases*. Journal of nervous an mental diseases, 1896.

(4) Marinesco, Compt. rend. Soc. Biologie, 1896 ; *Du rôle de la névroglie dans l'évolution des inflammations et des tumeurs*. Congrès 1900, Sect. anat. path. *Nature et traitement de la myélite aiguë*. Congrès 1900, Sect. neurol.

Digitized by Google

matolyse, et conclut que la neuronophagie est fonction des cellules névrogliques.

Pareille opinion est aussi celle de Nissl (1) qui rapporte à la névroglie la présence de noyaux entourant les cellules nerveuses dans des cas de méningites et d'encéphalites. De même Lugaro (2) ne croit pas qu'il faille considérer comme des leucocytes des cellules névrogliques qui normalement sont groupées autour des neurones, comme Cajal (3) l'a montré. Anglade et Rispal (4) enfin confirment ces données en étudiant les écorces d'épileptiques et de divers déments.

Tout au contraire Pugnat (5), examinant des ganglions d'animaux, fait intervenir les leucocytes seuls, dans la destruction des cellules nerveuses.

Franca et Athias (6) reprennent la question chez les paralytiques généraux. Après coloration au bleu polychrome, ils distinguent les noyaux de névroglie par leur réseau de chromatine périphérique, tandis que le centre est occupé par un réseau à larges mailles avec un ou deux grains nodaux au centre du protoplasma. Les leucocytes sont plus petits, et la substance nucléaire colorée plus énergiquement. A côté de ces différences morphologiques ils en signalent d'autres dans la localisation. Les cellules névrogliques se groupent autour du cône d'origine de l'axone, restent assez éloignés des cellules nerveuses ou, si elles s'en rapprochent, ne pénètrent jamais dans l'intérieur même de celles-ci. Par contre les leucocytes sont capables de s'introduire dans le corps cellulaire et d'atteindre le noyau dont on peut voir la résorption partielle. Le degré de cette leucocytose est en rapport avec celui de la chromatolyse.

Ossipoff (7), plus éclectique, attribue aux leucocytes l'action la plus importante, sans dénier aux cellules névrogliques un rôle adjuvant éventuel, mais secondaire.

Dans un article récent, de Buck et de Moor (8) font appel aux deux processus mais avec une signification différente. Les leucocytes auraient surtout le rôle phagocytaire, tandis que simultanément la névroglie prolifère pour combler la place que les éléments nerveux laissent après leur disparition. Cette manière de voir est conforme, nous semble-t-il, à l'opinion

(1) Nissl, *Mittheilungen zur pathologischen Anatomie der Dementia paralytica.* Archiv. für Psych., XXVIII, 1899. *Ueber einige Beziehungen zwischen Nervenzellenerkrankungen und gliæsen Erscheinungen bei verchiedenen Psychosen.* Archiv. für Psych., XXXVI, 1899.

(2) Lugaro, *Nuovi dati e nuovi problem i nella patologia della cellula nervosa.* Rivista di patologia nervosa e mentale, 1896.

(3) Cajal, Revue trimestrielle de micrographie, 1896.

(4) Anglade et Rispal, IXe Congrès des aliénistes et neurologistes, Angers, 1898.

(5) Pugnat, *La destruction des cellules nerveuses par les leucocytes.* Compt. rend. Soc. Biologie, 1898.

(6) Franca, Thèse Lisbonne, 1858 ; Franca et Athias, *Sur le rôle joué par les leucocytes dans la destruction des cellules nerveuses.* Compt. rend. Soc. Biologie, 1890.

(7) Ossipoff, *Loc. cit.*

(8) De Buck et de Moor, *La Neuronophagie.* Soc. de Neurol. belge, 1900.

Digitized by Google

de Babès (1), pour qui la névroglie est surtout destinée à donner naissance à un tissu cicatriciel. Les deux savants belges rapprochent la phagocytose nerveuse de la phagocytose musculaire. Le tissu interstitiel nerveux est comparable au myoblaste qui renouvelle le muscle après l'avoir phagocyté, avec cette différence que le neurone est définitivement perdu.

Crocq (2) incline pour une intervention plus énergique des leucocytes.

De cette rapide revue ressortent, en somme, deux opinions distinctes : pour les uns, les détritus cellulaires sont absorbés par les leucocytes ; pour les autres, ce rôle revient aux cellules névrogliques. Il paraît possible, d'après ce que nous venons d'exposer, que ces deux notions ne soient pas en contradiction, et que les deux processus puissent évoluer parallèlement.

C'est à cette manière de voir que nous nous rattachons. Il est légitime d'admettre en effet qu'une même cause pathologique puisse à la fois retentir et sur les éléments nobles, et sur les éléments de soutien ; et que sous l'effet d'une inflammation plus ou moins prolongée, les cellules nerveuses soient touchées en même temps que l'élément névroglique. Mais très probablement, les cellules nerveuses sont d'autant moins résistantes qu'elles sont plus différenciées, et on comprend que le processus qui les détruit n'ait pas une action aussi puissante sur la névroglie et ne provoque chez cette dernière qu'une réaction proliférative. Cette conception nous paraît d'autant plus légitime, que Marinesco (3) nous a fait connaître la sensibilité de la névroglie aux irritations.

D'autre part il est prouvé aujourd'hui que la moindre irritation s'accompagne d'une diapédèse leucocytaire. Les leucocytes se précipitent donc vers les cellules nerveuses, peut-être, suivant une hypothèse de Ranvier, pour les soutenir dans leur lutte. Accumulés en grand nombre autour des cellules nerveuses malades ou mortes, ils jouent peut-être un rôle dans leur absorption. Ce n'est que plus tard que la névroglie, déjà proliférée pour combler les vides, peut achever le travail en majeure partie exécuté par les leucocytes et devenir macrophage. Cette intervention seconde de la névroglie est d'autant plus explicable que les leucocytes, par leur origine mésodermique même, sont appelés à remplir plus facilement le rôle de phagocytes, tandis que ces fonctions ne sont en général pas dévolues à des éléments d'origine ectodermique comme la névroglie.

En conclusion, la première place revient aux leucocytes ; la névroglie n'intervient qu'accessoirement dans la phagocytose ; son action n'est pas spécifique ; c'est en comblant les vides produits par l'action destructive et absorbante des leucocytes, qu'elle est peut-être amenée à devenir neuronophage. (*A suivre.*)

(1) Babès, *Anatomie pathologique de la névroglie*, Congrès 1900. sect. d'Anat. path.
(2) Crocq, Discussion à la Soc. de Neurol. belge, 1900.
(3) Marinesco, *loc. cit.*

Digitized by Google

DERMOGRAPHISME CHEZ DES ÉPILEPTIQUES

ATTEINTS D'HELMINTHIASE INTESTINALE,

PAR LE

Dr M. LANNOIS

Professeur-agrégé à la Faculté de Médecine de Lyon.

Les manifestations cutanées de l'épilepsie ne sont pas très rares, mais ne présentent souvent qu'un intérêt secondaire à côté des autres symptômes à grand fracas de la névrose. Le plus souvent elles sont secondaires à l'imprégnation médicamenteuse et l'éruption bromique est la plus commune. Dans d'autres cas plus rares on trouvera des troubles cutanés plus sérieux à allure de malformation comme les nævi, ou des modifications de la pigmentation cutanée, la nigritie, le lentigo, la mélanodermie relevée par Féré, par moi-même, par Crespin. Ce sont les troubles vaso-moteurs les plus divers qui sont en somme les plus communs.

Parmi ceux-ci il importe de faire une place à part au *dermographisme*, qui ne me paraît pas être très rare si on prend la peine de le rechercher. J'ai en ce moment dans mon service une jeune femme épileptique à crises d'ailleurs peu fréquentes qui est assez nettement dermographique pour que nous ayons pu obtenir de bonnes photographies des lettres que nous écrivions sur son dos et si je ne les fais pas reproduire c'est seulement parce que celles de la malade dont je publie l'observation ci-dessous sont plus typiques encore. Il est très possible au reste que chez cette malade le dermographisme soit plutôt d'origine hystérique qu'épileptique, car, sans présenter de stigmates, cette malade a pris récemment une chorée par imitation ayant tous les caractères de la chorée hystérique. La coïncidence des deux névroses chez le même sujet est d'ailleurs fréquente.

M. Féré, dont on retrouve toujours le nom lorsqu'on recherche les petits signes de l'épilepsie, a signalé ici même, dans une étude faite avec M. Lamy (1) sur la *dermographie*, la possibilité de son apparition dans le mal comitial. La photographie qu'il publie est précisément celle d'un homme épileptique.

Voici maintenant l'observation qui est le point de départ de cette note.

(1) Féré et Lamy, *La dermographie*. Nouv. Icon. de la Salpêtrière, t. VII.

Digitized by Google

Observation I.

Oxyures depuis l'enfance.— Urticaire et grand dermographisme depuis l'âge de treize ans. — Début de l'épilepsie à vingt-quatre ans.

La nommée A. D., 33 ans, domestique, a fait plusieurs séjours à Ste-Clotilde pour des crises épileptiques.

Les renseignements très suffisamment précis qu'elle nous donne sur toute sa famille, ne nous permettent pas de rien relever d'intéressant dans ses antécédents héréditaires. Il n'y a ni crises ni maladies nerveuses dans sa famille.

En dehors d'un point sur lequel nous insisterons plus loin, ses antécédents personnels sont peu importants. Rien pendant la grossesse, pas d'asphyxie à la naissance. Comme maladies : rougeole et coqueluche dans l'enfance, fièvre intermittente pendant un an de 7 à 8 ans, grippe sérieuse à 16 ans. Elle est habituellement bien portante.

Réglée à 12 ans, l'a toujours été régulièrement. Elle n'a jamais eu de grossesse ; elle nie l'alcoolisme et la syphilis.

Le début des crises comitiales remonte à huit ans, c'est-à-dire à l'âge de 24 ans. La première crise a été nocturne ; puis elle resta un an sans en avoir de nouvelles, n'éprouvant que quelques malaises tous les 2 à 3 mois. Elle eut alors deux nouvelles crises espacées encore d'un an, puis celles-ci se rapprochèrent et après en avoir eu deux en cinq mois il y a un an, elle en a eu presque tous les mois ces temps derniers.

Les crises sont précédées le plus souvent d'une sensation d'ennui et de lassitude : elle songe à ses parents, regrette de ne pas être auprès d'eux, etc. La crise elle-même est annoncée par une sensation de constriction au creux épigastrique ; elle pousse un cri et tombe violemment sur la face ; elle se blesse presque toujours dans ces chutes et chaque fois que nous l'avons vue après une crise elle avait la figure tuméfiée et ecchymosée. La crise se développe alors avec les caractères habituels, sans morsure de la langue et sans miction involontaire. Après la crise, la malade qui a conscience de ce qui vient de lui arriver, notamment par le traumatisme facial, peut reprendre son travail, sans fatigue ni faiblesse, au bout d'un quart d'heure. En dehors de la première crise, toutes les autres ont été diurnes.

Assez rarement d'ailleurs, elle a de petites crises, sans perte de connaissance, qui durent de 1 à 2 minutes et sont uniquement constituées par la sensation de constriction abdominale. Elle n'a ni vertiges, ni absences, ni impulsions, ni vertige ambulatoire, etc.

Dans l'intervalle des crises elle ne présente aucun phénomène anormal, ni paralysie, ni trouble de la parole, etc. Un examen somatique très complet de la musculature est resté totalement négatif. C'est une femme de taille moyenne, d'apparence vigoureuse, un peu grasse, donnant 30 au dynamomètre à droite, et 35 à gauche.

Elle n'a aucun trouble sensoriel (ouïe, vue, goût et odorat). Pas de troubles sensitifs, pas de zones hyperesthésiques ou hystérogènes.

Digitized by Google

Digitized by Google

BOSTON PUBLIC LIBRARY

DERMOGRAPHISME CHEZ LES ÉPILEPTIQUES

(M. Lannois).

Digitized by Google

Masson & Cie, Editeurs

Phototype Berthaud, Paris.

Le réflexe rotulien est normal, ainsi que les réflexes : plantaire de Babinski, abdominal, radial, etc. Le réflexe tricipital est un peu faible, le pharyngien peu marqué, le conjonctival et le cornéen abolis. Pas de troubles trophiques.

Pas de troubles psychiques.

L'indice céphalique est de 84.9, brachycéphalie marquée que l'on rencontre fréquemment dans notre région. Comme stigmates dits de dégénérescence, on note que la bosse frontale gauche est moins marquée que la droite, et que le crâne est un peu aplati à gauche. Il n'y a pas d'asymétrie faciale, pas de voûte ogivale. Les oreilles sont en léger Wildermuth I et les incisives de la mâchoire inférieure taillées en biseau. Aucun stigmate de spécificité. Les viscères sont tous normaux : il n'y a ni sucre ni albumine.

Du côté de la peau on note un phénomène intéressant. Outre un certain nombre de petits fibromes cutanés de la grosseur d'une tête d'épingle et d'une éruption bromique acnéiforme, on constate que le moindre attouchement détermine un soulèvement d'apparence ortiée. Chaque piqûre faite pour rechercher la sensibilité a donné naissance à une papule et la pression du compas sur le front, dans la mensuration céphalique, a déterminé deux grosses plaques larges comme une pièce de 1 franc.

Comme on peut s'en convaincre sur les photographies Pl. XXVI, le dermographisme est des plus marqués chez cette malade ; on peut avec un corps dur quelconque et de préférence avec une épingle, écrire ce qu'on veut sur la peau de cette femme. Il se produit tout d'abord au point touché une rougeur vive qui se diffuse, de sorte que si l'on a écrit quelques lettres on a un large placard rouge qui englobe tout ce qu'on a tracé. En moins de 30 secondes il se produit une élevure d'abord rouge, puis rose et de plus en plus pâle, pour aboutir à un soulèvement blanc, œdémateux, à contour net et précis. A mesure que ce soulèvement ortié se produit et se dessine on voit la rougeur s'atténuer et disparaître à la fois à la périphérie et au centre, dans l'espace laissé libre par les caractères écrits. Au bout de 15 minutes environ toute la rougeur a disparu et il ne reste plus que l'éruption ortiée aux points touchés, éruption qui paraît avoir son maximum de hauteur à ce moment, *soit de 3 à 4 millimètres.*

Les caractères tracés sont encore visibles douze heures après, et le lendemain ils se dessinent comme des égratignures très superficielles. L'intensité et la durée de l'éruption nous ont d'ailleurs paru en rapport avec l'intensité de l'excitation.

L'éruption provoquée s'accompagne d'une démangeaison assez vive, comme dans l'urticaire, et il faut à la malade un effort de volonté pour ne pas se gratter pendant toute la période d'augmentation de la rougeur.

La malade se connaît cette particularité depuis l'âge de 13 ans, époque où elle entra comme domestique dans une ferme et où elle crut d'abord à la présence de parasites dans son nouveau logement. Elle put se convaincre rapidement que les démangeaisons étaient spontanées et que le moindre attouchement déterminait chez elle les phénomènes que nous venons de décrire.

La malade nous apprend en même temps que depuis une époque qu'elle ne

Digitized by Google

peut préciser, mais qui remonte au moins à la deuxième enfance, elle a des démangeaisons anales très violentes : elle sait que celles-ci sont liées à la présence de petits vers. Du reste il nous fut facile de nous assurer qu'elle avait *des oxyures* en très grande quantité.

Tout en continuant à donner du bromure à cette malade, le traitement fut surtout dirigé contre les oxyures de l'intestin. On prescrivit à la malade de la santonine à la dose de 0 gr. 10 centigr. pendant 5 à 6 jours de suite, en recommençant après huit jours de repos, pour atteindre les oxyures habitant le duodénum. Pendant la même période on donnait un lavement de 80 à 100 grammes de pétrole rectifié, pour la débarrasser des oxyures de l'ampoule rectale et du gros intestin.

Ce traitement fut très bien toléré ; il amenait la disparition des oxyures au niveau de l'anus, mais ne parvint jamais à les faire disparaître complètement.

Il nous parut avoir aussi une influence sur le dermographisme qui s'atténuait légèrement pendant le traitement. Enfin la malade qui prenait une crise par mois depuis 7 mois, resta 4 mois à Ste-Clotilde sans rien présenter et n'eut une nouvelle crise qu'un mois après sa sortie.

Elle revint alors avec la figure meurtrie comme la première fois et un nouveau traitement suspendit encore les crises pendant 4 mois, l'attaque étant revenue moins de huit jours après sa sortie. Un troisième séjour et un troisième traitement eurent les mêmes résultats et cette fois plus de huit mois se sont passés sans nouvelle crise.

En résumé, il s'agit ici d'une malade ayant des oxyures depuis l'enfance, se sachant atteinte d'urticaire mécanique (et par suite de dermographisme) depuis l'âge de 13 ans, et présentant une épilepsie relativement tardive puisqu'elle avait débuté à 24 ans.

La question se posait chez elle d'une pseudo-épilepsie vermineuse. On sait en effet que les tænias, les ascarides lombricoïdes, les oxyures, peuvent déterminer un certain nombre de phénomènes à distance, troubles intellectuels, pseudo-méningites, mouvements choréiformes, convulsions, attaques hystériformes ou épileptiformes, etc. Bien qu'ils aient été exagérés par les anciennes idées médicales et par les croyances populaires, les faits de cet ordre sont indéniables et la preuve en est dans les résultats extraordinaires qu'a souvent donnés le traitement anthelmintique (1).

Il est d'ailleurs assez difficile de les expliquer. Pour les anciens auteurs il s'agissait uniquement d'irritation intestinale d'ordre mécanique déterminant des réflexes pathologiques plus ou moins complexes. Pour M. Chauffard, la lombricose est une véritable infection dans laquelle interviennent l'irritation des parois intestinales, l'exaltation de la virulence des microbes

(1) Martha, *Attaques épileptiformes dues à la présence du tænia.* Archives générales de Médecine, nov. et déc. 1891.

Digitized by Google

et les produits excrémentitiels du lombric. En ce qui concerne spécialement les lombrics, Huber, Chanson, Tauchon, admettent la virulence propre du ver intestinal, et Chanson a même essayé sur les cobayes une série d'expériences avec le suc ascaridien (1). On peut raisonner de même pour les tænias et les oxyures.

Cette notion d'une auto-intoxication est celle qui cadre le mieux avec nos idées actuelles à la fois sur la production des crises comitiales et sur celle de l'urticaire. On ne peut d'ailleurs s'empêcher, en voyant l'épiderme se soulever si brusquement chez notre malade, de faire un rapprochement entre la plaque d'urticaire et la possibilité de troubles vaso-moteurs analogues se produisant brusquement du côté des méninges ou de l'écorce et donnant naissance à la crise. Il est bien évident que les vaso-moteurs sont chez cette femme dans un état particulier qui autorise la supposition. Et il me paraît bien que c'est à la présence des oxyures qu'il faut attribuer la facilité de la vaso-dilatation cutanée.

Au total, nous avions au maximum dans ce cas les conditions qui ont été indiquées par Barthélemy (2) comme les plus favorables au développement du dermographisme : d'une part, un système nerveux spécialement susceptible, d'autre part, un toxique agissant sur les vaso-moteurs, soit à la périphérie, soit au niveau des centres médullaires.

Mais je ne crois pas pour cela qu'il faille accepter l'idée d'une épilepsie vermineuse simple. On a donné comme caractères de celle-ci l'ictus moins brusque, les chutes moins graves, les blessures exceptionnelles, la durée très longue des périodes convulsives, tous caractères que nous n'avons pas retrouvés chez notre malade. Le critérium eût été la guérison par la disparition des vers intestinaux : nous avons vu que nous n'avions pu l'obtenir d'une façon complète et que notre traitement ne nous avait donné que des rémissions passagères. Il est donc vraisemblable que nous avons bien eu affaire à une épileptique vraie et que les oxyures favorisaient seulement une auto-intoxication qui eût aussi bien pu se produire par les divers mécanismes connus, troubles généraux de la nutrition, dépuration urinaire insuffisante, etc. (3).

Au reste nous avions à la même époque dans le service une malade qui

(1) Voir pour plus de détails l'article de Courtois-Suffit : *Helminthiase intestinale*, dans le Traité de médecine, Charcot-Bouchard-Brissaud, t. IV, et le travail de Tauchon, Thèse de Paris, 1896-97.

(2) Barthélemy, *Etude sur le dermographisme*, Paris, 1893. — Voir aussi F. Allard et H. Meige, *Archives générales de médecine*, juillet 1898.

(3) Peut-être est-ce à des cas de ce genre qu'a eu affaire le Dr Lydston qui prétend avoir obtenu de bons résultats de la santonine chez des épileptiques non améliorés par le bromure (*Thérap. Gaz.*, fév. 1900).

Digitized by Google

était atteinte de tænia et pour laquelle nous invoquions la même pathogénie des crises comitiales sans songer à l'épilepsie par helminthiase intestinale. Il s'agissait en effet d'une épilepsie avec hérédité similaire et apparition des crises bien avant le développement du tænia. Voici cette observation résumée.

Observation II.

Epilepsie ayant débuté à l'âge de 11 ans. — Hérédité paternelle similaire. — Tænia à 20 ans.— Réapparition des crises à 21 ans. — Grand dermographisme.

La nommée G., femme M., âgée de 23 ans, entre pour la première fois à Ste-Clotilde le 13 septembre 1899. — Son père était un alcoolique qui devint épileptique à 27 ans et fit un assez long séjour à l'hospice du Perron dans le service de M. Carrier ; nous avons l'observation prise à cette époque (1892) et avons pu constater qu'il avait eu avant son entrée une crise tous les huit jours en moyenne et parfois 3 ou 4 par jour. Au Perron, probablement sous l'influence de la suppression de l'alcool, les crises disparurent et le malade put être renvoyé chez lui. Depuis, au dire de sa femme et de sa fille, les crises n'auraient pas reparu. — Pas d'autres maladies nerveuses dans la famille.

Il n'y a rien à noter dans ses antécédents personnels au début de l'existence. Mais à 11 ans, elle prit une crise que la mère décrit comme épileptique. A 12 ans, il en survint une deuxième après une fièvre typhoïde. Puis les crises disparurent.

A 17 ans 1/2, elle se maria et n'eut d'enfant qu'il y a 3 mois ; peut-être eut-elle plusieurs fausses couches. L'accouchement fut difficile, nécessita l'emploi des fers et l'enfant mourut au bout de 3 heures. S'il faut en croire la mère de la malade, elle aurait contracté une syphilis conjugale un an après le mariage, assertion corroborée par le traitement que lui fit suivre le Dr Cordier.

Entre 18 et 20 ans, elle s'aperçut qu'elle avait le tænia et fit une tentative infructueuse pour s'en débarrasser. A 21 ans, les crises ont reparu avec une grande fréquence, d'abord tous les 8 jours, puis tous les 3 ou 4 jours pendant la grossesse : à la fin de celle-ci elle resta cependant 40 jours sans en avoir. Actuellement elle en a habituellement tous les 5 ou 6 jours. Elles sont tout à fait caractéristiques.

C'est seulement après deux mois de séjour et après une amélioration nette du nombre des crises sous l'influence du bromure que la malade nous parla de son tænia. On lui donna 100 grammes de graines de courge qui amenèrent l'expulsion de plusieurs mètres de ver (sans doute deux individus), mais pas de tête. Ses crises parurent moins nombreuses et la malade sortit le 23 décembre 1899.

Mais elle revint au mois de février 1900 et nous dit avoir eu dix crises en janvier. C'est à ce moment qu'on constata *qu'elle était fortement dermographique* : les piqûres d'épingle donnaient une large plaque d'urticaire et nous lui écrivions facilement son nom sur la poitrine, le dos ou les avant-bras.

Digitized by Google

L'écriture persistait chez elle pendant plusieurs heures et s'accompagnait des phénomènes habituels. — Bien qu'elle ne rendît pas de cucurbitins à cette époque, on lui administra une nouvelle dose de graines de courge sans résultat.

Elle fit un nouveau séjour dans le service au mois de septembre 1900, présentant toujours le même nombre de crises et rendant à nouveau des fragments de tænia. Deux doses de tannate et de sulfate de pellétiérine amenèrent encore l'expulsion de quatre mètres de tænia environ, sans la tête. — La malade n'a pas été revue depuis.

Ici encore je pense que le tænia a pu jouer le rôle de cause occasionnelle dans la réapparition des crises à 21 ans et dans la production du dermographisme par le mécanisme indiqué pour le cas précédent. Mais je crois superflu d'insister sur le diagnostic d'épilepsie non vermineuse en raison de l'hérédité paternelle similaire et du début des crises huit à neuf ans avant la constatation du tænia.

Digitized by Google

NŒVUS VEINEUX ET HYSTÉRIE

PAR MM.

CHARLES BINET-SANGLÉ et LÉON VANNIER
(d'Angers)

I

Observation.

R... Yves Marie, 21 ans, maçon.

I. — Ascendants et collatéraux.

I. *Grand'mère paternelle.* — La grand'mère paternelle avait des crises analogues à celles que nous retrouverons chez le père, crises assez fréquentes pour qu'on fût obligé de la faire accompagner par un enfant partout où elle allait. Morte subitement au milieu de son travail, à 59 ans environ.

II. *Frères et sœur du père.* — 1° *Frère du père.* — Bien portant. A deux enfants dont l'un à la suite d'une affection de la jambe gauche, subit, vers 26 ans, une opération qui fut suivie de guérison.

2° *Frère du père.* — Mort au service militaire, étant sergent-fourrier, à la suite d'un accident (chute dans un escalier).

3° *Sœur du père.* — Morte à 30 ans. Elle était, au dire du malade, livide au moment de sa mort.

III. *Père.* — Le père du malade a 68 ans. Il n'a jamais fait, à la connaissance du fils, de maladies aiguës graves. Mais il est sujet à de fréquentes attaques d'épilepsie.

En effet, environ deux ou trois fois par an, il tombe subitement sans connaissance au milieu de son travail, et reste étendu, rigide, le visage blême, le corps agité de tremblements rapides. Il écume, se mord la langue et demeure dans le stertor environ trois heures. Dès qu'il reprend ses sens, il se plaint de courbature générale et de céphalalgie, et rejette les aliments ingérés auparavant. Après l'accès, il est obligé de s'aliter pendant vingt-quatre heures.

Cet homme présente en outre un trouble vaso-moteur que nous allons retrouver chez le fils. C'est une coloration rouge, mais moins prononcée que chez ce dernier, de tout le membre supérieur gauche, coloration qui s'accentue au cours des crises. Après chacune d'elles, ce membre reste parésié pendant un ou deux jours.

Digitized by Google

Digitized by Google

NŒVUS VEINEUX, DERMOGRAPHISME ET HYSTÉRIE

(Ch. Binet-Sanglé et *L. Vannier).*

Masson & Cie, Editeurs

Phototypie Berthaud, Paris

Digitized by Google

Cet homme est d'ailleurs alcoolique. Depuis son passage à la caserne, il s'enivre deux fois par semaine, le dimanche et le lundi, avec de l'eau-de-vie.

IV. *Mère.* — Vivante. 57 ans. Mariée à 22 ou 23 ans. A 17 ans, dothiénentérie très grave. Depuis six ans, elle est atteinte d'une affection de la hanche droite. Le membre inférieur droit est plus court que l'autre. Le pied est porté en dehors. La hanche et le genou sont douloureux. La malade boite. Elle a beaucoup maigri depuis six ans. Depuis deux ans elle tousse et crache jour et nuit, et se plaint de douleurs thoraciques. Anorexie. Troubles gastro-intestinaux. Vomissements. Les vomissements surviennent presque toujours après un accès de toux. Pas d'éthylisme.

V. *Frères et sœurs de la mère.* — Rien de particulier à signaler.

VI. *Frères et sœur du malade.* — Une sœur, 23 ans. Le malade, 21 ans. Un frère, 18 ans, Un frère, 16 ans. Un frère, 14 ans.

Aucun des frères ou sœur ne présente d'accidents semblables à ceux que nous allons décrire. Tous ont eu dernièrement la dothiénentérie.

II. — Antécédents personnels.

Le malade a uriné au lit jusqu'à 14 ans. A 15 ans, il a commencé à travailler (maçon). En juin 1900, dothiénentérie grave. Durée 2 mois. Délire. Aurait eu jusqu'à 41° et 42°. Convalescence : six semaines. Pendant la convalescence, le docteur Jégu, de Saint-Pol-de-Léon, a constaté une *hémiparésie gauche.*

III. — Etat actuel.

Taille : 1 m. 69. Périmètre thoracique : 0 m. 99. Poids : 75 kilogs.

Le malade présente quelques signes de dégénérescence : front légèrement bossué, lobule de l'œil adhérent, voûte du palais ogivale, malformation dentaire, légère asymétrie faciale. Pas d'éthylisme marqué, d'après lui. Il déclare en effet ne boire que deux sous d'eau-de-vie par semaine.

I. Coloration de la peau. — Il présente une coloration rouge vineux de la peau, limitée au côté gauche pour les membres supérieurs et le tronc. Cette coloration est répartie de la façon suivante : (Pl. XXVII).

Tronc. — Côté gauche. — Large tache rouge vineux, à laquelle des parcelles de peau ayant conservé leur coloration normale donnent un aspect marbré. Les limites de cette tache sont : à droite, une ligne allant du bord supérieur de la fourchette sternale à l'appendice xyphoïde et suivant exactement la ligne médiane ; en bas une ligne horizontale passant à un centimètre au-dessous du mamelon. En haut et à gauche il n'y a pas de limites précises.

A l'angle supéro-interne de la plaque, c'est-à-dire dans l'angle formé par l'extrémité interne de la clavicule et le sternum, la peau est rosée et présente l'aspect de la couperose. On y distingue à l'œil nu de petits vaisseaux sinueux, tandis qu'ailleurs la coloration violacée est produite par de petits lacs sanguins.

A gauche la coloration devient diffuse et disparaît graduellement vers le milieu de la paroi interne du creux axillaire.

Digitized by Google

Epaule gauche. — Même coloration. Les taches qui recouvrent l'épaule se continuent avec la précédente. Face antérieure : plaque irrégulière de peau saine. Face externe: quelques taches couvrant la région deltoïdienne. Face postérieure : tache s'arrêtant à la ligne médiane et allant de l'angle supéro-interne de l'omoplate à l'angle inférieur du même os. Cette tache est moins colorée que les précédentes, et interrompue par des plaques de peau saine.

Dos. — Même coloration. Tache occupant l'espace compris entre le bord spinal de l'omoplate et le rachis, s'arrêtant à la ligne médiane, et se continuant en haut avec la tache précédente (dimensions : 9 × 7).

Bras gauche. — Coloration identique occupant tout le bras, à l'exception d'une région de peau saine située à la face antérieure et s'étendant depuis l'acromion (bord antérieur) jusqu'à deux centimètres au-dessus du pli du coude. Tout le reste du bras est uniformément violacé sans interposition de peau saine. La coloration est plus accusée dans la région postéro-externe.

Avant-bras gauche. — Coloration bien plus accusée (lie de vin), surtout sur les faces postérieure et interne, et uniforme, sauf à la face antérieure, où l'on constate un semis de taches violacées sur un fond rougeâtre donnant à la peau un aspect marbré.

Poignet gauche. — Coloration rouge très foncé, plus accusée à la face postérieure. A la partie antéro-externe, au niveau de l'apophyse styloïde du radius, petite portion de peau presque saine.

Main gauche. — Coloration uniforme, très peu accusée à la face palmaire, où la racine du pouce et l'éminence thénar sont presque normales. Mais la face dorsale est livide, presque noire. Les doigts présentent, surtout à la face dorsale, la même coloration. On constate en outre quatre verrues, trois à la racine de l'index, une à l'auriculaire.

Main droite. — Coloration rougeâtre, plus accusée à la face dorsale.

Membres inférieurs. — Les membres inférieurs présentent également une coloration anormale, plus foncée à gauche. Les cuisses, les mollets et les pieds sont parsemés à leur face interne de taches violacées. Aux genoux la coloration est uniforme. Aux pieds elle est peu marquée, surtout à droite.

Caractères des taches. — Dans toutes les régions la coloration anormale disparaît à la pression du doigt pour reparaître immédiatement après. De même si l'on étire la peau avec deux doigts de chaque main.

Les taches deviennent plus foncées sans d'ailleurs augmenter d'étendue quand le malade se baigne. Lorsqu'on lui fait soulever un fardeau, elles deviennent ardoisées. En même temps on voit apparaître une légère marbrure sur les régions indemnes du tronc, en avant à droite, et en arrière au niveau des deux fosses sus-épineuses et de la sixième vertèbre cervicale. Lorsque le malade a marché pendant environ une heure, ou lorsqu'il a couru pendant une quinzaine de minutes, il survient toujours au même endroit un changement dans la coloration des cuisses, phénomène remarqué par le sujet lui-même. On voit alors apparaître aux faces antéro-internes des cuisses de larges plaques roses à bords déchiquetés, et qui semblent produites par un afflux de sang artériel. Elles se produisent aussi sous l'influence de la chaleur. Si l'on percute ou si

Digitized by Google

l'on flagelle le tronc, on obtient assez rapidement des taches semblables surtout dans le dos. Elles se montrent plus rapidement et sont plus foncées du côté gauche que du côté droit.

Bien plus le malade présente un certain degré de dermographisme. On peut facilement tracer un nom sur sa peau avec le doigt ou avec le manche d'un porte-plume et sur l'une de nos photographies celui de Jules Soury apparaît assez nettement.

Si l'on applique sur la peau deux poids de 50 grammes, l'un chaud, l'autre froid, la vaso-dilatation n'est provoquée que par le poids chaud ; ou bien elle est plus rapide et plus marquée avec ce poids.

Température de la peau. — Il existe une différence dans la température de la peau entre le côté gauche et le côté droit. A la main les régions thoracique et scapulo-humérale paraissent plus chaudes à gauche qu'à droite. Mais c'est le contraire pour le coude, l'avant-bras, le poignet et surtout la main.

1re série d'observations.

Températures prises avec le thermomètre à température locale (cuvette en spirale).

§ 1. — Températures prises à 6 centimètres de la ligne médio-sternale, un peu au-dessous du mamelon.

A gauche : 29° 6. Temps employé : 11' 10". Température de la salle : au début : 14° 5 ; à la fin : 14° 5.

A droite : 29° 8. Temps employé : 11' 10". Température de la salle : au début : 15° 5 ; à la fin : 16° 5.

Ici le thermomètre donne des résultats inverses à ceux que fournit la palpation. A la main cette région semble plus chaude à gauche qu'à droite.

§ 2. — Températures prises au-dessus du coude.

A gauche : 30° 25. Temps employé : 12' 40". Température de la salle : au début : 15° 5 ; à la fin : 15° 5.

A droite : 30° 6. Temps employé : 12' 40". Température de la salle : au début : 15° 5 ; à la fin : 16°.

§ 3. — Températures prises dans l'aisselle.

A gauche : 37° 12. Temps employé : 12'. Température de la salle : au début : 15° 5 ; à la fin : 15° 5.

A droite : 37° 2. Temps employé : 12. Température de la salle : au début : 16° ; à la fin : 16°.

§ 4. — Températures prises à la région thoracique.

A gauche : 31° 3. Temps employé : 10. Température de salle : au début : 21° ; à la fin : 21°.

A droite : 32°. Temps employé : 10°. Température de la salle : au début : 21° ; à la fin : 21°.

2e *Série d'observations* (28 déc. 1900).

§ 1. — Températures prises à 6 centimètres de la ligne médio-sternale un peu au-dessus du mamelon.

Digitized by Google

A gauche : 30°. Temps employé : 10'. Température de la salle : au début : 14°; à la fin : 14°.

A droite : 29°. Temps employé : 10'. Température de la salle : au début : 14°; à la fin : 14°.

§ 2. — Températures prises à quatre travers de doigt de chaque côté de l'ombilic.

A gauche : 30° 6. Temps employé : 10'. Température de la salle : au début : 14°; à la fin : 14°.

A droite : 31°4. Temps employé : 10'. Température de la salle : au début : 14°; à la fin : 14°.

§ 3. — Température prise à la région thoracique gauche.

Au niveau de la tache : 30°. Temps employé : 10'. Température de la salle : au début : 14°; à la fin : 14°.

Au-dessous de la tache : 31°9. Temps employé : 10'. Température de la salle : au début : 14°; à la fin : 14°.

Epaisseur de la peau. — La peau et le tissu cellulaire sous-cutané sont épaissis à gauche pour le membre supérieur et le tronc. De là les résultats suivants :

Demi-périmètre thoracique pris au-dessous de l'angle inférieur de l'omoplate :

A gauche : 50 cm. 5 sans contraction, 48 centimètres avec contraction.

A droite : 48 cm. 5 et 47 cm. 5.

Périmètres des membres supérieurs.

Bras, à 12 centimètres au-dessus de l'olécrane : droit, 30 cm. 5, sans contractions, 33 centimètres sans contractions : gauche, 31 cm. 5 et 33 cm. 5.

Avant-bras, à 9 centimètres au-dessous de l'olécrane : droit, 29 centimètres et 29 cm. 75 : gauche, 29 cm. 5 et 31 centimètres.

D'ailleurs nous avons trouvé pour l'épaisseur des plis cutanés prise au compas d'épaisseur :

Bras gauche, face antéro-externe : 11 millimètres. Bras droit, face antéro-externe : 9 millimètres.

Avant-bras gauche, face antéro-externe : 7 millimètres. Avant-bras droit, face antéro-externe : 7 millimètres.

Cuisse gauche, face antéro-externe : 12 millimètres. Cuisse droite, face antéro-externe : 7 millimètres.

Jambe gauche, face antéro-externe : 11 millimètres. Jambe droite, face antéro-externe : 9 millimètres.

I. Système pileux. — Les poils sont plus développés à droite qu'à gauche. Cette différence est très sensible aux mamelons, à l'ombilic et au pubis.

II. Appareil digestif. — Rien à signaler.

III. Appareil respiratoire. — *Rythme.* — Au repos, debout : 24 ; couché, 24. Après une course : 48.

IV. Appareil circulatoire. — *Cœur.* — Choc de la pointe à peine sensible. Surface du cœur : $9 \times 14 \times 0,83 = 104,58$, indiquant une légère hypertrophie. Légère accentuation du deuxième bruit dans la région du troisième espace intercostal droit.

Digitized by Google

Vaisseaux. — Artères facilement dépressibles, non indurées, ni sinueuses.

Pouls à l'artère radiale : dicrote, lent. Nombre de pulsations : malade couché : 56 : immédiatement après une course de dix minutes : 76 ; quelques minutes après : 64.

Pression artérielle. A droite avec le sphygmog. à cadran de Bloch : 750 ; sphygmog. de Chardon : 600 ; avec le sphygmog. de Marey modifié par Potain : 17,5.

A gauche : 950, 750, 19,5.

Ces différences dans les résultats obtenus sont dues uniquement à l'hypertrophie de la peau et du tissu cellulaire sous-cutané à gauche, et à la compression qu'il faut exercer de ce côté pour atteindre l'artère.

Très légères varices aux membres inférieurs.

V. Système nerveux. — L'intelligence semble ordinaire. Le malade sait lire, écrire et compter. Sommeil bon, pas de rêves ni de cauchemars.

A. — *Sensibilité générale.* — 1° *Douleurs.* — Le malade n'accuse des douleurs dans les régions anormalement colorées que lorsqu'il est fatigué. Il éprouve alors un point de côté assez violent, au niveau des 3e, 4e, 5e côtes et espaces intercostaux correspondants, à 6 centimètres en dehors du mamelon et suivant une ligne verticale occupant la paroi interne du creux axillaire. De plus il souffre de l'onglée au moindre froid.

2° *Sensibilité à la douleur.* — Le malade accuse une douleur plus intense et réagit plus, lorsqu'on pique le côté gauche avec une épingle que lorsqu'on pique le côté droit.

Les piqûres d'ailleurs légères du côté gauche provoquent même le pleurer spasmodique.

B. — *Sensibilités spéciales.* — I. — *Sensibilité à la pression et sensibilité musculaire.* — Objets employés, deux poids de 100 grammes et deux de 2 grammes.

1° Région thoracique antérieure. Poids de 100 grammes : même impression des deux côtés. Poids de 2 grammes : id.

2° Main face palmaire avec soupèsement. Poids de 100 grammes : perçu plus lourd du côté droit. Poids de 2 grammes : id.

II. — *Sensibilité thermique. Première série d'observations* (12 *déc.* 1900).

1. — *Sensibilité au froid.* — Il existe plusieurs plaques d'hyperesthésie pour le froid. Un objet perçu chaud par les observateurs, est perçu froid par le malade :

1° *A gauche.* — Dans une région occupant la partie postérieure de la tête et limitée : en haut par une ligne transversale passant près de la suture pariéto-occipitale, en bas par une ligne horizontale passant vers le milieu du cou, en arrière *par la ligne médiane.* — En avant cette plaque n'a pas de limites précises. Elle envoie un promontoire jusqu'à la queue du sourcil gauche.

2° *A droite.* — 1° Dans une région de la face limitée : en haut par une ligne horizontale passant vers le milieu du front, en bas par une ligne horizontale aboutissant à la narine droite, en avant *par la ligne médiane,* en arrière par le bord postérieur du pavillon de l'oreille. De plus une bande partant de cette

Digitized by Google

plaque au-dessous du lobule de l'oreille va aboutir à la sixième vertèbre cervicale.

2° Dans une région du tronc limitée : en haut par une ligne à peu près horizontale passant au-dessous du mamelon, en bas par une ligne oblique passant à 25 centimètres au-dessus de la base de la rotule et à 5 centimètres au-dessous du pli fessier, en avant *par la ligne médiane*, en arrière *par la ligne médiane*.

3° A la main, face dorsale et face palmaire.

4° A la jambe dans toute l'étendue d'une molletière ayant pour limites : en haut une ligne passant en avant à 19 centimètres au-dessous du sommet de la rotule, en dehors à 8 centimètres au-dessous de l'extrémité supérieure du

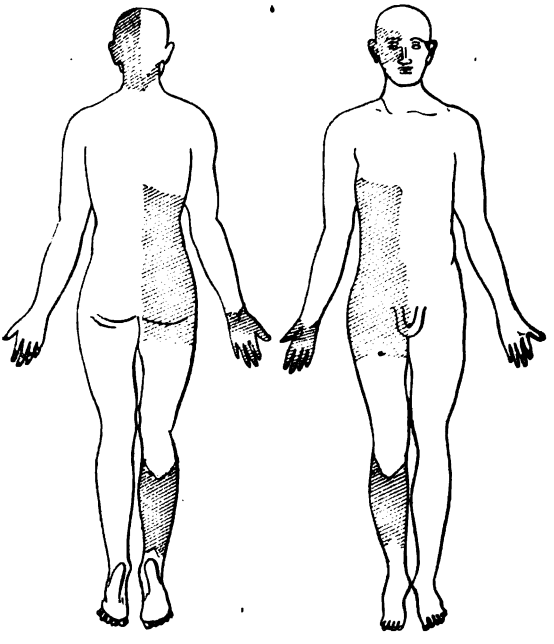

Régions hyperesthésiques pour le froid ou anesthésiques pour le chaud.

péroné, en arrière à 19 centimètres au-dessous du pli du genou, en dedans à 11 centimètres au-dessous du bord supérieur du tibia ; en bas par une ligne passant en avant à 11 centimètres, en dehors à 14 centimètres, en arrière à 6 centimètres au-dessus de la pointe de la malléole externe, et en dedans à 8 centimètres au-dessus de la pointe de la malléole interne. Dans toutes ces régions, quand on élève suffisamment la température de l'objet, le malade finit par percevoir normalement, mais avec une légère douleur.

2. — *Sensibilité au chaud.* Il existe également un certain nombre de points hyperesthésiques pour le chaud. Un objet perçu froid par les observateurs est perçu chaud par le malade.

1° *A gauche.* — 1° Au poignet et à la main.

2° A la jambe dans toute l'étendue d'un bas ayant pour limite supérieure une

Digitized by Google

ligne passant en avant à 14 centimètres au-dessous du sommet de la rotule, en dehors à 3 centimètres au-dessous de l'extrémité supérieure du péroné, en arrière à 12 centimètres au-dessous du pli du genou, et en dedans à 12 centimètres au-dessous du bord supérieur du tibia.

2° *A droite.* — Au pied dans toute l'étendue d'une bottine ayant pour limite supérieure une ligne passant, en dehors à 15 centimètres au-dessus de la pointe de la malléole externe, en arrière à 8 centimètres et en dedans à 4 centimètres au-dessus de la pointe de la malléole interne.

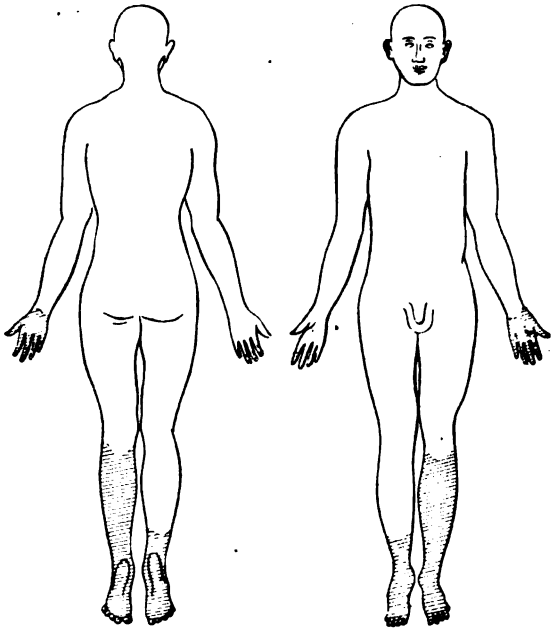

Régions hyperesthésiques pour le chaud ou anesthésiques pour le froid.

Deuxième série d'observations (15 *février* 1901). — 1° *Sensibilité au froid. Toutes les plaques d'hyperesthésie pour le froid ont disparu.*

2° *Sensibilité au chaud.* Un objet froid est perçu chaud à la face palmaire des deux mains, principalement à l'éminence thénar. *Toutes les autres plaques d'hyperesthésie pour le chaud ont disparu.*

Troisième série d'observations (23 *février* 1901). — 1° *Sensibilité au froid.* — Un objet chaud est senti froid à la face palmaire de la main gauche, sauf à l'éminence thénar.

2° *Sensibilité au chaud.* — Normale.

Si dans les deux dernières observations nous n'avons pu retrouver les plaques d'hyperesthésie thermique de la première, nous avons remarqué toutefois que, lorsque nous explorions les régions occupées auparavant par ces plaques, le malade n'accusait la sensation chaude ou froide qu'après un moment d'hési-

Digitized by Google

tation. Cette hésitation s'accentuait lorsqu'on appliquait successivement au même endroit le poids chaud puis le poids froid.

Nous avons remarqué en outre une légère persistance de la sensation de chaleur.

III. *Sensibilité tactile.* — La mesure de la sensibilité tactile avec l'esthésiomètre à coulisse nous a donné les résultats suivants :

		Ecartement des pointes nécessaires pour provoquer deux sensations distinctes. Le 10 décembre 1900.	Le 28 décembre 1900
1° *Tête* :			
Front, à 5 centimètres de la suture médio-frontale	à gauche,	9 millim.	1.5 millim.
	à droite,	2.5 »	2.5 »
Pommette	à gauche,	7 »	9 »
	à droite,	2 »	12 »
Joues	à gauche,	9 »	»
	à droite,	11 »	13 »
Cuir chevelu	à gauche,	25 »	»
	à droite,	30 »	»
Cou, face postérieure	à gauche,	18 »	»
	à droite,	34 »	»
2° *Tronc* :			
10 centimètres de la ligne médiane, un peu au-dessus du mamelon.	à gauche,	42 »	»
	à droite,	28 »	»
6 centimètres au-dessus du mamelon	à gauche,	23 »	53 »
	à droite,	25 »	42 »
Autour du mamelon	à gauche,	32 »	32 »
	à droite,	31 »	44 »
Paroi abdominale antérieure au niveau de l'ombilic	à gauche,	40 »	»
	à droite,	37 »	»
Dos, au-dessus de la pointe d'omoplate	à gauche,	59 »	»
	à droite,	50 »	»
3° *Membres supérieurs* :			
Face externe du bras à 15 centimètres du bord postérieur de l'olécrane	à gauche,	165 »	105 »
	à droite,	111 »	94 »
Face antéro-interne	à gauche,	16 »	31 »
	à droite,	8 »	20 »
A 10 centimètres au-dessous du pli du coude face antéro-externe.	à gauche,	27 »	27 »
	à droite,	11 »	29 »
Eminence hypothénar	à gauche,	9 »	4 »
	à droite,	9 »	9 »
Eminence thénar	à gauche,	14 »	15 »
	à droite,	9 »	10 »
Auriculaire, face palmaire	à gauche,	4 »	8 »
	à droite,	3.5 »	6 »

Digitized by Google

		Ecartement des pointes nécessaire pour provoquer deux sensations distinctes. Le 10 décembre 1900.	Le 28 décembre 1900
Index face palmaire	à gauche,	5 millim.	7 millim.
	à droite,	4.5 »	4.5 »

4° *Membres inférieurs* :

Fesse	à gauche,	51 »
	à droite,	40 »
Face antéro-interne de la cuisse à 12 centimètres de la base de la rotule	à gauche,	65 »
	à droite,	56 »
Face externe de la jambe à 15 centimètres du sommet de la rotule.	à gauche,	72 »
	à droite,	86 »
Plante du pied au niveau du tarse.	à gauche,	20 »
	à droite,	19 »

Les observations précédentes furent faites en décembre 1900. En février nous fîmes les expériences suivantes :

		Ecartement des pointes.
Cuisse à 20 centimètres au-dessous de l'épine iliaque antéro-supérieure	à gauche,	43 millim.
	à droite,	41 »
Même endroit après application d'une lame de zinc à gauche.	à gauche,	30 »
	à droite,	28 »
Même endroit après application d'une lame de cuivre jaune à gauche	à gauche,	29 »
	à droite,	20 »

Ces trois observations ont été faites coup sur coup.

IV. *Sensibilité gustative.* — Le malade perçoit également bien des deux côtés de la langue les saveurs des différentes substances qu'on lui présente : chlorure de sodium, sulfate de quinine, etc...

V. *Sensibilité auditive.* — Le malade entend le tic-tac d'une montre à droite, à 5 centimètres ; à gauche, à 10 centimètres.

VII. *Sensibilité visuelle.* — Le docteur Paul Bernard d'Angers, qui a bien voulu examiner le malade à ce point de vue, le 13 décembre 1900, a obtenu les résultats suivants :

Œil gauche. Emmétropie. V = 1.

Œil droit. Hypermétropie. V = 1.

Punctum proximum de convergence : 12.

Punctum proximum d'accommodation pris avec l'ophtalmo-dynamomètre de Landolt.

Œil gauche : 9 centim., amplitude d'accommodation : 12 dioptries.

Œil droit : 13 centim., amplitude d'accommodation 8 $\frac{1}{2}$ dioptries.

Reflexes à la lumière et à l'accommodation normaux.

Champ de fixation normal pour les deux yeux.

Examen du fond de l'œil. — Il nous a semblé que les veines de la papille

Digitized by Google

présentaient un calibre un peu plus grand et étaient un peu plus sinueuses à gauche qu'à droite. La conjonctive gauche est plus vascularisée que la droite. La pupille gauche plus dilatée que la droite. La tonicité de l'œil paraît plus élevée à gauche.

Si l'on présente au malade des échantillons de laine de couleur, il distingue difficilement ceux teintés en bleu, en vert et en gris clair. Il présente d'ailleurs un rétrécissement des champs des couleurs, les cercles du bleu et du vert étant beaucoup plus petits que le cercle du rouge.

Le champ visuel fut repris le 14 février par le Dr Paul Bernard.

Le rétrécissement avait augmenté pour le blanc et le rouge surtout dans le diamètre vertical, et un peu diminué pour le bleu et le vert.

Un troisième examen de l'œil fait par nous le 19 février nous a donné les résultats suivants : Punctum proximum d'accommodation. O. G. = 21 centimètres, O. D. = 25 cent.

Lorsque le malade lit, il éprouve bientôt des sensations de piqûres et de brûlure dans les yeux, puis des douleurs de tête assez intenses. En même temps les lettres se brouillent et chaque ligne n'apparaît plus que comme une barre indistincte.

Si l'on place verticalement un porte-plume à 10 centimètres de son front et qu'on lui dise de le regarder alternativement avec l'œil gauche et avec l'œil droit, l'objet lui paraît plus éloigné et situé à deux centimètres plus à droite lorsqu'il regarde avec l'œil gauche que lorsqu'il regarde avec l'œil droit.

VIII. *Intelligence.* — L'intelligence semble ordinaire. Le malade sait lire, écrire et compter. Sommeil bon. Pas de rêves ni de cauchemars.

IX. *Motilité.* — Le réflexe crémastérien est exagéré, surtout à gauche. Par les temps froids le malade fléchit difficilement les doigts de la main gauche, surtout le médius et l'annulaire, qui sont « comme morts » dit-il, et plus livides encore qu'à l'ordinaire.

La force musculaire est notablement diminuée à gauche, du moins pour les membres supérieurs. En effet alors qu'à droite le malade amène l'aiguille du dynamomètre Mathieu à 41 kilog. 5, à gauche il ne peut atteindre que 26 kilog. 5 (moyenne de quatre observations). De plus, selon lui, les membres supérieurs seraient souvent le siège d'un tremblement qui s'accentuerait après une marche, une course, une fatigue quelconque. Nous n'avons point constaté ce tremblement.

II

Diagnostic et interprétation (*Binet-Sanglé*).

La lésion cutanée que présente notre malade peut éveiller l'idée des affections suivantes :

1° La maladie de Raynaud ; 2° l'érythromélalgie ; 3° l'œdème bleu des hystériques ; 4° les troubles vaso-moteurs consécutifs aux lésions traumatiques, toxiques ou infectieuses des nerfs.

Digitized by Google

1° Il existe bien chez notre malade de « *l'asphyxie des extrémités* ». Les doigts présentent en effet une coloration bleuâtre, violacée, livide, sur laquelle la pression de l'index fait apparaître une tache pâle. De plus, par les temps froids, ils sont le siège de douleurs aiguës. Mais cette asphyxie locale n'a rien à voir avec la maladie de Raynaud. Il ne s'agit pas de contracture artérielle, mais de paralysie veineuse. L'affection ne procède pas par accès et ne s'associe pas avec la syncope locale. Elle est congénitale et constante. Enfin cette asphyxie, loin d'être localisée aux extrémités, occupe de larges surfaces.

2° Nous constatons chez notre malade, comme chez les *érythromélalgiques*, une coloration rose, rouge ou pourpre de certaines régions de la peau (face dorsale des mains et du poignet gauche) et, sous certaines influences (flagellation, froid ou chaud), des membres inférieurs. Mais, au rebours de ce qui a lieu dans l'érythromélalgie, cette rougeur ne survient pas par accès. Elle ne s'accompagne pas de douleurs, si ce n'est par les temps froids. Elle est congénitale et constante, du moins à la face dorsale du poignet gauche et des mains.

3° Comme il existe un épaississement de la peau du côté cyanosé, on pourrait songer à *l'œdème bleu des hystériques* ; d'autant plus que l'œdème bleu a de la prédilection pour la main, qu'il est le plus souvent unilatéral, qu'il siège dans une région anesthésique (or ici la sensibilité tactile est diminuée à gauche), et qu'il peut être superposé à une paralysie (or ici il y a une notable diminution de la force musculaire à gauche). Mais ce n'est pas de l'œdème que présente R... C'est un épaississement lardacé sans infiltration séreuse. De plus la coloration ne varie pas comme dans l'œdème bleu ; elle est congénitale et constante.

4° Certaines régions, surtout les doigts, ont l'aspect qu'on observe à la suite de lésions traumatiques, toxiques ou infectieuses des nerfs au stade chronique de la *paralysie vaso-motrice*, c'est-à-dire une hyperémie passive de la peau se manifestant par de la cyanose, un abaissement de la température et une hypertrophie du tissu cellulaire sous-cutané.

Ici le diagnostic devient difficile à faire. Aussi bien ne le ferai-je pas et voici pourquoi. Les lésions de la peau qui résultent des lésions traumatiques des nerfs sont consécutives à la dégénérescence des filets vaso-constricteurs. Or cette dégénérescence existe chez notre malade. Elle est due à des intoxications ancestrales. Seulement, au lieu d'être localisée à la région innervée par un nerf déterminé, elle est systématisée. Elle intéresse une portion notable du système vaso-moteur.

En un mot, R... est atteint d'un *nœvus veineux*, ou, pour être plus précis, d'une *vaso-paralysie cutanée congénitale* localisée au côté gauche

Digitized by Google

pour les membres et le tronc, et, pour le tronc, s'arrêtant en avant et en arrière exactement à la ligne médiane.

Mais de plus, et bien qu'il ne s'agisse pas d'œdème bleu (affection qui relève aussi d'ailleurs d'une lésion des neurones vaso-constricteurs, mais qui implique une simple régression et non d'une destruction de ces neurones), notre malade est *hystérique*.

Il présente en effet le groupement sémiologique suivant : 1° Des placards oscillants d'hyperesthésie pour le froid et pour le chaud. 2° Une hypoesthésie gauche variant sensiblement sous l'influence des changements de température et des applications métalliques. 3° Un rétrécissement oscillant des champs chromatiques (1), les champs du bleu et du vert étant plus petits que celui de rouge. 4° De l'asthénopie accommodative. 5° Du dermographisme, et des troubles vaso-moteurs analogues survenant sous l'influence de la flagellation et des changements de température ; sans compter une diminution de l'acuité auditive et de la force musculaire à gauche et un léger défaut de convergence des yeux.

Toutefois j'appuie moins le diagnostic d'hystérie sur ce groupement sémiologique que sur l'oscillation des cinq premiers symptômes, l'hystérie consistant, selon moi, dans l'hyperamiboïsme des neurones (2).

En résumé, l'affection de notre malade résulte d'une absence de développement d'un certain nombre de neurones vaso-constricteurs, et d'un arrêt de développement d'un certain nombre d'autres appartenant aux systèmes de la sensibilité thermique, de la sensibilité tactile, de la sensibilité visuelle, de l'accommodation, de la miction et de la vaso-constriction, tous ces neurones étant restés à un état assez voisin de l'état embryonnaire, de l'état des plastides primitifs (spermatozoïde et ovule) et, dans la série phylogénique, de l'état de l'amibe.

Mais j'estime qu'on n'a pas tout fait lorsqu'une observation ayant été prise avec soin, on a posé un diagnostic. Il reste encore à interpréter l'observation. Cette interprétation doit être faite : 1° en s'appuyant sur les faits ; 2° en imaginant des hypothèses basées sur les faits.

Je ne suis pas de ceux qui font fi des hypothèses. La science ne saurait progresser sans elles, car, si l'observation et les expériences sont la condition de son progrès, ce sont les hypothèses qui guident les observations et les expériences.

La grand'mère paternelle de notre malade semble avoir eu des attaques d'épilepsie et est morte de mort subite.

(1) Le champ visuel étant le champ du blanc, il n'y a pas lieu de le séparer des autres champs chromatiques.

(2) Ch. Binet-Sanglé, *Théorie physiologique de l'hystérie* (in Revue de l'hypnotisme et de la physiologie pathologique, février 1901 et suiv.). Voir aussi : Ch. Binet-Sanglé, *Action du haschich sur les neurones* (in Revue scientifique, 2 mars 1901).

Digitized by Google

J'ai essayé de démontrer que toutes les secousses pathologiques et en particulier les attaques d'épilepsie étaient dues à la formation de neuro-diélectriques dans l'intérieur des conducteurs nerveux, et aux décharges consécutives à la tension nerveuse en amont de ces neuro-diélectriques (1).

Le fils de cette femme (le père de notre malade) a hérité de ces neuro-diélectriques (monstruosités anatomiques, acquises par intoxication microbienne ou non microbienne), et il a échappé d'autant moins au fatum héréditaire qu'il est d'une province où l'alcoolisme fait des ravages, et qu'il s'intoxique deux fois par semaine avec l'eau-de-vie des cabarets bretons.

Les neuro-diélectriques qui interceptent les ondulations nerveuses se manifestent chez lui : 1° par une paralysie des vaisseaux de la peau du bras gauche ; 2° par des décharges épileptiques.

De plus les neurones moteurs du bras, héréditairement lésés, sont particulièrement sensibles au choc épileptique, et ce membre reste parésié pendant un ou deux jours après l'attaque.

Notre malade a hérité lui aussi des tares paternelles, par l'intermédiaire d'un spermatozoïde altéré, et peut-être intoxiqué par l'alcool au moment de la conception. De plus, il a subi de nombreuses infections (gourme, écoulements d'oreilles, rougeole, oreillons, dothiénentérie avec haute température et délire).

Il présente de ces signes physiques de dégénérescence qui ne sont que des arrêts de développement, car les causes pathogéniques n'ajoutent rien à l'architecture fonctionnelle de l'organisme : elles ne font que lui retrancher. Il a ce front bossué, qui a été signalé dans l'épilepsie héréditaire et qu'on retrouve chez l'embryon humain. Il a le lobule de l'oreille adhérent de l'embryon humain et des anthropopithèques, cette partie du pavillon de l'oreille était d'ailleurs celle qui se développe la dernière. Il a la profonde voûte du palais du fœtus, et un léger arrêt du développement du squelette de la tête, arrêt qui détermine une malformation dentaire et une asymétrie faciale.

Mais le principal arrêt de développement porté sur les neurones ; et il suffit, comme on va le voir, à expliquer tous les symptômes nerveux de notre malade.

Pour la facilité de l'interprétation, je les étudierai dans l'ordre suivant. Symptômes relevant d'une altération : 1° des neurones de la douleur ; 2° des neurones de la sensibilité tactile ; 3° des neurones de la sensibilité musculaire ; 4° des neurones de la sensibilité thermique ; 5° des neurones

(1) Ch. Binet-Sanglé, *Du tremblement à la paralysie* (in Archives médicales d'Angers, 1898, 1899, 1900). *Théorie des neuro-diélectriques* (in Archives de neurologie, sept. 1900).

Digitized by Google

de la sensibilité auditive ; 6° des neurones de la sensibilité visuelle ; 7° des neurones des mouvements de la vie de relation ; 8° des neurones de la miction ; 9° des neurones de la vaso-constriction.

1° *Neurones des sensations pathiques.*

La douleur est due, soit à une sommation de vibrations dans un nerf quelconque, soit à l'ébranlement de cylindraxes aboutissant à des neurones spéciaux et qui existeraient dans tous les nerfs. Les dissociations de la syringomyélie, de l'hématomyélie, des compressions de la moelle épinière, de la myélomalacie par artérite syphilitique, du tabes, de la maladie de Morvan, de certaines névrites et de l'hystérie, ainsi que l'anesthésie douloureuse et aussi le cas de notre malade, qui présente de l'hyperalgésie et de l'hypoesthésie du même côté, sont en faveur de cette dernière interprétation. D'ailleurs on n'a pas oublié la magistrale étude où Van Gehuchten (1) concluait à l'existence des neurones de la douleur. On conçoit d'ailleurs que la douleur sera d'autant plus intense que la pression nerveuse sera plus élevée dans ces neurones.

Je suis ainsi conduit à penser que l'hyperalgésie gauche de R... est due à l'existence dans l'hémisphère droit, en aval des neurones où la douleur est perçue, de neuro-diélectriques qui les empêchent, dans une certaine mesure, de se décharger sur les neurones voisins. Il en résulte que les ondulations nerveuses, après avoir déterminé l'élévation de la pression dans ces neurones, sont en grande partie réfléchies sur les conducteurs centrifuges, d'où exagération à gauche des réflexes provoqués par les impressions douloureuses, et tendance plus marquée qu'à l'état normal au pleurer spasmodique.

Et comme on sait depuis les travaux de Nothnagel, de Bechterew et de Brissaud (2) que le centre de coordination du rire et du pleurer spasmodique est situé dans la couche optique, les neuro-diélectriques qui déterminent chez notre malade les troubles en question se trouvent situés au-dessus du diencéphale et, selon toute vraisemblance, dans l'écorce de l'hémisphère droit.

2° *Neurones des sensations tactiles.*

Que l'hémisphère droit soit lésé chez notre malade, c'est ce qui semble résulter encore de l'étude de la sensibilité tactile. En effet, la sensibilité tactile est, pour la plupart des régions, diminuée à gauche ; mais c'est là une hypoesthésie oscillante variant sous l'influence de la température et

(1) Van Gehuchten, *La dissociation syringomyélique de la sensibilité*, etc... (in Semaine médicale, 1899, p. 113).

(2) E. Brissaud, *Leçons sur les maladies nerveuses* (Salpêtrière, 1893-1894), XXIe leçon.

Digitized by Google

des applications métalliques, et vraisemblablement modifiable par suggestion, bien que nous n'ayons pas, pour des raisons particulières, employé ce procédé expérimental.

Cette hypoesthésie oscillante me paraît due à l'hyperamiboïsme des neurones de sensation tactile de l'hémisphère droit, hyperamiboïsme ré sultant de leur arrêt de développement. Ces neurones seraient restés, dans un état assez voisin de celui des leucocytes, des cellules embryonnaires et des amibes, et, comme ces cellules, ils se rétracteraient sous l'influence des excitations suffisantes. J'ai montré en effet, dans un travail qui doit bientôt paraître, qu'il existe pour les êtres monoplastidaires et pour les cellules végétales et animales, un optimum de veille par rapport à tous les mouvements (mécaniques, physiques et chimiques) qui peuvent les impressionner, optimum au delà duquel la somnolence c'est-à-dire la rétraction commence, pour aboutir au sommeil, c'est-à-dire à la rétraction complète.

Lorsque les neurones des sensations tactiles se rétractent, des neuro-diélectriques se forment, soit dans leurs prolongements par suite de modifications dans la densité de ces prolongements, soit entre ces prolongements et ceux des neurones des conducteurs centripètes avec lesquels ils ne sont qu'en rapport de contiguïté et dont ils pourraient se séparer momentanément. De là, suivant la résistance et l'étendue de ces neuro-diélectriques, un arrêt partiel ou complet des ondulations centripètes, c'est-à-dire l'hypoesthésie ou l'anesthésie.

L'application de la lame de zinc et de la lame de laiton, en ramenant les neurones rétractés vers un optimum (thermique ou électrique) de veille, ont provoqué la réextension des prolongements et l'amélioration de la sensibilité.

Ce qui prouve d'ailleurs que les neurones rétractés sont bien les neurones où la sensation tactile a lieu, et non les neurones de leurs conducteurs centripètes, c'est que, lors des applications métalliques, l'amélioration de la sensibilité tactile se produisit à la fois dans la région où l'application fut faite et dans la région symétrique. Cela montre de plus que les neurones de sensations tactiles des deux hémisphères sont en relation étroite.

Reste à expliquer la coïncidence de l'hyperalgésie et de l'hypoesthésie du même côté. Cela paraît être dû à ce que les neurones des sensations tactiles sont situés plus en aval que les neurones des sensations douloureuses. Des neuro-diélectriques situés entre ceux-ci et ceux-là rendraient compte à la fois de ces deux sortes de troubles.

L'état de la sensibilité tactile chez notre malade n'est pas dépourvu d'intérêt pour les physiologistes. Voici en effet les diverses régions de sa

Digitized by Google

peau rangées par ordre décroissant, quant au diamètre des cercles de Weber, c'est-à-dire par ordre ascendant de finesse tactile : face externe du bras ; face externe de la jambe ; dos ; face antéro-externe de la cuisse ; thorax (parties supérieures de la face antérieure) ; paroi abdominale antérieure ; face postérieure du cou ; pourtour du mamelon : cuir chevelu ; face antéro-externe de l'avant-bras ; plante du pied ; face antéro-interne du bras ; éminence thénar ; joues ; éminence hypothénar ; front ; pommettes ; index (face palmaire).

Je ne crois pas que ces différences soient sous la dépendance unique de l'éducation motrice des diverses régions considérées, et j'estime que la fréquence des heurts, qui finissent par émousser la sensibilité tactile, est l'une des raisons de la grandeur des cercles de sensation à la face externe des membres, au dos, aux fesses, etc.

La sensibilité musculaire qui n'est qu'une forme de la sensibilité tactile, et dont les neurones doivent être situés au voisinage des neurones de celle-ci, est également diminuée à gauche.

3° *Neurones des sensations de froid et des sensations de chaud.*

J'ai essayé de démontrer que les hypoesthésies hystériques résultaient de la rétraction en masse d'un groupe de neurones de sensation, qui, tout en restant en relation avec ses conducteurs centripètes, ne communiquait plus qu'incomplètement avec le reste de la colonne neuronienne (1). Se chargeant ainsi sans pouvoir se décharger, ce groupe resterait, selon moi, dans un état de vibration constante, que porterait au maximum le moindre apport d'ondulations. C'est donc par cette hypothèse que j'expliquerai les plaques oscillantes d'hyperesthésie pour le chaud et pour le froid, que nous avons constatées chez notre malade.

Tout objet appliqué sur la peau impressionne à la fois les nerfs du froid et les nerfs du chaud, et la sensation perçue est la somme algébrique de ces deux impressions.

Or, chez notre malade, par suite de la formation dans l'écorce de groupes hyperesthésiques parmi les neurones du froid, l'impression de froid l'emportait, dans les régions de la peau correspondantes à ces groupes, sur l'impression de chaud, à moins qu'on n'augmentât considérablement la température de l'objet.

De même, par suite de la formation de groupes hyperesthésiques parmi les neurones du chaud, l'impression de chaud l'emportait, dans les régions de la peau correspondantes à ces groupes, sur l'impression de froid.

On pourrait encore, il est vrai, expliquer ces phénomènes par la rétrac-

(1) Ch. Binet-Sanglé, *Théorie physiologique de l'hystérie* (in Revue de l'hypnotisme, 1901).

Digitized by Google

tion des neurones des sensations de chaud dans les régions de l'écorce correspondant aux régions de la peau hyperesthésiques pour le froid, et par la rétraction des neurones des sensations de froid dans les régions de l'écorce correspondant aux régions de la peau hyperesthésiques pour le chaud.

Toutefois, bien que d'ordinaire l'accumulation du sang veineux dans la peau diminue la sensibilité thermique, les plaques d'hyperesthésie, pour le chaud ou le froid, c'est-à-dire anesthésiques pour la sensation inverse, ne se superposent pas au nævus. Elles accusent seulement une tendance à persister à la main gauche. Cela tend encore à prouver que ces plaques sont bien d'origine centrale.

On remarquera également que les plaques d'hyperesthésie pour le froid se sont montrées pour la plupart à droite, les plaques d'hyperesthésie pour le chaud, pour la plupart à gauche, et qu'elles ne se chevauchent pas, c'est-à-dire que là où un objet froid était perçu chaud, un objet chaud n'était pas perçu froid.

4° *Neurones des sensations auditives.*

La diminution de la sensibilité auditive à gauche me paraît due également à une lésion, peut-être purement fonctionnelle (hyperamiboïsme et rétraction) des neurones des sensations auditives de l'écorce de l'hémisphère droit.

5° *Neurones des sensations visuelles.*

Les rétrécissements oscillants des champs chromatiques que présente notre malade me paraissent dus à l'hyperamiboïsme des neurones des sensations de couleur.

J'ai déjà soutenu qu'il existait pour chaque couleur un système particulier de cellules nerveuses et que ces diverses cellules se trouvaient intercalées les unes dans les autres comme les cubes d'une mosaïque. Aussi bien, je ne puis m'expliquer autrement qu'il existe un champ visuel pour chaque couleur, et que ces champs soient homocentriques.

Acceptant d'autre part l'hypothèse, d'ailleurs appuyée sur de nombreux faits, que le centre visuel de la scissure calcarine n'est qu'une projection de la rétine oculaire, j'ai été conduit à attribuer les rétrécissements des champs chromatiques chez les hystériques à la rétraction des neurones centraux qui correspondent aux cellules neuro-épithéliales du pourtour de la rétine, et qui, pour cette raison, doivent être peu excités, peu entraînés à l'extension, et dès lors prédisposés à la rétraction chronique.

6° *Neurones de l'accommodation.*

Il paraît exister chez notre malade une contracture oscillante des mus-

Digitized by Google

cles ciliaires, plus prononcée à gauche. Cette contracture expliquerait, d'une part les modifications observées à deux mois d'intervalle dans les distances proximales des deux yeux, d'autre part la différence qui existe entre celle de l'œil gauche et celle de l'œil droit en faveur de celle-ci. La légère hypermétropie de l'œil droit (0,5 D) ne saurait en effet expliquer cette différence.

Le défaut de convergence des yeux semble indiquer qu'il existe en outre une légère contracture du droit interne à gauche. Ces deux troubles musculaires jouant d'ailleurs le principal rôle dans l'asthénopie accommodative de notre malade, laquelle a tous les caractères de l'asthénopie hystérique.

A quoi sont dus ces troubles musculaires ? Tout d'abord je ferai remarquer que les cylindraxes qui innervent le muscle ciliaire et le droit interne émanent du même groupe nucléaire (moteur oculaire commun) et même de deux noyaux contigus de ce groupe.

La pathogénie générale de la contracture me paraît assez simple. Des ondulations nerveuses qui résultent de la transformation des mouvements de toutes sortes (mécaniques, physiques ou chimiques) qui impressionnent les conducteurs centripètes des diverses parties du corps, les unes vont fixer leur énergie dans les centres (transformation d'une certaine substance instable x en une autre substance x'), les autres se réfléchissent immédiatement sur les muscles, d'où le tonus musculaire. (A celles-ci s'ajoutent du reste celles qui résultent de la retransformation de la substance x' en substance x). Or s'il arrive que les neuro-diélectriques empêchent les ondulations qui vont fixer leur énergie dans les centres d'y parvenir, ces ondulations se réfléchiront aussi sur les muscles ; d'où hypertonus, contracture.

La contracture du muscle ciliaire et du droit interne me paraît donc due à l'existence de neuro-diélectriques au-dessus de l'arc réflexe qui préside à l'accommodation et à la convergence. Ces neuro-diélectriques résulteraient de la rétraction des neurones de l'écorce en relation avec les noyaux sus-indiqués. On conçoit d'ailleurs que cette contracture varie avec la résistance des neuro-diélectriques, c'est-à-dire avec la rétraction des neurones.

Si un objet vu par R... avec l'œil gauche paraît plus éloigné que le même objet vu avec l'œil droit, cela peut être dû à ce que l'effort qu'il est obligé de faire pour inhiber ses muscles ciliaires contracturés, est plus considérable pour l'œil gauche que pour l'œil droit ; et l'on sait quel rôle jouent les efforts d'accommodation dans l'appréciation des distances.

Je n'insiste pas sur les autres symptômes que nous avons cru remarquer chez notre malade du côté de l'appareil de la vision parce qu'il s'agit de

Digitized by Google

modifications très légères et qui n'ont pas été exactement mesurées.

7° *Neurones des mouvements complexes (dits volontaires).*

Nous n'avons pas lieu d'être surpris de la différence considérable qui existe chez R... entre la force du bras droit et celle du bras gauche, au désavantage de celle-ci, car nous savons que les neurones de sensation et les neurones de mouvement qui commandent une même région du corps, sont situés dans les mêmes centres (centres sensitivo-moteurs), et qu'ils sont souvent lésés à la fois chez un même malade.

L'exagération de certains réflexes n'est que le corollaire de la lésion des neurones des mouvements volontaires, et l'interprétation que j'ai donnée de la contracture leur est applicable.

C'est en effet à la présence des neuro-diélectriques entre les neurones des mouvements volontaires et les neurones des mouvements réflexes situés sous la dépendance de ceux-ci qu'est due la réflexion immédiate, et plus considérable qu'à l'état normal, des ondulations nerveuses vers les régions mêmes qui sont excitées. C'est à ces neuro-diélectriques qu'est due l'exagération des réflexes douloureux (à gauche), et du réflexe crémastérien (plus marqué à gauche). Mais ici, au rebours de ce qui a lieu dans la contracture, la réflexion exagérée des ondulations n'est pas constante, et l'hypercontraction des muscles ne se produit, que lorsqu'on fait naître, par une excitation, un nombre considérable d'ondulations nerveuses.

Un autre réflexe fut exagéré chez notre malade pendant une période antérieure de sa vie, celui de la miction. Jusqu'à 14 ans, sa vessie se vidait pendant le sommeil sans que les métamères supérieurs fussent avertis de la réplétion de ce réservoir, et pussent inhiber l'arc diastaltique qui le commande ou agir sur le sphincter.

L'énurésie nocturne des hystériques me paraît due non pas, par rêves, ce qui n'est pas une explication, mais à la rétraction complète des neurones inhibiteurs de l'arc diastaltique vésical ou de ceux qui innervent le sphincter. Par le fait de cette rétraction, le système vésical constitue un être à part. Il fonctionne de lui-même, et la miction se produit automatiquement comme chez le nouveau-né.

D'ailleurs l'hyperamiboïsme des neurones est d'autant plus prononcé qu'ils sont plus voisins de l'état embryonnaire, de l'état de l'amibe, c'est-à-dire que le sujet est plus jeune. A mesure que celui-ci avance en âge, cet hyperamiboïsme diminue, et les neurones supérieurs se rétractent de moins en moins pendant le sommeil, jusqu'à ce qu'enfin ils parviennent à conserver leurs relations avec le système nerveux vésical. Alors, la réplétion de la vessie entraîne le réveil, ou bien la miction est enrayée jusqu'au réveil par l'action inconsciente de ces neurones. Ainsi disparaît

Digitized by Google

l'énurésie infantile par le seul fait du développement des cellules nerveuses.

8° *Neurones de la vaso-constriction.*

J'arrive à la plus apparente des lésions nerveuses que présente notre malade, à la paralysie des vaisseaux de la peau. Il n'est pas possible en effet de douter de l'origine nerveuse de ce nævus dont les taches s'arrêtent sur le tronc, en avant et en arrière, exactement à la ligne médiane.

Cette vaso-paralysie cutanée congénitale résulte de ce qu'une partie des neurones qui président au tonus vaso-constricteur des régions atteintes ne se sont pas développés.

On n'a pas oublié qu'un nævus gauche existe aussi chez le père, et qu'il est moins étendu que celui du fils. A quoi tient cette différence?

Appelons N la colonie neuronienne du père, n les neurones qui manquent congénitalement chez lui, et n' les neurones qui ont été altérés par l'alcool. Le remplacement des neurones manquants par l'appoint de la mère n'ayant pas eu lieu, le fils a hérité d'abord de $N - n$. Mais de plus les neurones n' ne sont pas reproduits par suite de leur altération. Le fils a donc hérité en définitive de $N - (n \times n')$, d'où une vaso-paralysie plus étendue.

Où siège la lésion nerveuse qui donne lieu à ce nævus?

Ce qu'on peut dire, c'est que les taches ne correspondent ni au champ de distribution d'un ou plusieurs nerfs ni à celui d'une ou plusieurs racines nerveuses.

Cette lésion, qui est une lésion diffuse, siège donc dans la moelle du côté des taches ou dans l'encéphale du côté opposé. Les recherches d'Arpad Bokay (1), de Bechterew (2), d'Hitzig, d'Eulenburg et Landois, d'Otto Hebold (3), de Stricker de Bechterew et Mislawski (4), d'Isaac Ott (5),

(1) Arpad Bokay, *Der Einfluss des Centralnervensystems auf die Wärmeregulierung des thierischen Körpers* (Neurol. Centalbl., 1882, 367-8).

(2) W. Bechterew, *Ueber den Zustand der Körpertemperatur bei einigen Formen von Geisteskrankheiten (in Verbindung mit der Wärme-Kegul irung).* Arch. f. Psych. 1882, 483-517. Cf. *Der Einfluss der Hirnrinde auf die Körpertemperatur* St-Petersburg med. Wochensch., 1881. *Einige Fälle von Verletzung der Grosehirnrinde.* Ibid., 1879.

(3) Otto Hebold, *Subnormale Temperaturen bei geisteskranken.* Arch. f. Psych., XIII, 685-710.

(4) Bechterew et Mislawski, *Ueber den Einfluss der grosshirnrinde auf der Blutdruck und die Herzthätigkeil.* Neurol. Centralbl., 1886, 193-5.

(5) Isaac Ott, *Ein Wärmecentrum im Cerebrum* Med. Centralbl., 1889, 755; *The heatcentre in the brain.* Journ. of. nerv. and mental disease, 1887. *The thermo-inhibitory*, Apparatus by I. Ott and ch. Collmar. Ibid., 1887. *The thermo-polypnoiec contre and thermotaxis*, Ibid., 1889. *Heat centres in man*, Brain, 1889. *The function of tuber cinereum.* Journ. of. nerv. and. mental, dis. 1861. *Vaso-tonic centres in the thalami.* Ibid., 1891. *The interbrain : its relations to thermotaxis polypnœa, vaso dilatation and convulsive action.* Ibid., 1891.

Digitized by Google

de Sherrington (1), de Kaiser (2), de W. Hale White (3), de Horsley (4), de Bartolomio Baculo (5), de Sakowitsch (6), de Budje, de Owsjanikow, de Tscheschichin, de Dittmar, de Helweg (7), de Schüller (8), nous permettent en effet de penser que les conducteurs vaso-constricteurs sont intercalés dans les conducteurs des mouvements volontaires depuis l'écorce cérébrale jusqu'aux muscles.

Il n'est pas douteux que les neurones vaso-constricteurs périphériques ne se sont pas développés chez notre malade. Reste à savoir si les neurones vaso-constricteurs centraux, qui tiennent les premiers sous leur dépendance, ne manquent pas également. J'ai tendance à le croire après les conclusions que j'ai déjà eu à tirer quant à des lésions de l'écorce de l'hémisphère droit.

D'autres neurones vaso-constricteurs n'ont subi qu'un arrêt de développement. Doués dès lors d'un amiboïsme prononcé, ils se rétractent à la moindre influence, d'où vaso-dilatation, dermographisme, etc.

Le non-développement d'un certain nombre de neurones vaso-constricteurs a entraîné le non-développement ou tout au moins l'altération des fibres musculaires vaso-constrictrices dans toute la région occupée par le nævus. Les artérioles (angle sterno-claviculaire gauche), les veinules et à plus forte raison les capillaires se sont laissées distendre par le sang. Il en est résulté la formation d'un réseau de saccules sanguins, réseau qui donne à la peau sa coloration spéciale. Cette coloration se fonce naturellement dans tous les cas où le sang afflue à la peau (effort, froid, chaud, etc...).

Mais ce n'est pas tout. La diminution ou la disparition du tonus vasculaire sur de larges surfaces, tonus qui joue dans la circulation le rôle que l'on sait, a entraîné chez notre malade une augmentation de travail

(1) C. S. Sherrington and C. S. Roy, *On the regulation of the blood supply of the brain*. Journ. of. Physiol., 1891, XI.

(2) Kaiser, *Ueber eine halbseitige vasomotorische Störung cerebralen Usprungs*, 1895, Neurol. Centralbl.

(3) W. Hale White, *Report on the influence on the bodyly temperature of lesions of the corpus striatum and optic thalamus*. The Brit. med. Journ., 1889. Cf. Lancet, 1889.

(4) Horsley, *Clinical observations during thé past seven years on the value of differences observed in the temperature of the body as symptomatio of cerebral lesions*. The Brit. med. Journ., 1889, p. 1406.

(5) Bartolomio Baculo; *I centri termici*. Istituto di pathologia gen. dell'Univ. Napoli, 1890.

(6) Sakowitsch, *Ueber den Einfluss des Tuber cinerei auf die Temperatur der Thiere*. Neurol. Centralbl., 1897, 520-1.

(7) Helweg, *Studien über den centralen Verlauf der vasomotorischen Nervenbahnen*. Arch. f. Psych., 1888.

(8) Schuller, *Ueber Temperaturdifferenzen beider Körperhälften in Folge von be timmsen Verlezungen des Gehirns*. Aerztl. Centralanzeiger, Wien. 1894.

Digitized by Google

de la part du cœur. De là l'hypertrophie de cet organe et peut-être aussi son ralentissement ; à moins que ce dernier phénomène ne soit dû à une altération des neurones du sympathique qui président aux contractions cardiaques (1), neurones qui appartiennent au même système que les neurones vaso-constricteurs.

On sait du reste qu'il existe un rapport fréquent entre les troubles vasomoteurs, la lenteur du pouls et les attaques d'épilepsie. Chez notre malade ce rapport n'est que paterno-filial.

Il y a lieu de rapprocher du ralentissement du cœur l'accélération des mouvements respiratoires, due évidemment à l'hypooxygénie des tissus. et particulièrement du centre respiratoire bulbaire, consécutive à ce ralentissement. La présence de légères varices aux membres inférieurs peut être attribuée aussi bien à ce ralentissement qu'à la diminution du tonus vasculaire.

Le dicrotisme du pouls, surtout appréciable au doigt, est dû au non-développement ou à la paralysie des muscles vaso-constricteurs, l'action élastique des parois prédominant dès lors sur leur action musculaire. Ce dicrotisme a donc la même pathogénie que celui de la fièvre dothiénentérique.

C'est sans doute à la congestion passive de la peau due au nævus et à l'hyperamiboïsme des autres neurones vaso-constricteurs qu'il faut attribuer l'hypertrophisme de la peau du côté gauche, l'hypertrophisme qui se traduit par une élévation de la température et un épaississement de ce tissu. Recklinghausen avait déjà remarqué que les troubles neuro-paralytiques de la peau déterminaient une hypertrophie des papilles. Lebert et Broca ont vu de leur côté que dans les nævi cet épaississement était dû à l'infiltration du stroma des taches par des granulations graisseuses.

RÉSUMÉ

En résumé, R..., petit-fils d'une épileptique et fils d'un alcoolique atteint d'épilepsie et de nævus, présente lui-même, entre autres signes de dégénérescence, une diminution du nombre et une altération (hyperamiboïsme) des neurones, qui se sont traduits ou se traduisent :

1° Par une hyperalgésie gauche.

2° Par une hypoesthesie oscillante gauche.

3° Par une hypokynesthésie gauche.

4° Par ces plaques oscillantes d'hyperesthésie pour le froid (ou d'anesthésie pour le chaud) siégeant surtout à droite.

(1) Sibra, *Des névroses cardiaques*, VIIIe Congrès italien de médecine, 1897.

Digitized by Google

5° Par des plaques oscillantes d'hyperesthésie pour le chaud (ou d'anesthésie pour le froid) siégeant surtout à gauche.

6° Par une diminution de l'acuité auditive à gauche.

7° Par des rétrécissements oscillants des champs chromatiques portant surtout sur le bleu et le vert.

8° Par une contracture oscillante des muscles ciliaires, contracture plus prononcée à gauche.

9° Par une diminution de la force musculaire à gauche.

10° Par une exagération du réflexe de la miction.

11° Par une exagération du réflexe crémastérien et des réflexes de la douleur, plus prononcée à gauche.

12° Par une vaso-paralysie cutanée oscillante généralisée.

13° Par une vaso-paralysie constante du côté gauche, celle-ci entraînant l'hypertrophie et le ralentissement du cœur, ainsi que l'élévation de la température et l'épaississement de la peau du même côté.

La lésion initiale paraît siéger dans les zones sensitivo-motrices de l'hémisphère droit.

Digitized by Google

DÉLIRE PAR INTROSPECTION MENTALE

PAR

N. VASCHIDE ET Cl. VURPAS

I

Dans une série de recherches et d'observations que nous avons faites sur le mécanisme psycho-physiologique des idées délirantes nous nous sommes proposé d'élucider une première question : le rôle de l'introspection dans la genèse et la structure psychique du délire. A ce propos nous avons pu différencier trois catégories d'espèces pathologiques distinctes ; la genèse du délire est caractérisée dans les unes par une introspection somatique que nous avons indiquée sous le nom de délire par introspection somatique, dans les autres par une introspection purement mentale, enfin dans la dernière catégorie par l'analyse du monde extérieur ; ici l'introspection a fait place à l'extrospection si l'on peut s'exprimer ainsi. Nous nous proposons d'étudier aujourd'hui un cas de la deuxième catégorie. Dans la description et l'analyse de l'histoire clinique et de l'état mental de la malade nous chercherons à définir le sens et la valeur psychologique du mécanisme de l'introspection mentale.

II

Résumé de l'observation. — *Depuis la jeunesse : doute, scrupules, émotivité exagérée, tendance à l'analyse. — Scrutant dans leurs moindres détails ses états de conscience, la malade s'interroge sur la valeur morale de ses actions et de ses pensées et arrive ainsi à douter de leur honnêteté. Elle s'accuse de fautes imaginaires. Incapable de comprendre les conditions d'association et les causes de production des différents actes mentaux, qui s'imposent contre son gré à sa conscience, elle se demande si elle est le jouet de son imagination et de ses hypothèses ou si une force étrangère dirige sa pensée. Tantôt « on l'hypnotise », tantôt « elle s'hypnotise ». Par suite, idées d'autoaccusation. — Hallucinations probables.*

(1) Cette observation a été prise dans le service de M. le Dr Briand à l'asile de Villejuif. Nous sommes heureux de renouveler aujourd'hui tous nos remerciements à M. Briand qui nous a toujours accueillis et pour ses conseils de clinicien éclairé, dont nous lui sommes reconnaissants.

Digitized by Google

Observation.

L... Maria, 43 ans. — Le père est mort d'une attaque d'apoplexie à 69 ans. Il était alcoolique. La mère est morte tuberculeuse à 32 ans. Un frère et deux sœurs de la malade ont succombé à des affections indéterminées. Deux sœurs sont actuellement vivantes. L... est la plus jeune des trois. L'aînée se porte bien, la seconde se plaint d'être atteinte depuis plusieurs années d'une bronchite. Cette sœur a des cauchemars la nuit, elle présente des hallucinations de la vue, de l'ouïe, de la sensibilité générale, on la chatouille la nuit sous les pieds, elle voit des morts. Elle prétend que depuis qu'elle a lu « les mémoires de Monsieur Claude » on lui fait ce qu'elle a lu.

Dans la jeunesse et l'adolescence L... avait fréquemment des maux de tête violents, avec irradiations dans le cou, qui l'obligeaient à garder le repos au lit un ou deux jours. La douleur était parfois telle que la malade ne pouvait faire aucun mouvement avec la tête. Depuis l'âge de 17 ou 18 ans les céphalées devinrent plus rares.

Les règles apparurent à 17 ans, époque à laquelle notre sujet commença à se mieux porter. Les menstrues furent d'abord régulières, puis elles devinrent plus fréquentes ; elles avaient lieu, au dire de L..., tous les dix jours environ. Voici quelques années qu'elles n'apparaissent qu'à des intervalles plus éloignés.

Notre malade se mettait, à son dire, facilement en colère, mais elle n'a jamais présenté de crises, dans lesquelles elle serait tombée et aurait perdu connaissance.

L... se maria à 33 ans. Elle n'eut jamais d'enfant. Quelques mois après son mariage elle eut une perte de sang abondante qu'elle avait considérée comme une fausse couche. Son mari mourut de phtisie galopante à 29 ans, sept mois après son mariage.

L'examen physique de notre sujet nous permet de constater de l'asymétrie faciale. Au niveau de la partie gauche du front nous relevons l'existence d'une cicatrice longue de 5 centimètres environ, qui s'étend à la partie antérieure du cuir chevelu et qui est la marque d'une tentative de suicide faite il y a 5 mois dans le service. Les cheveux sont un peu implantés sur le front. Les lobules des oreilles portent la trace d'anciennes cicatrices laissées par des boucles d'oreille. A droite le lobule est adhérent. Les dents sont mal plantées ; à la mâchoire inférieure, elles chevauchent les unes sur les autres. La voûte palatine est nettement ogivale. Aux mains les ongles sont courts, fendillés, recouverts par de la peau à leur partie supérieure. Du côté de la poitrine nous remarquons que le sternum est bombé dans ses deux tiers supérieurs, aplati dans son tiers inférieur.

A l'auscultation des poumons et du cœur nous ne relevons rien d'anormal. La langue est bonne, l'appétit est conservé, les digestions sont faciles ; il n'y a pas de constipation. L'examen des urines ne révèle rien d'anormal. Depuis que la malade est dans le service, il y a environ 8 mois, les règles ont disparu. L... actuellement n'a plus de céphalées. L'examen de la sensibilité nous a

Digitized by Google

donné les résultats suivants : les sensibilités au tact, à la douleur, à la chaleur semblent conservées. Leur recherche est difficile en raison de la distraction de la malade qui est tourmentée par la crainte de ses fautes imaginaires, et absorbée par les raisonnements qu'elle se fait à elle-même pour se persuader qu'elle n'est pas coupable. Pendant que nous l'examinons elle essaye de nous convaincre avec de nombreux arguments à l'appui, qu'elle n'a jamais fait ce que dans son idée elle se reproche. L... se met à genoux pour demander pardon des fautes qu'elle s'imagine avoir commises et qu'elle sait n'avoir pas faites réellement. Il est très difficile de fixer l'attention du sujet qui réagit à peine par un mouvement de défense à une piqûre même énergique, tant ses craintes imaginaires le préoccupent. Toutefois lorsque l'on parvient à fixer son attention on voit nettement que ses diverses sensibilités sont normales. L... a été soigneusement examinée dans nos recherches sur sa sensibilité ; et si nous ne traduisons pas nos résultats par des chiffres, c'est simplement pour ne pas encombrer ce travail.

L'examen du système moteur nous montre que les réflexes patellaire, massétérin, ainsi que ceux du poignet, sont exagérés. Nous ne relevons pas de tremblement des doigts, ni de la langue ; il n'y a pas de tremblement fibrillaire. Il nous a été impossible d'observer, fait d'ailleurs assez normal, le réflexe idio-musculaire. Les réflexes vaso-moteurs paraissent normaux. L... a toujours été émotive et peureuse. Un rien l'effrayait. Elle n'osait pas se coucher quand elle était seule à la maison. Lorsque son père rentrait ivre elle tremblait et perdait la voix. Voyait-elle une chute dans la rue, une dispute ou un accident : « Çà lui faisait un drôle d'effet, çà la saisissait, elle commençait à trembler, elle pâlissait, et parfois la voix lui manquait ». Une personne de son entourage ne rentrait-elle pas à l'heure convenue, elle s'inquiétait et s'imaginait toujours qu'il lui était arrivé quelque accident. Mettait-elle une lettre à la poste elle était hantée par la crainte de ne l'avoir pas ou de l'avoir mal affranchie, elle revenait à plusieurs fois pour la cacheter.

Cet état d'inquiétude ainsi qu'une tendance marquée à l'analyse introspective se manifestèrent de bonne heure. L... prétend qu'en jouant à l'école elle avala, à l'âge de cinq ans, une épingle. Cet accident provoqua de la toux et gêna les mouvements de la poitrine. Cet état obligea notre malade à rester à la maison pendant un an jusqu'au moment où ce corps étranger fut expulsé pendant un repas. L... avala-t-elle réellement une épingle, ou crut-elle en avaler une que plus tard elle se figura rejeter, les troubles fonctionnels observés étant purement dus à de la suggestion ?.. Il est probable que la seconde hypothèse est la vérité. A la suite de ce rejet, un mieux se produisit, et la malade put recommencer ses classes interrompues. L... était également très impressionnable et très suggestive. Elle nous raconte que, lorsqu'elle allait au théâtre, elle se comparait les jours suivants aux héros de la pièce ; elle se figurait être dans leur situation et ressentait les émotions qu'ils avaient selon elle dû éprouver. Notre sujet avait également des scrupules exagérés. Ainsi, lorsque son père ou son mari lui demandaient quelque service et qu'elle ne leur obéissait pas immédiate-

Digitized by Google

ment, elle regrettait plus tard pendant longtemps de n'avoir pas fait de suite ce qu'on lui avait demandé.

Etant bien portante il venait à tout propos à l'esprit de notre sujet des idées étranges, mais ces pensées duraient peu. La malade parvenait assez vite à les chasser. « Que je suis bête, disait-elle, de me faire des idées semblables ! »

Ces pensées bizarres lui venaient brusquement « sans réflexion » à son dire. Voyait-elle un prêtre et une religieuse, elle se disait de suite malgré elle : « Voilà deux amoureux ; » mais elle chassait rapidement et avec succès cette idée à laquelle elle ne donnait pas son consentement. Depuis quelque temps toutes ces idées baroques lui reviennent à la pensée, l'inquiètent et même l'absorbent : « elle restait tellement plongée dans ses réflexions qu'elle ne pouvait plus parler ».

Lorsqu'elle fut internée, il y avait environ 8 jours qu'elle était tellement préoccupée qu'elle ne se souvenait plus à quelle époque de l'année se passait cet événement : « J'étais tellement dans mes réflexions, dans mes idées ; je restais dans mes réflexions, je n'avais plus d'autres idées en tête. Je restais continuellement dans ces pensées.... »

III

Actuellement L... est tourmentée par la pensée de mal agir depuis longtemps. Divers événements de sa vie lui reviennent à l'esprit et elle se demande si en ces circonstances elle a fait ce qu'elle a dû et n'a pas été coupable. Ainsi elle regrette amèrement aujourd'hui d'avoir volé deux petits pains ainsi que quelques sous. Elle se considère désormais comme une grande coupable. Elle se reproche maintenant d'avoir eu des rapports sexuels avec son mari 2 ans avant son mariage. Elle a eu également, dit-elle, des rapports avec un autre jeune homme, longtemps avant de se marier ; elle avait alors 17 à 18 ans. Elle s'accuse d'avoir, étant mariée, refusé à son mari d'avoir des rapports avec lui, parce qu'il y avait eu querelle entre eux. Elle regrette maintenant d'avoir agi de la sorte et se demande si elle a bien fait son devoir. L... regrette d'avoir causé à des jeunes gens à l'âge de 17 ou 18 ans. Elle regrette également d'avoir eu des « rêveries » pour des jeunes gens à qui elle ne causait même pas. Elle s'accuse d'avoir à peu près à la même époque mis sa langue dans la bouche d'une de ses amies. Aujourd'hui elle craint d'avoir commis une mauvaise action. Mais, dit-elle, il ne faut pas blâmer son amie, elle seule a été coupable en cette circonstance.

L... nous raconte l'histoire suivante. Elle entendit raconter qu'une femme traversant une écurie vit venir à elle un cheval animé de « mauvaises intentions ». Cette idée la frappa. Et elle-même se promenant sur un quai vit par hasard un cheval qui la regardait ; elle crut immédiatement que ce cheval avait « un caprice » pour elle. Cette idée lui traversa simplement l'esprit et elle ne s'y arrêta pas davantage. Mais depuis qu'elle est malade cette pensée la poursuit et la tourmente. La plupart des actes ou des pensées de sa vie antérieure lui reviennent à la mémoire et elle est hantée par la crainte d'avoir mal agi.

Digitized by Google

Au moment où l'acte ava t été fait, où la pensée était venue à l'esprit, une idée bizarre avait surgi dans le champ de la conscience, mais L... en avait ri et n'y avait plus songé. Voici quelque temps, dit-elle, toutes ces idées fugaces au moment de leur apparition, s'imposent actuellement à l'esprit et deviennent un véritable tourment ; elles font naître des craintes hypothétiques mais très vives sur ce que la malade regarde comme des fautes graves.

Très perplexe, L... interroge sa conscience, repasse les divers événements de sa vie et les juge ; et pour les juger convenablement elle est amenée à faire des hypothèses plus ou moins compliquées, en tout cas toujours très nombreuses, qui cadrent d'ailleurs très bien avec son caractère habituel. Cette introspection mentale l'abstrait et lui fait oublier le monde extérieur. « J'ai un esprit imaginaire, j'imagine des choses et j'ai pris l'habitude de rester sans parler, je reste dans mes imaginations. Si j'avais parlé tout cela n'aurait peut-être pas été dans mon idée. Je m'entête trop à rester comme ça. » « Si j'avais fait une confession générale, j'aurais été pardonnée, je n'aurais plus toutes ces choses-là à dire. Cependant s'il fallait que je dise tout, je n'en finirais pas. »

L... étudie alors et scrute scrupuleusement les diverses actions de sa vie, ainsi que ses diverses pensées. Les idées les plus bizarres qui lui ont traversé l'esprit reviennent à sa mémoire et elle examine attentivement son état mental ; des craintes de culpabilité engendrent des idées qui lui font supposer qu'elle est coupable. En un mot L... cherche à analyser et à expliquer son état mental. Elle cherche à distinguer des actes ou des pensées réellement coupables ce qui n'est qu'une simple hypothèse, une simple « imagination ». Et avec assez de discernement elle juge les idées à qui elle refuse son consentement et celles à qui elle l'accorde, de même que les actes qu'elle a réellement faits, de ceux qu'elle ne fait que supposer. Voyant que son neveu ne travaillait pas et étant peinée de sa paresse, elle s'était imaginée qu'il allait être guillotiné, parce qu'il ne devait pas faire un bon sujet. Cette idée lui avait traversé l'esprit. Mais celle-ci revient actuellement à la conscience : « ce sont des idées, dit-elle, que je me fais moi-même. Pourtant ce n'est pas vrai, ce sont des choses qui ne sont pas vraies. » « Il y a beaucoup de choses qui ne sont pas tout à fait réelles. » Elle avait eu également l'idée de sauter au cou de sa sœur qui avait toujours été bonne pour elle. Cette pensée était pour elle un véritable remords. Toutes ces idées à son dire, « sont en elle, ainsi que des imaginations qu'elle a eues. » Elle regrette en ce moment toutes ses conversations.

Parfois à propos d'une pensée en apparence banale, une idée plus ou moins étrange lui vient à l'esprit et s'associe d'une façon étroite à cette pensée. De sorte que plus tard lorsque cette pensée arrive dans le champ de la conscience, elle fait naître l'hypothèse qui lui est définitivement liée. Ainsi L... songe à Mme R... (personne chez qui elle prenait son repas de midi, lorsqu'elle était dans son village) ; l'idée lui vint qu'elle lui doit la somme de 6 francs. « Cependant, dit-elle, je ne me souviens pas lui devoir quelque chose, il me semble que je l'ai toujours payée. » Néanmoins elle reste hantée par la crainte de lui devoir 6 francs. Et chaque fois que l'idée de Mme R... lui vient à l'esprit, elle est tourmentée par la pensée de cette dette. Elle se figure également qu'elle a pris

Digitized by Google

500 francs à sa sœur, puis elle se demande si c'est bien la somme qu'elle lui doit. L... la croit moindre ; elle ne sait pas, dit-elle, ce qu'elle lui doit. Cependant elle a dans l'idée qu'elle lui a pris 500 francs. Elle se figure qu'elle a pris aussi de l'argent à une autre personne, mais elle ne sait pas combien, elle croit que c'est 2 francs.

IV

L... prétend qu'il y a peu de temps elle dit dans sa prière : mes pieds et mes mains sont cloués. Elle s'imagina immédiatement que par ces paroles elle avait voulu dire qu'elle remplaçait Dieu sur la terre. Depuis lors elle est tourmentée par le souvenir de cette pensée qu'elle considère comme sacrilège.

Ces craintes réitérées l'amènent jusqu'à faire des excuses aux personnes qu'elle croit avoir offensées. Voici un fragment de lettre écrite par notre sujet et qui indique bien cette tendance de l'esprit. « Monsieur : je demande des excuses à mon directeur d'avoir rêvé être sa maîtresse, rêve d'imagination, mais je peux jurer que je n'ai jamais mis mon chef dans les trépas et quand j'ai été le trouver avec une amie et si j'avais promis 2 sous, c'était pour qu'il retire cette punition à cette ouvrière, elle était punie injustement, et c'est la pensée de son mari qui vient dans mon idée croyant qu'il m'expérimente contre mes parents et moi-même et pourtant ce n'est pas vrai. Je demande des excuses à cet homme qui était un de mes amis en manière honnête. » Voici encore un passage d'une autre lettre. « Je demande des excuses à deux de mes grands chefs. Quand j'ai été les trouver, j'affirme si j'ai mis quelques sous dans les trépassés c'était pour moi-même et non pour eux. Ils n'ont pas de reproches à me faire et pourtant j'ai des excuses à demander à un de ces messieurs pour l'avoir cru l'expérimentateur d'un complot contre moi. Et ce n'est pas vrai. Ce sont mes pensées et pas autrement, je demande des excuses à M. d'avoir fait cette mauvaise pensée qu'il empochait de l'argent au sujet des centimes, faisait des gratifications et ce n'est pas vrai, je demande des excuses sincèrement. » Et encore ces lignes : « Je demande des excuses à M. T... d'avoir prié les trépassés contre lui et de l'avoir insulté de voleur et d'autres chefs intérieurement et dont je repoussais de suite l'idée et je demande sincèrement pardon de ne pas avoir agi énergiquement ; car je n'ai pas de reproche à leur faire. » Enfin un dernier passage entre tant d'autres : « J'ai eu tort envers lui d'avoir mis deux ou trois sous aux trépassés pour qu'il me parle quand il était fâché. Je l'estimais parce qu'il était bon et juste pour les ouvrières. Mais s'il a perdu sa place ce n'est pas de ma faute pourtant, car du temps que je ne lui parlais pas, il se dérangeait ; je lui demande des excuses de l'avoir traité de complot contre moi, etc. » L... voit son esprit envahi par des pensées qui l'indignent, auxquelles elle n'accorde pas son consentement et qui l'assaillent malgré elle, elle se demande d'où peuvent venir ces idées. Nous venons de voir dans les quelques fragments de lettres écrites par notre sujet, qu'il se rend compte que ces idées prennent naissance en lui, qu'elles viennent de son propre fond. L... se rend parfaitement compte que c'est en elle que naissent toutes ces idées. Parfois elle se dit que « c'est elle-même qui s'hypnotise, qui se fait des idées impossi-

Digitized by Google

bles ». Puis elle s'empresse d'ajouter : « Pourtant ce n'est pas vrai, ce sont des choses qui ne sont pas vraies. » Ce dont elle s'accuse elle sait, « que c'est elle qui a fait ces choses soit en réalité, soit en rêve, soit en cauchemar. Elle ne sait pas comment est sa tête. » Parfois voyant qu'elle n'accorde pas son consentement à certaines pensées qui semblent surgir à sa conscience, malgré elle et contre son gré, elle arrive à se demander si quelque puissance extérieure n'est pas la cause de ses pensées qui sont contraires à sa volonté. Ne sachant comment expliquer ces associations d'idées troublantes pour sa conscience, qu'elle constate et qu'elle ne comprend pas, elle se croit sous la domination d'une puissance étrangère indéterminée qui engendre et dirige ses pensées. Elle dit alors qu'on l'expérimente, qu'on l'hypnotise, qu'on parle en elle. Elle s'imaginait que toutes les personnes dont elle pensait mal, connaissaient ses pensées, que tout le monde savait ses vilaines idées, qu'elle-même savait être fausses. C'est parce qu'on aurait su qu'elle avait dans l'idée de telles pensées et qu'en réalité ces pensées étaient fausses, qu'elle était tant tracassée. Elle dit qu'elle entend « *en elle* » les personnes, dont elle pense mal, qui lui disent des sottises. Elle fait la demande et eux font *en elle* la réponse. Quand elle leur dit des sottises (ce sont des idées qui lui viennent en elle parfois, elle remue les lèvres et parle ses idées), ceux-ci lui répondent. Elle se cause à elle-même et se figure que tous ceux qui passent à côté d'elle ou qui rentrent dans sa chambre, savent ce qu'elle se dit à elle-même. Maintenant elle se dit parfois : « que je suis bête de croire cela, ce sont des superstitions : j'ai tort d'insulter tout le monde en moi-même. » Voici encore une autre phrase d'elle qui précise bien son trouble mental et sa manière intellectuelle de réagir. « Je suis à m'écouter. Je m'imagine que l'on me dit certaines choses que peut-être on ne me dit pas. Dans mon idée je m'imagine qu'on me blâme de beaucoup de choses que je n'ai jamais faites, et que je n'ai jamais dites ni pensées. Si d'avoir entendu des conversations, ça me revient dans l'idée, je n'en suis pas la cause. »

La malade repasse dans sa mémoire les divers moments de sa vie. Les moindres événements de son existence lui reviennent à l'esprit ; elle les analyse et avec un doute méthodique, faisant pour chacun un examen de conscience minutieux, elle se demande si elle s'est comportée comme elle le devait en ces diverses circonstances. Le soupçon d'avoir mal agi ou mal pensé, cette condition primordiale d'une conduite irréprochable lui vient à l'esprit et lui fait découvrir au fond de sa conscience un détail insignifiant, répréhensible, un désir moins pur et moins louable qu'elle le désirerait. Notre sujet regrette ce qu'elle considère comme une faute et s'absorbe dans son remords. La simple hypothèse actuelle, qu'elle est nécessairement entraînée à faire pour étayer son jugement et se rendre compte de la pureté de ses intentions et de ses actes, devient pour elle une pensée coupable. Bientôt cette hypothèse coupable s'associe à toutes ses pensées. Se convient-elle d'une pensée, d'une action, immédiatement elle s'imagine que cette pensée, que cet acte ont été coupables. Cette idée de culpabilité est liée, attachée à toutes ces pensées comme une parcelle de fer est attirée par un aimant qui passe dans son voisinage et y adhère. Parfois une hypothèse de culpabilité n'ayant qu'un rapport très éloigné avec l'objet actuel de la

Digitized by Google

pensée s'y attache. Et à chaque réminiscence de ce souvenir l'hypothèse revient à la mémoire. Elle ne s'effacera que lorsque la pensée primitive aura disparu du champ de la conscience.

L.... s'émeut de ces idées coupables qui lui reviennent à l'esprit. Elle les analyse, cherche à se prouver à elle-même qu'elles sont fausses, que ce ne sont que des « rêveries, des imaginations, des bêtises ». « Je suis bête et je suis folle d'avoir de pareilles idées. » « On m'a souvent dit qu'il fallait repousser de pareilles idées qui sont fausses. » Ces craintes, ces soupçons provoquent une analyse minutieuse de tous les actes de sa vie qui sont autant de sujets de regret pour elle. Elle reprend et ressasse avec un doute méthodique les moindres événements de sa vie, elle les passe au crible de ses critiques. Toujours quelques doutes sur sa culpabilité hypothétique touchant certains détails plus ou moins insignifiants de ses actes surgissent à sa pensée. Après ses actes, ce sont ses pensées qu'elle analyse, elles n'ont pas toujours été d'une pureté parfaite ; le soupçon d'une faute se présente aussitôt à son esprit au sujet d'un souvenir déterminé. L... se croit coupable, elle demande pardon des idées qui surgissent en dehors d'elle et malgré elle à sa pensée.

Elle veut faire des excuses à ceux de qui elle a mal pensé. Ces pensées qui lui viennent à l'esprit la révoltent et l'indignent, elle ne leur donne pas son consentement. Ignorante elle est incapable de comprendre l'apparition de ces idées dans le champ de la conscience. Après une analyse minutieuse de son état mental, elle leur trouve une origine en dehors de sa volonté, d'où elle conclut en dehors d'elle. Une seule explication est plausible. On la fait penser « on l'expérimente, on l'hypnotise ». Cette origine exogène est exprimée par la malade qui prétend qu'on parle dans elle : « J'ai entendu quelque chose, ajoute-t-elle, souvent comme si ç'avait été en moi que l'on me parle. »

Parfois elle discute en elle la valeur de ses idées de culpabilité; son doute méthodique est analysé scrupuleusement. L... constate alors qu'elle donne son consentement à certaines pensées, qu'elle le refuse à d'autres. Cette constatation l'amène à croire que les pensées qui sont conformes à sa manière de voir viennent de son propre fond ; que celles qui sont contraires à ses sentiments viennent d'autrui ; les unes sont donc endogènes et les autres exogènes. La malade regarde son propre doute comme une discussion entre sa personnalité et d'autres personnes.

Mais tout se passe en elle dans son for intérieur. Pour que dans de telles conditions on puisse discuter avec elle, il faut donc connaître sa pensée qu'elle considérait jusqu'ici comme sa propriété exclusive, comme un domaine inviolable et sacré dans lequel personne ne pénétrait et dont elle ne donnait au monde, que ce qu'elle voulait bien lui donner. Cette propriété privée est donc maintenant publique. « On me parle en moi-même, dit-elle ; on connaît ma pensée ; ce que je pense n'est plus secret, tout le monde le sait. Me vient-il une mauvaise idée à la pensée, l'idée d'insulter quelqu'un, cette personne en est immédiatement informée. » Elle veut écrire à ces personnes, leur faire des excuses, leur dire qu'elle n'est pas coupable, que toutes ces idées contradictoires se passent en dehors d'elle.

Digitized by Google

Elle est hypnotisée,dit-elle, on doit savoir tout ce qu'elle dit puisque « elle est la seule coupable et que ce qu'elle raconte, elle l'a fait elle-même, mais que dans tout cela il y a beaucoup de choses qui sont des *rêveries*, des *imaginations* ».

V

L... nous dit parfois qu'elle entend causer son père ou son mari morts depuis plusieurs années. Elle semble présenter de nombreuses hallucinations auditives. La sœur de L... nous dit que l'entourage de notre sujet s'est aperçu de sa maladie à ses hallucinations auditives, on lui disait qu'il fallait partir. Il était donc logique de penser que les hallucinations avaient joué un rôle important dans le délire de la malade.

C'est parce que L... entend des voix qui lui disent qu'elle est coupable, qu'elle s'imagine l'être réellement. Elle construit de la sorte sur ce thème et avec cette idée directrice tout un délire. L'examen minutieux des faits nous conduit à une opinion différente. En effet un interrogatoire détaillé sur les caractères spéciaux des voix qu'elle entend nous montre que notre malade croit qu'on lui parle en elle-même. Lorsque nous insistons pour savoir si les voix qui lui parlent ressemblent à la nôtre ou à celle de ses compagnes, elle prétend qu'il y a une différence marquée. Ce sont à son dire des idées qui lui viennent à l'esprit et qui s'imposent à sa conscience. Comme de telles pensées surgissent en dehors de sa volonté et contre son gré, elle leur attribue une origine exogène. Dans son langage métaphorique elle fait appel à une image auditive pour expliquer qu'une personne étrangère lui suggère ses idées actuelles. Elle dit qu'on lui parle. Après une tentative de suicide, L... expliquait son action en disant qu'on le lui avait commandé. Nous avions cru alors à des hallucinations auditives ; mais plus tard elle nous expliquait dans une lettre qu'elle nous adressait spontanément sous quelle influence elle avait voulu se suicider : « Ce qui est cause, dit-elle, que je me suis jetée à terre, c'étaient toutes ces idées que je me faisais intérieurement. » Il s'agissait donc ici d'un langage purement intérieur et le terme de voix employé par la malade semble être une simple métaphore indiquant l'origine exogène que notre sujet attache aux pensées qui envahissent malgré sa volonté le champ de sa conscience. Il semble donc que ces pseudo-hallucinations ne jouent qu'un rôle secondaire dans la genèse du délire de notre sujet. Elles ne sont pas la cause du délire, elles lui sont simplement consécutives. Telle est l'interprétation à laquelle nous a conduits une analyse scrupuleuse des faits. Cependant il semble que parfois la malade a des hallucinations véritables. Elle entendit, nous dit-elle, marcher au-dessus de sa tête. Parfois il lui sembla qu'on lui parlait à voix basse. Aujourd'hui encore elle se retourne brusquement vers nous à certains moments et sans que nous causions, elle nous demande si les paroles qu'elle entend sont prononcées par nous. Il s'agit vraisemblablement ici d'hallucinations auditives véritables.

En tous cas s'il y a de réelles hallucinations, celles-ci sont rares en comparaison des idées intérieures qui semblent commander les actions du sujet et

Digitized by Google

que L... rapporte à une personnalité plus ou moins déterminée. Elle nous dit également qu'elle voit des personnes absentes, mais elle se rend très bien compte que cette vision se passe « dans son imagination ». Après un examen scrupuleux de notre malade il semble qu'il s'agit le plus souvent d'images visuelles mentales ; si dans certains cas, la malade présente ce qu'il semble, des hallucinations visuelles véritables, il n'est pas moins vrai que les représentations mentales visuelles existent concurremment et c'est d'elles surtout que le sujet parle lorsqu'il raconte qu'il a vu les personnes absentes qu'il désigne.

Il semble aussi que la sensibilité générale ait donné lieu à des hallucinations vraies au moins au début de l'affection.

Lorsque les premiers troubles psychiques apparurent L... sentait que des bras et des mains venaient l'enserrer énergiquement. Elle voulut en prendre une connaissance plus exacte par un toucher méthodique, elle eut la sensation de doigts froids longs et aplatis ; les ongles étaient également froids et aplatis. Notre sujet en conclut que c'étaient les morts qu'elle avait priés qui venaient l'étreindre. Aussi n'osait-elle pas s'endormir lorsqu'elle couchait seule dans sa chambre. Depuis que L... est dans le service, ces hallucinations de la sensibilité générale ont complètement disparu ; de sorte qu'en dépit des apparences nous sommes portés à croire qu'il y a moins d'hallucinations à proprement parler qu'on serait tenté de le supposer, trompé que l'on est par le terme d'hallucinations qu'il semble naturel d'appliquer à ce qui n'est en réalité que représentations mentales toutes intérieures à peine extériorisées pour la plupart.

En résumé, il semble que la genèse de ce délire doive s'expliquer de la façon suivante : L... s'imagine qu'elle a commis quelques actions répréhensibles, ou qu'elle a eu quelque mauvaise pensée. Pour s'en rendre compte et juger équitablement de la valeur morale de ses pensées ou de ses actes, elle est amenée à analyser scrupuleusement son moi moral. De simples hypothèses lui semblent des pensées ou des désirs coupables. Cette introduction mentale l'amène à découvrir des associations d'idées qu'elle ne peut pas s'expliquer. Une solution s'offre néanmoins à ce problème : une puissance extérieure dirige ses pensées, ses idées, lui parle comme elle le dit elle-même dans son langage métaphorique, on l'expérimente, on l'hypnotise. Et comme tout se passe dans son for intérieur, on connaît sa pensée. Elle ne peut plus avoir de secrets. Est-elle dans une rue, dans un salon ? tous les voisins savent ce qu'elle pense. « Un complot s'est formé contre moi pour connaître ma pensée », mais elle ne tarde pas à ajouter qu'elle est la seule coupable. Il n'y a pas chez cette malade d'idées de persécution, il n'y a en réalité que des idées d'auto-accusation.

Il reste encore à préciser la question du rapport de l'introspection mentale avec l'existence probable, tantôt d'idées de persécution, tantôt d'idées d'auto-accusation. Notre malade ressemble de prime abord à une persécutée, mais ses pseudo-persécutions dérivent d'idées d'auto-accusation qui en sont la genèse. En vérité il ne s'agit là que d'une instabilité mentale, timidement dirigée par une introspection psychique minutieuse. En fouillant au hasard chaque état psychique L... est frappé par toutes ses pensées, dues à des associations d'idées automatiques ou conscientes.

Digitized by Google

VI

Bref, notre cas présente une histoire clinique assez claire pour constituer d'après le mécanisme intime psychologique un état morbide dont la pathogénie n'a pas jusqu'ici été développée, nous semble-t-il, suffisamment au moins d'après nos connaissances.

A la suite d'un trouble intellectuel quelconque, probablement puissant. dont nous ignorons les conditions de productions, L... portée par son caractère à s'analyser et à se préoccuper attentivement de tout ce qui lui passe dans l'esprit, a été surprise et frappée par ses constatations et s'est mise à la suite à étudier et à suivre la genèse de ses actes et de ses pensées. Tout ce qui l'occupa et qui l'occupe encore, c'est son activité mentale. Une pensée est poursuivie dans toute son élaboration et son évolution capricieuse. Absorbée par son idée et poursuivant sa pensée, L... oublie le point de départ qui se trouve à chaque instant comme perdu dans une foule de raisonnements, d'associations, d'idées, de pensées disparates. Notre malade tente un effort pour se ressaisir, mais d'autres états purement intellectuels miroitent devant son moi immobile et l'obligent malgré elle à suivre leur évolution d'autant plus étrange que le sujet ignore la valeur, le sens et la portée d'une pensée, d'un acte intellectuel et notamment d'une association d'idées. Quand notre malade revient à elle, elle arrive par instant à ébaucher certains jugements qu'on pourrait comparer à des syllogismes dont les prémisses sont presque toujours nécessairement fausses. Alors, à son grand étonnement, l'acte et le jugement intellectuel qui l'accompagnent étant dépourvus d'une signification précise, elle doute, puis systématise son doute et commence à délirer. Elle s'accuse elle-même et critique ses propres forces intellectuelles et parallèlement ses actes et sa conduite. Il faut remarquer encore que sa conduite morale et sociale n'est jugée qu'en tant qu'acte et activité intellectuelle ; ce sont des images mentales, leur combinaison ainsi que le jeu fantastique de l'imagination créatrice qui l'occupent presque exclusivement. Dans sa pensée les idées et les perceptions chevauchent comme dans tout cerveau normal. Mais ce qui fait l'état pathologique et qui donne un caractère morbide à cette introspection, c'est l'émotion qui accompagne chaque analyse et surtout la manière de diriger l'introspection à seule fin de prendre connaissance de la nature qualitative des images mentales et du pourquoi de leurs combinaisons.

Nous pourrions dire, pour mieux exprimer notre pensée, que L... est consciente de sa pensée, mais qu'en même temps elle s'étonne de la constater ; cet étonnement provoque des états d'inertie psychique. L'association des idées l'occupe particulièrement dans ses incursions introspectives et

Digitized by Google

constitue à vrai dire la genèse morbide de son introspection mentale. Car elle l'alimente sans cesse, lui fournit des thèmes pour broder un délire. Ignorante du sens de ces associations d'idées, elle est déroutée à chaque pas et plus elle s'acharne à la poursuite d'un système d'images, plus elle délire activement. N'ayant aucune idée directrice, et tourmentée par cette constante préoccupation de ce qui se passe en elle-même, notre malade jouit d'une activité mentale qui ressemble par certains côtés au doute méthodique des penseurs avec la seule différence qu'elle ne peut rattacher ce doute à aucune idée directrice. Ce doute n'engendre qu'une auto-accusation délirante que L... brise et reconstruit chaque fois que le caprice de son introspection l'exige.

Il est vraiment curieux d'observer cette malade et de l'étudier dans ses faits et gestes et surtout d'analyser sa logique. Le monde extérieur et le milieu social dont elle se rend facilement et parfaitement compte ne sont jugés que d'après le coefficient d'émotion laissé par les impressions psychiques qu'ils ont provoquées dans sa vie mentale la seule qui l'occupe et la captive. On essaye vainement de l'intéresser à quoi que ce soit, la malade ne répond aux questions qu'en raison des émotions que les paroles peuvent évoquer dans son état mental, toujours absorbé par une introspection continuelle. Tout en réagissant à peu près normalement aux événements habituels de la vie courante notre malade éprouve la nécessité d'analyser ses divers états d'âme ou plutôt ses états de conscience (qu'il nous soit permis d'employer ici cette figure littéraire qui évoque pourtant un état mental sur lequel on s'entend clairement). L... regarde dans toutes ses phases son activité mentale non seulement parce que cette activité constitue le phénomène psychologique prépondérant, mais encore et surtout parce que notre sujet est amené à l'étudier par étonnement, par peur, par curiosité, par besoin de se rechercher et de se connaître. Cette observation d'une haute importance en psychologie pathologique pose à notre avis plusieurs problèmes au sujet du mécanisme psychologique en général. Elle montre encore une fois la valeur considérable que joue, dans notre synthèse mentale, l'introspection.

Grâce à l'introspection nous arrivons à certaines connaissances et nous verrons peut-être ces connaissances augmenter pourvu qu'une activité intellectuelle assez bien dirigée l'oriente et la contrôle ; différemment elle peut être l'origine de phénomènes pathologiques spéciaux dont notre cas est un exemple. Un délire par introspection peut, il est vrai, survenir chez des intelligences réellement supérieures. L'élite des littérateurs et des artistes nous fournit des exemples de semblables délires systématisés.

Mais ici, comme nous l'avons déjà dit, il y a une différence dans la richesse des images, dans le bon équilibre, dans l'envergure des conceptions ;

Digitized by Google

ce qui les différencie surtout c'est une conscience bien nette du point de départ et de la fin.

Dans un délire par introspection mentale morbide le sujet, bien que dirigeant toute son activité sur son for intérieur, ne met aucun jalon à ses analyses et ne garde que rarement une conscience précise de sa synthèse mentale et des modalités de sa pensée ; son moi se confond même. avec le caprice des associations d'idées et de l'activité mentale en elle-même.

La malade en somme se substitue à sa pensée et se confond avec elle. Cette confusion entre le sujet pensant et l'objet de sa pensée constitue ainsi une source importante et continue du délire introspectif. Il y a là dans cette question de dédoublement de nombreux problèmes qui sont en relation tant avec l'imagination créatrice qu'avec le mécanisme du raisonnement et de la psychologie de l'induction.

Notre cas (et en parlant de lui nous pensons à un grand nombre d'autres) nous semble prouver qu'une introspection exagérée ne convient pas à toute activité mentale.

Lorsque cette dernière manque de ressources, son usage constitue un syndrome pathologique dans lequel il y aurait beaucoup de classifications à faire. L'organisme psychique semble donc être en désaccord dans son propre fonctionnement avec la préoccupation exagérée d'analyse, qu'elle se rapporte au corps, à l'esprit ou au monde extérieur.

L'histoire clinique de cette malade qui analysait d'une façon morbide une grande partie de ses états subjectifs, nous conduit à supposer d'un côté, que « vivre sans s'étudier est normal » et de l'autre, que les fouilles de l'activité mentale, l'introspection en un mot sont inutiles et souvent nuisibles au bon fonctionnement de l'organisme.

Digitized by Google

Digitized by Google

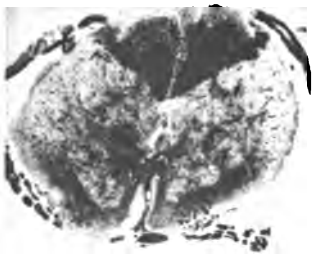

20

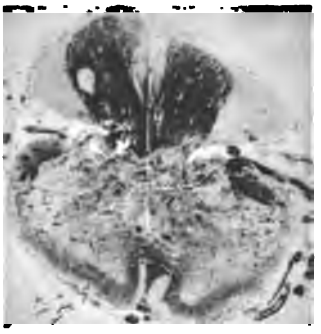

24

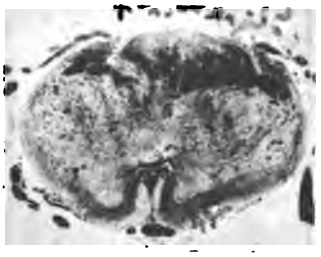

21

25

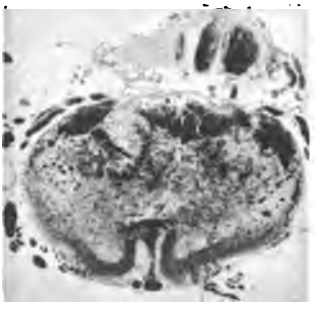

22

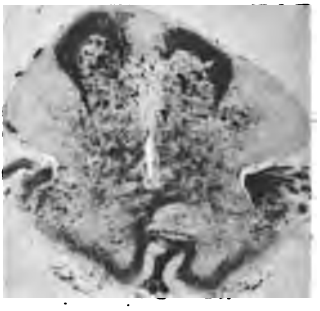

26

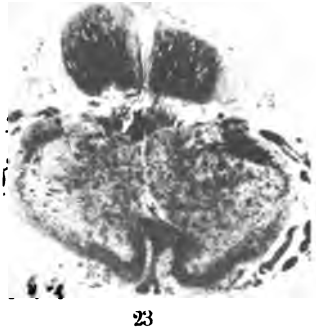

23

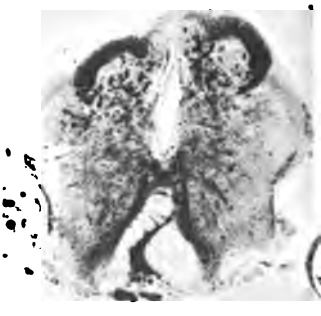

27

BOSTON PUBLIC LIBRARY

DIFFORMITÉS DU SYSTÈME NERVEUX CENTRAL DANS LA SPINA BIFIDA

(N. Solovtzoff).

Digitized by Google

Masson & Cie, Editeurs

LES DIFFORMITÉS DU SYSTÈME NERVEUX CENTRAL

DANS LE

SPINA BIFIDA.

HYDROPISIE DU QUATRIÈME VENTRICULE.

(*Suite et fin*).

DÉDIÉ A LA MÉMOIRE DU PROFESSEUR SERGE KORSAKOFF

PAR

NICOLAS SOLOVTZOFF

Prosecteur de la Maison des Enfants trouvés
et de la Maternité à Moscou.

CAS II (Pl. XXVIII).

Immédiatement au niveau de l'ouverture de la colonne vertébrale, la moelle épinière a la structure suivante : le canal central est dilaté et s'allonge en arrière. Dans sa partie dorsale il est couvert d'une épaisse couche de fibres myéliniques qui forment les cordons postérieurs. Les cordons antérieurs d'un côté sont pâles à la périphérie, du côté opposé ils sont colorés uniformément. Les cordons latéraux ont une couche de fibres myéliniques seulement aux bords.

Plus haut, le canal central est moins dilaté et la moelle a déjà une configuration normale. Les cordons postérieurs sont bien développés et on voit leur subdivision en faisceaux de Goll et de Burdach. En avant de ces faisceaux est placée la substance gélatineuse de Rolando. Encore plus en avant se trouve le faisceau pyramidal du cordon latéral, limité en dehors et en dedans par les fibres pâles myéliniques. De chaque côté du sillon médian longitudinal antérieur se trouve le faisceau fondamental du cordon antéro-latéral, en dedans de ce faisceau — un pâle faisceau de Turck.

Plus loin la moelle a augmenté de volume, quoique sa structure diffère peu des coupes precédentes. Les cordons postérieurs ont augmenté encore plus dans la direction transversale et antéro-postérieure (Phot. 20). En avant du cordon postérieur est placée la substance gélatineuse de Rolando et dans l'espace compris entre elle et le cordon postérieur passent les cordons postérieurs. Encore plus en avant est placé le faisceau pyramidal limité à la périphérie par le faisceau cérébello-spinal. En dedans du faisceau fondamental du cordon antérieur se trouve le faisceau de Turck, absolument pâle.

Digitized by Google

La Phot. 21 représente la moelle épinière non loin du niveau où elle confine à la moelle allongée. La moelle est un peu aplatie dans la direction d'avant en arrière, et dans cette direction sont diminués de volume les cordons postérieurs, qui dans leur centre, des deux côtés contiennent une zone sans myéline, avec une petite hémorrhagie. A part cela la structure de la moelle reste sans changements. Au devant des cordons postérieurs on trouve : la substance gélatineuse de Rolando, entre laquelle et les cordons postérieurs passent les racines postérieures. Dans la partie antérieure de la moelle épinière existe le faisceau fondamental du cordon antérieur, limité à la périphérie par une lame pâle, correspondant au faisceau pyramidal. Les cordons latéraux sont couverts sur le bord d'une couche très fine de fibres myéliniques, qui diminue en épaisseur en arrière ; en dedans existe le faisceau pyramidal du cordon latéral, privé de myéline. La pie-mère, à la place où elle recouvre les cordons postérieurs, est épaissie et elle présente un grand nombre de vaisseaux.

Les changements ultérieurs consistent en ce que les cordons postérieurs diminuent peu à peu ; puis à une petite distance de la moelle épinière, au milieu des membranes, se montre la partie abaissée de la moelle allongée, qui augmente constamment de volume ; à mesure qu'elle s'agrandit, la moelle épinière diminue, jusqu'au moment où les deux parties s'unissent entre elles.

Phot. 22. — Les cordons postérieurs sont encore diminués davantage. Des fibres myéliniques il n'en reste, comparativement, pas beaucoup ; dans la partie antérieure il y en a cependant davantage que dans la partie postérieure. Les cordons postérieurs sont diminués surtout dans la direction d'avant en arrière au moins de 2 à 3 fois. Dans le reste la moelle épinière n'est pas changée. A la distance d'un 1/2 millimètre de sa surface postérieure est placée la partie abaissée de la moelle allongée ayant la forme de croissant. La surface convexe du croissant est tournée en arrière ; en travers du milieu du croissant dans la direction d'avant en arrière passent des fibres myéliniques horizontales formant trois faisceaux : l'un d'eux très mince et les deux autres plus larges.

Phot. 23.— Le croissant est augmenté de volume ; on y voit des fibres myéliniques disposées en deux larges faisceaux, suivant les deux côtés de la ligne médiane ; sur le devant ils diminuent subitement et passent en formant un isthme étroit, dans le reste des cordons postérieurs de la moelle épinière ; en comparaison avec la coupe précédente il reste encore moins de fibres myéliniques des cordons postérieurs. A part cela la moelle épinière est restée sans changements.

Phot. 24. — Le croissant a encore augmenté, l'isthme est devenu un peu plus large. Les cordons postérieurs de la moelle épinière ont passé dans la moelle allongée, présentant des faisceaux myéliniques larges et horizontaux, mais à la périphérie même de la moelle allongée se changeant en fibres verticales. Des deux côtés de la moelle allongée, à leurs extrémités, sont placées de pâles fibres myéliniques, correspondant au commencement de la racine spinale du nerf trijumeau.

Phot. 25. — La quantité de fibres myéliniques horizontales, passant de la moelle épinière à l'allongée commence à s'amoindrir, surtout dans sa partie an-

Digitized by Google

térieure et davantage d'un côté que de l'autre, de sorte que l'isthme, réunissant la moelle épinière avec l'allongée, est devenu pâle. Ces fibres myéliniques, dans la partie postérieure et près de la périphérie, changent leur direction horizontale en verticale. Des deux côtés des fibres horizontales myéliniques, dans la partie abaissée de la moelle allongée, est placée la substance gélatineuse de Rolando, limitée par la périphérie à de pâles fibres myéliniques, correspondant à la racine spinale du nerf trijumeau. La moelle épinière apparaît encore plus comprimée d'avant en arrière. Le canal central est dilaté dans la direction arrière. Les cordons postérieurs de la moelle épinière ont complètement disparu. La substance gélatineuse de Rolando a en grande partie passé dans la moelle allongée.

Phot. 26. — Sur cette photographie nous voyons que la moelle allongée dépasse déjà considérablement la moelle épinière en grandeur. Les fibres myéliniques horizontales, venant des cordons postérieurs de la moelle épinière ont déjà disparu, mais les fibres verticales, représentant dans les coupes précédentes les horizontales, sont à présent parfaitement conservées. Elles sont disposées dans la partie postérieure de la moelle allongée et à sa périphérie, en forme de deux croissants, sur les côtés de la ligne médiane. A côté de la moelle allongée se trouve la substance gélatineuse de Rolando, limitée en dehors par les fibres myéliniques, correspondant à la racine spinale du nerf trijumeau, et dans la périphérie même de la moelle sont placées des fibres myéliniques arciformes, allant par l'isthme à la moelle épinière. Cette dernière a diminué subitement dans la direction d'avant en arrière. Les cordons latéraux ont diminué. Le canal central est considérablement dilaté en arrière et a passé dans l'isthme. L'espace entre la commissure antérieure et le canal central est agrandi. Dans les fissures latérales, séparant la moelle épinière de l'allongée, se sont placées les racines postérieures, avec cela il faut remarquer que les fissures latérales ont beaucoup diminué.

Phot. 27. — La fusion de la moelle épinière avec l'allongée est devenue encore plus complète, mais les fissures existent comme avant, quoique faiblement indiquées, et on peut remarquer que la moelle a été formée de deux parties.

La partie dorsale de la moelle allongée est restée sans grands changements : les cordons postérieurs, la racine spinale du nerf trijumeau, la substance gélatineuse de Rolando, le faisceau cérébelleux sont faiblement indiqués. Le canal central est allongé encore plus et nous trouvons son ouverture presque complète. La moelle épinière est beaucoup modifiée : les faisceaux fondamentaux des cordons antérieurs se dirigent en arrière et entre eux, dans sa partie dorsale, apparaît l'entrecroisement sur la ligne médiane des fibres du ruban de Reil, partant des cordons postérieurs et au devant l'entrecroisement des pyramides. En dehors des faisceaux fondamentaux du cordon antérieur, des deux côtés on trouve des cellules appartenant aux groupes des cornes antérieures ; ici prennent naissance une grande quantité de fibres myéliniques, allant dans la direction d'avant en arrière et passant dans les racines antérieures. La quantité de fibres myéliniques dans le cordon latéral a diminué. Sur les côtés, à la

Digitized by Google

périphérie même de la moelle passent des fibres myéliniques, correspondant au faisceau cérébelleux.

D'autres modifications sont à comparer à celles qu'on remarque dans la moelle normale. Le canal central est à tel point élargi en arrière, qu'on aperçoit son ouverture complète. La quantité de fibres myéliniques dans les cordons postérieurs a quelque peu diminué. La racine spinale du nerf trijumeau s'agrandit, de même que le faisceau cérébelleux qui est placé en dehors. Le faisceau fondamental du cordon antérieur passe dans le faisceau longitudinal postérieur. En dehors passent les fibres radiculaires de l'hypoglosse. A la place des cornes latérales se montrent les olives et entre elles est disposée la couche interolivaire.

Là où les olives inférieures ont disparu, nous trouvons le 4e ventricule excessivement élargi, des deux côtés les pédoncules cérébelleux inférieurs, contenant des fibres myéliniques seulement dans leur partie médiane en forme de croissant ; ce sont surtout ceux qui ont passé des cordons postérieurs. En avant d'eux nous trouvons les pyramides et derrière elles la couche du ruban de Reil.

Comparant ce cas avec le précédent, nous voyons que la grande différence entre eux consiste en ce que dans le premier cas le 4e ventricule s'est abaissé beaucoup plus que dans le second cas. Encore tout au commencement, quand seulement commençait à se montrer sur la moelle épinière, dans le 1er cas, la partie abaissée du bulbe, à son bord supérieur existait déjà une profonde fissure, correspondant au plancher du 4e ventricule (Phot. 6). Dans le second cas le 4e ventricule est bien moins élargi et seulement dans la région supérieure, mais dans celui-ci comme dans l'autre cas, la partie postérieure de la moelle allongée s'est abaissée ; de là provient ce tableau microscopique tellement original, montrant les difformités dans la partie postérieure de la moelle épinière et de l'allongée, tandis que la partie antérieure reste sans changement jusqu'au moment où la couche inter-olivaire paraîtra. Les cordons postérieurs se séparent de la moelle épinière, et d'autres changements se produisent à côté d'eux (Phot. 23). Au commencement les cordons postérieurs se séparent de la moelle épinière par un petit faisceau ; après cela la partie antérieure des cordons postérieurs passe dans la partie abaissée de la moelle allongée; de cette manière se forme un isthme assez large entre les deux parties, isthme contenant des fibres horizontales. Après cela les fibres horizontales des cordons postérieurs commencent à disparaître et à la fin nous avons la moelle épinière complètement privée des cordons postérieurs (Phot. 24 et 25) ; les fibres horizontales deviennent verticales, et se placent aux côtés de la moelle allongée, en formant deux croissants (Phot. 26). Plus en haut ces fibres passent dans les pédoncules cérébelleux inférieurs et se

Digitized by Google

Digitized by Google

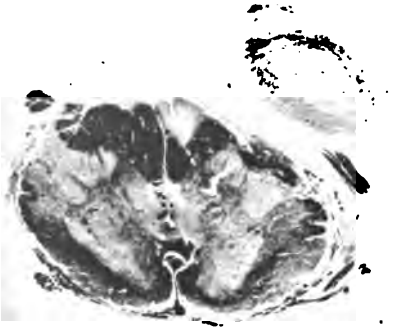

28

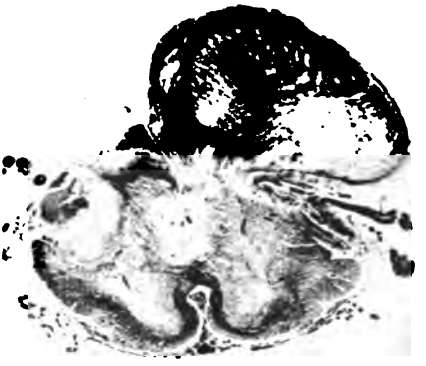

32

29

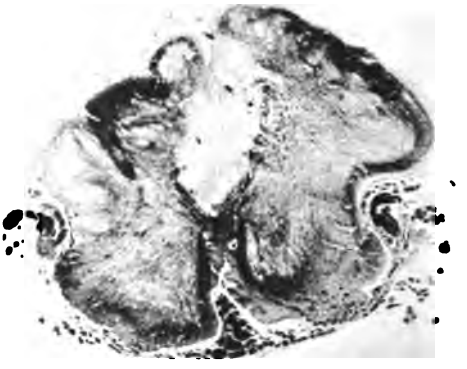

34

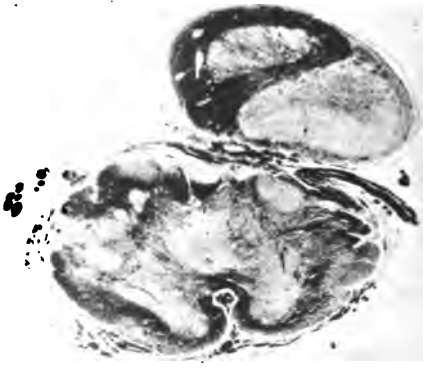

31

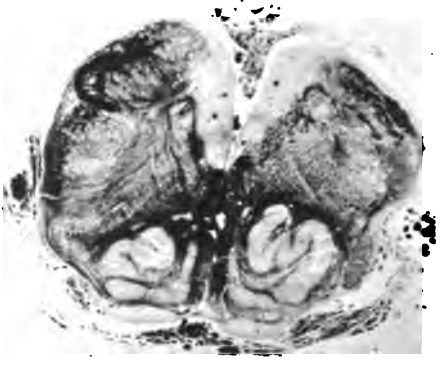

36

DIFFORMITÉS DU SYSTÈME NERVEUX CENTRAL DANS LA SPINA BIFIDA

(N. Solovtzoff).

Masson & Cie, Editeurs

Phototypie Berthaud, Paris

Digitized by Google

placent dans sa partie médiane. Avant que les cordons postérieurs de la moelle épinière ne se terminent dans les noyaux, la partie antérieure de la moelle reste sans modifications, mais au moment où apparaissent les fibres sensitives, alors les parties antérieures et postérieures de la moelle commencent à se fusionner, et les cordons antérieurs se placent plus en arrière, suivis par les cordons latéraux (Phot. 27) ; en arrière, entre les cordons antérieurs et les latéraux se forme la coupe du ruban de Reil, et en avant d'elle, dans le second cas, l'entrecroisement des pyramides ; dans le premier cas, par la raison que les pyramides sont disposées seulement dans les cordons antérieurs, les pyramides cheminent en formant deux faisceaux et leur entrecroisement n'existe pas (Phot. 25).

Dans le premier cas, ainsi que dans le second, outre la dislocation de la partie postérieure de la moelle allongée, abaissée sur la moelle épinière, existe la dislocation en bas de tout le bulbe rachidien, de telle sorte que dans la partie dorsale de la colonne vertébrale nous trouvons déjà les olives inférieures. Dans la moelle normale, au niveau des olives le cervelet se trouve déjà à son plein développement et dans nos deux cas, par suite de l'allongement vers le bas du 4e ventricule, et de l'abaissement de la moelle allongée, le 4e ventricule dans sa partie inférieure est couvert seulement par les seules enveloppes.

Cas III (Pl. XXIX).

Phot. 28. — A ce niveau commence seulement à se montrer dans les coupes la partie abaissée de la moelle allongée. On remarque les particularités suivantes dans la moelle épinière : Les cordons antérieurs sont encore couverts de myéline en forme d'une étroite lame. Les cordons latéraux sont visiblement plus larges d'un côté que de l'autre. A la périphérie ils sont couverts dans les parties postérieures d'un mince faisceau, correspondant au faisceau cérébelleux ; ce dernier entoure des deux côtés les fissures, allant de la périphérie vers la profondeur. En avant du faisceau cérébelleux, du côté où les cordons latéraux sont plus larges, on remarque à la périphérie une zone pâle, correspondant aux pyramides. Au côté opposé les pyramides n'existent pas. Les cordons postérieurs sont mal développés, pressés un peu sur un côté, celui où dans les cordons latéraux sont placées les pyramides ; dans leur partie dorsale ils sont pâles ; sur le côté opposé les cordons postérieurs sont bien développés. En avant des cordons postérieurs se trouve la substance gélatineuse de Rolando, entourée postérieurement par les racines postérieures. A la distance de 1 millimètre de la moelle épinière, du côté où les cordons postérieurs sont mal développés, se trouve une formation ovale, couverte aux extrémités de minces fibres myéliniques.

Phot. 29. — Les cordons postérieurs de la moelle épinière d'un côté sont dans la partie dorsale complètement pâles ; de l'autre côté aussi les cordons de Goll sont colorés un peu plus faiblement que sur la coupe précédente. A part

Digitized by Google

cela, en général les cordons postérieurs sont diminués dans la direction antéro-postérieure. Du côté où les cordons postérieurs sont plus mal développés, la substance gélatineuse de Rolando a diminué de volume comparativement avec le côté opposé. Dans le reste la moelle épinière n'a pas subi de changements. La formation supplémentaire, laquelle était disposée en arrière de la moelle épinière, a un peu augmenté de volume. De l'un de ses côtés, et du bord même, part un faisceau assez large de fibres myéliniques horizontales. Indépendamment de celui-ci d'un autre côté s'y joint un faisceau incomparablement plus mince, venant aussi de l'extrémité de la moelle et limité à la périphérie par de minces fibres myéliniques nettement indiquées ; c'est le commencement de la racine spinale du nerf trijumeau et des fibres arciformes externes. Le long du bord antérieur est placée la substance gélatineuse de Rolando, indiquée très faiblement.

Phot. 30. — Les cordons postérieurs sont encore plus diminués dans la direction antéro-postérieure ; celle des moitiés des cordons postérieurs, qui dans la coupe précédente était bien colorée, commence à pâlir dans la partie à laquelle appartient le sillon médian postérieur. Dans la moitié voisine les fibres myéliniques se sont conservées seulement dans la partie antérieure, en forme d'un angle assez petit. En échange la quantité des fibres myéliniques horizontales dans la partie abaissée de la moelle a nettement augmenté. Sous la forme d'une bande large qui occupe plus du 1/3 de toute la formation supplémentaire, elles entourent en dehors la partie abaissée de la moelle allongée. Immédiatement à ces fibres myéliniques horizontales correspondant aux cordons postérieurs, se joint un faisceau myélinique mince coupé dans sa direction transversale, la racine spinale du nerf trijumeau. En dehors, elle est entourée par les fibres arciformes externes. Le long du bord antérieur, en arrière des fibres arciformes, apparaît la substance gélatineuse de Rolando, sous forme d'un corps allongé touchant d'un côté aux cordons postérieurs. En même temps que la diminution des fibres myéliniques dans les cordons postérieurs, il faut encore remarquer dans la moelle épinière le non développement de la substance gélatineuse de Rolando du côté auquel touche la partie abaissée de la moelle allongée.

Phot. 31. — La formation supérieure a un peu augmenté de volume. Comme dans la coupe précédente, une partie des fibres myéliniques horizontales passe sur un des côtés tout à son bord ; indépendamment de cela, à travers le milieu de la moelle, des fibres se dirigent, réunissant le commencement et l'extrémité de ce faisceau. Le long du bord antérieur se trouve la substance gélatineuse de Rolando, limitée d'un côté par les cordons postérieurs et à la périphérie par un faisceau étroit nettement coloré de fibres myéliniques, lesquelles vont jusqu'aux cordons postérieurs. En dedans de ces fibres arciformes dans la partie postérieure se trouve la racine spinale du nerf trijumeau. Dans la moelle épinière les cordons postérieurs ne sont pas développés à un plus haut degré que dans la coupe précédente. La substance gélatineuse de Rolando, est d'un côté suffisamment développée ; de l'autre côté, c'est-à-dire de celui auquel touche la partie abaissée de la moelle allongée, elle n'est presque pas

Digitized by Google

indiquée, mais par contre elle est bien indiquée dans la formation supérieure.

Phot. 32.— Au devant nous avons la moelle épinière ; en arrière d'elle d'un côté est placée une formation supplémentaire, fusionnée déjà avec la moelle épinière.

La partie antérieure de la moelle épinière qui est restée sans changements, présente : le faisceau fondamental du cordon antérieur, le faisceau de Gowers, le cordon latéral, élargi outre mesure d'un côté parce que s'y sont placés tous les faisceaux pyramidaux, et le canal central quelque peu élargi dans la direction arrière. Les cordons postérieurs d'un côté, notamment du côté où se trouvent les pyramides et où la partie abaissée du bulbe est suspendue sur les cordons latéraux, passent dans la moelle allongée, par des fibres horizontales ; une partie de celles-ci bientôt après leur apparition disparaît et l'autre partie, en formant un faisceau horizontal, entoure du côté de la périphérie la moelle allongée ; dans la partie postérieure les fibres myéliniques prennent de la direction horizontale la verticale. Là où les fibres verticales des cordons postérieurs finissent, à leur extrémité postérieure touche la racine spinale du nerf trijumeau, entourée à la périphérie de minces fibres myéliniques, correspondant au faisceau cérébelleux venant de la moelle épinière. Par le sillon médian longitudinal postérieur, ayant une position penchée, les cordons postérieurs se séparent de la moitié voisine. En avant des cordons postérieurs, dans cette dernière moitié de la moelle épinière, à son extrémité même, se trouve la substance gélatineuse de Rolando ; encore plus en avant du bord même de la moelle est placé le faisceau cérébelleux. Sur le côté opposé dans la moelle épinière, la substance gélatineuse de Rolando est absente, mais par contre elle est bien marquée dans la moelle allongée et placée le long de son bord antérieur.

Phot. 33. — La configuration de la coupe est subitement changée. Jusqu'à présent nous avons vu que la partie abaissée de la moelle allongée, disposée d'un côté de la moelle épinière et fusionnée déjà avec elle, était séparée des cordons postérieurs du côté voisin par le sillon médian longitudinal postérieur. Cette coupe nous montre, que du côté opposé les cordons postérieurs ont considérablement augmenté de volume et contiennent des fibres myéliniques horizontales, entre lesquelles, plus rapprochées de la ligne médiane, se montrent des masses grises. Du côté opposé, les fibres myéliniques horizontales, passant des cordons postérieurs de la moelle épinière dans l'allongée, ont complètement disparu ; mais les fibres verticules, dans lesquelles ils ont passé, se sont conservées et se sont placées dans la périphérie des parties postérieures de la moelle allongée, raréfiée, grâce à l'accumulation de masses grises, correspondant aux noyaux des cordons postérieurs. En avant des fibres myéliniques, correspondant aux cordons postérieurs et à leurs noyaux au bord de la moelle, se trouve la racine spinale du nerf trijumeau, située à la périphérie du faisceau cérébelleux, lequel va de la moelle épinière au bord antérieur du bulbe rachidien, suspendu de côté sur la moelle épinière. Lapartie antérieure de la moelle épinière a aussi un peu changé : la fissure médiane longitudinale antérieure s'est allongée postérieurement, le canal central s'est

Digitized by Google

aussi quelque peu étendu en arrière. Le faisceau cérébelleux, dans la moitié, où sont placées les pyramides, s'éloigne en arrière et passe directement par le fond de la fissure latérale, séparant la moelle allongée de l'épinière. Dans cette fissure sont placées les racines postérieures.

L'asymétrie énorme qui existait dans les coupes précédentes, et qui tenait à la partie abaissée de la moelle, est disposée d'un côté, et maintenant considérablement diminuée.

Phot. 34. — Le canal central de la moelle épinière est tellement élargi dans la direction postérieure, qu'il s'ouvre déjà presque au dehors. La moelle allongée, disposée des deux côtés du canal central, se compose de deux moitiés presque égales, et celle qui s'était formée en premier est plus grande que la voisine et s'en distingue par sa structure. Au bord postérieur du bulbe de la moitié premièrement formée se trouvent des fibres myéliniques verticales, des cordons postérieurs. Dans la périphérie elles sont entourées d'un faisceau assez mince de fibres myéliniques, allant au faisceau cérébelleux ; ce dernier est placé à l'extrémité antérieure de la partie suspendue de la moelle allongée. En son intérieur se trouve la racine spinale du nerf trijumeau.

Par la raison que la moelle allongée est suspendue au-dessus de la moelle épinière, entre la partie latérale de la moelle épinière et de l'allongée, une fissure assez profonde s'est formée ; la racine postérieure y est placée.

Dans la partie voisine de la moelle allongée, à son extrémité postérieure même, sont placées, en forme de demi-cercle, des fibres myéliniques verticales, représentant les fibres horizontales qui étaient visibles dans la coupe précédente et on peut distinguer les parties correspondant aux faisceaux de Goll et de Burdach.

En avant de ces fibres myéliniques, au bord de la moelle, nous apercevons la substance gélatineuse de Rolando, beaucoup mieux indiquée que sur le côté opposé.

A leur extérieur est placée la racine spinale du nerf trijumeau. En avant de la substance gélatineuse de Rolando est placé le faisceau cérébelleux. En conséquence de sa situation vers l'extérieur de ce côté en arrière du faisceau cérébelleux, il existe une fissure, mais elle est plus petite que du côté opposé et la racine postérieure y est aussi placée.

Au devant du canal central se réunissent des fibres myéliniques, commençant aux noyaux des cordons postérieurs et s'entrecroisant sur la ligne médiane. Elles se réunissent entre les faisceaux fondamentaux des cordons antérieurs, lesquels ont en grande partie passé en arrière. Les cordons latéraux sont amincis. Comme dans les coupes précédentes, à la périphérie même de la moelle et seulement du côté qui correspond à la moitié mieux développée du bulbe rachidien, est placé le faisceau correspondant aux pyramides. A l'extérieur des faisceaux fondamentaux des cordons antérieurs, des deux côtés passent des fibres myéliniques nettement dessinées, ce sont les racines antérieures.

Ainsi à ce niveau s'est accomplie une fusion assez complète entre la moelle épinière et l'allongée. Mais la fissure, disposée des deux côtés de la moelle et

Digitized by Google

contenant les racines postérieures, prouve encore ceci, que les parties antérieures de la moelle allongée se sont formées séparément. Plus loin, la structure différente des moitiés gauche et droite de la moelle allongée démontre que les deux moitiés sont déplacées entre elles.

Cette asymétrie dans la structure des moitiés droite et gauche s'observe aussi plus haut. Ainsi sur la photographie 35 nous trouvons que la partie dorsale de la moelle n'a pas changé et une moitié du bulbe, comme dans la coupe précédente, se distingue de l'autre. D'un côté du canal central qui est déjà ouvert on trouve les noyaux de Goll et de Burdach, entourés à l'extérieur de fibres myéliniques en forme de deux croissants, de l'autre côté du canal central les fibres myéliniques ont une autre structure, et leur disposition n'a pas la même forme, et leur quantité est plus petite. Plus loin la substance gélatineuse de Rolando est bien mieux développée dans la première moitié que dans la seconde ; par contre, la racine spinale du nerf trijumeau est ici bien moins développée que du côté opposé. Il faut dire la même chose du développement non identique du faisceau cérébelleux dans les deux moitiés. Le reste des changements répond à la moelle normale et dépend du niveau de la coupe. Ainsi à la place de la corne antérieure et latérale apparaissent les olives. Les cordons latéraux disparaissent et à leur place apparaît la substance réticulaire. Les pyramides sont très en évidence de l'un des côtés, à la périphérie même de la moelle. Les sillons des deux côtés existent encore et les racines postérieures y sont situées.

Phot. 36. — Le canal central dans sa partie postérieure est élargi et transformé en quatrième ventricule ; en son intérieur est placé un tissu, riche en vaisseaux. Des deux côtés de la moelle allongée nous trouvons les fibres myéliniques, appartenant au reste des cordons postérieurs ; ils n'ont pas la même structure, et d'un côté il y en a plus que de l'autre. Au devant des cordons postérieurs on trouve la racine spinale du nerf trijumeau qui est plus développé d'un côté que de l'autre, et de ce même côté les olives inférieures sont indiquées beaucoup plus nettement. A l'extérieur des olives inférieures, toujours du même côté, existe un faisceau, très nettement distingué, appartenant aux fibres de la voie pyramidale. La fissure dans les parties latérales a presque disparu. Les racines postérieures sont presque invisibles.

Plus haut, où les olives inférieures ont déjà disparu, nons ne trouvons pas l'asymétrie. Comme dans les cas précédents, grâce au déplacement de la moelle allongée en bas, le cervelet, au niveau des olives, n'apparaît pas encore dans la coupe ; cependant, dans une moelle normale, à ce niveau le cervelet devrait déjà se trouver. En ce qui concerne la structure du cervelet, comme dans les cas précédents, les deux hémisphères se rapprochent et au commencement le cervelet apparaît sous la forme d'une petite lame, couvrant le 4e ventricule ; après cela il s'agrandit progressivement et se compose de deux moitiés, correspondant aux hémisphères du cervelet, son lobe médian n'étant pas développé.

Ce cas se distingue des cas précédents. Déjà à l'œil nu (Phot. 4) on

Digitized by Google

pouvait remarquer que la partie abaissée de la moelle allongée est penchée sur un côté de la moelle épinière, et à l'examen microscopique on voit que les changements dans la moelle épinière et dans la moelle allongée ne sont pas produits symétriquement dans les deux moitiés, bien que le caractère en soit analogue, comme dans les deux cas précédents. Les cordons postérieurs de la moelle épinière passent dans la partie abaissée du bulbe rachidien, mais d'abord seulement dans l'une de ses moitiés, précisément dans celle sur laquelle est suspendue la moelle allongée (Phot. 32). Ensemble avec les cordons postérieurs dans la partie abaissée du bulbe rachidien nous trouvons aussi la substance gélatineuse de Rolando, la racine spinale du nerf trijumeau, les fibres arciformes externes; du côté opposé nous rencontrons toutes ces parties (les cordons postérieurs, la substance gélatineuse de Rolando, etc.) dans la moelle épinière, comme dans la moelle normale. Ensuite, plus haut et dans la moitié opposée (Phot. 33) les cordons postérieurs sont un peu déplacés en arrière et prennent une direction horizontale, mais bientôt ils se terminent dans les noyaux, alors disparaît l'asymétrie de la moelle. Une fissure profonde, située des deux côtés de la moelle et contenant les racines postérieures, sépare la partie dorsale du bulbe rachidien de la partie antérieure, et les deux parties se développent indépendamment l'une de l'autre; avec cela la moitié antérieure reste sans changements jusqu'à l'apparition de la couche des fibres sensitives, qui portent des noyaux des cordons postérieurs et se placent entre les faisceaux fondamentaux du cordon antérieur. Ce cas est encore intéressant parce que les pyramides sont placées seulement dans un des cordons latéraux.

Cas IV (Pl. XXX).

Contrairement à ce qu'on a vu dans les trois cas précédents nous ne trouvons pas ici que sur la moelle épinière se trouve la partie abaissée de la moelle allongée comme une formation supplémentaire. Les changements dans la partie supérieure de la moelle épinière et de l'allongée sont analogues à ceux des trois cas précédents, mais ils sont plus faiblement indiqués.

Phot. 37. — Coupe transversale de la moelle cervicale avant le commencement du bulbe rachidien. Les cordons antérieurs et latéraux sont bien développés. Le canal central est élargi. Les cordons postérieurs dans leur partie dorsale sont mal développés, pâles et ne contiennent pas de fibres myéliniques. Des deux côtés des cordons postérieurs nous trouvons la substance gélatineuse de Rolando, qui est limitée en arrière par une partie des cordons postérieurs et par les racines postérieures.

Phot. 38. — La partie antérieure de la moelle est restée sans changements, seulement le canal central est plus étroit, les cordons postérieurs sont déplacés en arrière, et en raison de ce que les cordons latéraux avancent latéralement des

Digitized by Google

37

39

38

40

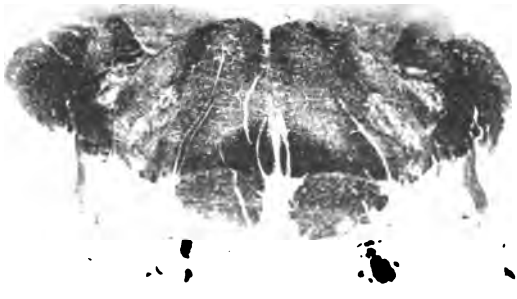

41

DIFFORMITÉS DU SYSTÈME NERVEUX CENTRAL DANS LA SPINA BIFIDA

(N. Solovtzoff).

Masson & Cie, Editeurs

Digitized by Google

Phototypie Berthaud, Paris

Digitized by Google

deux côtés, par suite en arrière des cordons latéraux, il s'est formé des fissures, dans lesquelles nous trouvons les racines postérieures ; avec les cordons postérieurs est reculée la substance gélatineuse de Rolando. Les côtés des cordons postérieurs forment la lettre S dont le bord antérieur limite la partie dorsale des cordons latéraux.

Ainsi, comme dans les cas précédents, la moelle est partagée en deux moitiés : 1° antérieure, où nous retrouvons les cordons antérieurs et latéraux avec les cornes antérieures et postérieures, et 2° postérieure, où nous voyons les cordons postérieurs, limités aux côtés par la substance gélatineuse de Rolando. Le tableau est tout à fait analogue à la Phot. 24, seulement ici l'isthme est plus large et la dislocation de la moelle allongée pas si fortement indiquée que dans le cas II.

Phot. 39. — La moelle est formée de deux moitiés, qui sont assez nettement séparées l'une de l'autre par une fissure latérale, où sont placées les racines postérieures. La moitié supérieure de la moelle est augmentée de volume comparativement avec la coupe précédente. Les fibres myéliniques, appartenant aux cordons postérieurs, sont disposées aux deux côtés de la ligne médiane à l'extrémité de la moelle, limitant les noyaux de Goll et de Burdach, placés en avant d'eux. Des deux côtés des cordons postérieurs on aperçoit nettement la substance gélatineuse de Rolando limitée des côtés du commencement de la racine spinale du nerf trijumeau. La moitié antérieure de la moelle est restée presque sans changements. Il faut seulement remarquer, que le canal central est déplacé dans la direction arrière et aussi la substance gélatineuse de Rolando, placée dans les coupes précédentes au fond des fissures latérales, est ici reculée en arrière et se trouve seulement dans la formation postérieure. Ce tableau rappelle la photographie 26 dans le cas II.

Phot. 40.— Entre les deux parties de la moelle la fusion est achevée. Comme dans les cas précédents, la fusion s'est accomplie au niveau où apparaît l'entrecroisement des fibres sensitives, et ici nous voyons que les faisceaux fondamentaux des cordons antérieurs sont reculés, entre eux est placée la couche du ruban de Reil. Des deux côtés des faisceaux fondamentaux marchent les racines antérieures, les cordons latéraux sont diminués de volume et à leur place est située la substance réticulaire. A cause de la diminution des cordons latéraux, les fissures, placées sur les côtés de la moelle et séparant la partie antérieure de la moelle de la partie postérieure, ont complètement disparu. Dans la partie postérieure de la moelle nous rencontrons les noyaux de Goll et de Burdach, en dehors la substance gélatineuse de Rolando, considérablement diminuée de volume et limitée à sa périphérie par des fibres myéliniques correspondant à la racine spinale du nerf trijumeau.

D'autres changements correspondent à la moelle normale et tout à fait comme dans les cas précédents, à cause de l'allongement du 4e ventricule et à cause de l'abaissement de toute la moelle allongée dans cette même direction ; le cervelet dans ce cas apparaît dans la coupe seulement au niveau où disparaissent les noyaux des olives inférieures

Digitized by Google

La différence principale de ce cas avec les précédents consiste en ce que la partie abaissée de la moelle allongée n'est pas suspendue sur la moelle épinière comme une formation supplémentaire, mais se réunit directement avec elle. Au restant, les changements sont très analogues avec les cas précédents, et comme là les principaux concernent les cordons postérieurs. Au commencement la quantité de fibres myéliniques a diminué (Phot. 37), ensuite les cordons postérieurs reculent (Phot. 38) et entre la partie antérieure et postérieure se forme un isthme (Phot. 39); mais dans ce dernier cas l'isthme est large. Ensuite la partie postérieure a augmenté de volume et surpasse la partie antérieure (Phot. 39); enfin les deux parties se réunissent et les fissures, placées des deux côtés de l'isthme, se lissent; ceci se produit au niveau de la formation de la couche du ruban de Reil (Phot. 40).

Cas V.

Ici nous ne trouvons pas que sur la moelle épinière se soit placée la formation supplémentaire de la partie abaissée du bulbe rachidien; ici nous ne trouvons pas non plus un tel abaissement de la partie postérieure de la moelle allongée, que dans le cas précédent. La moelle épinière et l'allongée ont une structure normale dans leurs parties inférieures, mais dans les parties supérieures, immédiatement au-dessus des olives inférieures, nous rencontrons le même tableau, comme dans les cas précédents, seulement encore plus nettement exprimé.

Phot. 41. Nous avons ici déjà le commencement des nerfs faciaux et le cervelet ne tombe pas encore sous la coupe. Les pédoncules cérébelleux inférieurs sont bien développés et sont placés des deux côtés de la moelle.

En avant les pyramides, en arrière d'elles de suite la couche du ruban de Reil. Les fibres ponto-cérébelleuses n'existent pas. Par conséquent ici nous voyons, comme nous l'avons vu à l'examen extérieur, que le 4e ventricule est tellement allongé dans la direction en bas et déplacé du cervelet, qu'encore au niveau du nerf facial la protubérance annulaire n'est pas arrivée jusqu'au cervelet et est placée plus bas.

*
* *

Résumant tout ce que nous avons dit jusqu'à présent, nous voyons que les difformités du système nerveux central dans le spina bifida concernent surtout le 4e ventricule qui est tellement étendu en bas, que nous rencontrons son extrémité inférieure dans la région dorsale; la valvule de Tarin, couvrant en haut le 4e ventricule, s'est aussi abaissée considérablement, entraînant avec soi une partie du cervelet et se soudant avec les enveloppes qui couvrent la moelle épinière.

Quelle est la raison de l'allongement du 4e ventricule ? Avec cela on remarque aussi l'ouverture de la colonne vertébrale, provoquée par

Digitized by Google

l'accumulation sur place de liquide dans la moelle ou sous les enveloppes. Elle est tellement considérable qu'elle entraîne avec soi la disparition des arcs postérieurs. Comme le spina bifida est accompagné de l'hydropisie des ventricules latéraux, cela naturellement explique que la même raison est aussi la cause des changements du 4e ventricule, entraînant son élargissement en bas. Cet élargissement du 4e ventricule par en bas n'est pas une apparition très ordinaire, il est vrai ; nous-même avons décrit un cas, où pendant l'accumulation trop grande de liquide dans le 4e ventricule se produisait son élargissement dans la direction en haut et si considérablement que le cervelet ne se développait pas ; mais d'un autre côté il n'est pas improbable que par l'hydropisie du 4e ventricule il se soit étendu en bas ; il se peut qu'il existe des conditions par lesquelles quelquefois le 4e ventricule est étendu vers le haut et quelquefois étiré vers le bas ; parmi ces conditions la première place revient à l'existence simultanée de l'hydropisie dans d'autres ventricules ; ainsi dans ce cas où le cervelet était absent, à côté de l'hydropisie colossale du 4e ventricule existait également l'hydropisie dans les ventricules latéraux, dans le 3e ventricule, dans l'aqueduc de Sylvius. Mais dans le spina bifida se trouve en évidence au premier plan l'hydropisie du 4e ventricule ; c'est peut-être de là que provient l'allongement du 4e ventricule non pas vers le haut, mais vers le bas ; et comme dans le spina bifida l'hydropisie du 4e ventricule est indiquée assez faiblement, alors par elle rien ne périt, et il se produit seulement la dislocation de la partie postérieure de la moelle allongée dans la direction vers le bas. Comme par l'accumulation excessive de liquide dans le canal central de la moelle épinière, sont frappés avant tout les cordons postérieurs et que le canal central se déplace dans la direction en arrière, ainsi dans l'hydropisie du 4e ventricule les parties de la moelle allongée, qui constituent le triangle inférieur du 4e ventricule et présentent un petit tubercule, doivent se déplacer et ils se déplacent dans la direction vers le bas, rencontrent la moelle épinière et se suspendent sur elle (Phot. 1-3). Pareillement, comme dans la moelle épinière le canal central peut s'étendre non uniformément, mais d'un côté principalement, ainsi dans le 3e cas nous voyons que le 4e ventricule et la moelle allongée se déplacent sur l'un des côtés (Phot. 4). Grâce à l'abaissement de la moelle allongée, la partie dorsale du canal vertébral dans sa partie supérieure doit s'élargir, et effectivement dans tous nos cas nous remarquons son élargissement.

Par la dislocation mécanique des cordons postérieurs de la moelle allongée à cause de l'hydropisie du quatrième ventricule il faut expliquer tout le tableau original que nous avons remarqué à l'examen microscopique de nos cas. A raison de ce que la moelle allongée s'est abaissée

Digitized by Google

et de ce que sa partie dorsale est placée derrière la moelle épinière, les cordons postérieurs de la moelle épinière ont dû complètement changer leur direction. Au lieu d'aller dans la direction verticale jusqu'aux noyaux des cordons postérieurs, ils doivent prendre la direction horizontale ; nous voyons dans tous les cas les cordons postérieurs dans la moelle épinière disparaître graduellement ; à la place des fibres verticales apparaissent les horizontales, d'abord en petite quantité, puis de plus en plus, et ces fibres passent dans la partie postérieure de la moelle allongée, placée derrière la moelle épinière, en formant une sorte d'isthme étroit. Comme dans le troisième cas la moelle allongée s'abaisse sur un côté de la moelle épinière, nous voyons que les cordons postérieurs d'une moitié seulement de la moelle épinière passent dans l'allongée, pendant que l'autre moitié reste sans changements ; mais bientôt après cela et de l'autre moitié de la moelle épinière les cordons postérieurs passent dans la moelle allongée. La moitié antérieure de la moelle épinière et de l'allongée reste sans changements ; dans tous les cas ils ne se déplacent dans aucune direction et conservent leur aspect primitif, jusqu'au moment où apparaît entre les faisceaux fondamentaux des cordons antérieurs la couche du ruban de Reil. L'apparition de ces fibres sensitives aide au commencement à la fusion des parties antérieures et postérieures du bulbe : le canal central de la moelle épinière s'allonge dans la direction en arrière et passe dans le quatrième ventricule, ainsi se forme un canal. Les fibres myéliniques horizontales, partant de la moelle épinière et placées dans l'isthme, finissent dans les noyaux des cordons postérieurs et disparaissent ; sur le plancher du quatrième ventricule passent des fibres de système nouveau correspondant aux fibres sensitives. L'isthme, réunissant les deux moitiés de la moelle allongée devient de plus en plus large, à la fin disparaît, les fissures disparaissent aussi, placées aux côtés de la moelle, qui par la structure se rapproche déjà parfaitement de la moelle normale. Grâce à l'abaissement de la moelle allongée, ces parties, lesquelles dans la moelle normale sont couvertes du cervelet, dans tous nos cas sont couvertes seulement de la valvule de Tarin et des enveloppes ; ainsi par exemple au niveau des olives, le cervelet ne tombe pas du tout sous la coupe, et même plus haut, où les olives ont disparu, nous rencontrons ou bien seulement le commencement du cervelet, ou bien nous ne le rencontrons pas du tout. Pourtant, là comme dans la moelle normale, doivent se trouver les noyaux dentelés du cervelet. Toutes ces difformités s'expliquent par cela, que grâce à l'hydropisie du quatrième ventricule toute la moelle allongée s'abaisse et le cervelet reste à sa place et seulement une petite partie en forme de lame, ensemble avec la valvule de Tarin, couvre le quatrième ventricule, étendu en bas.

Digitized by Google

Ainsi, comme la cause des difformités du bulbe est l'hydropisie du 4e ventricule, alors les grands ou petits changements de la moelle allongée se trouvent sous la dépendance de l'état du développement de l'hydropisie et de là les différences remarquées dans le tableau pendant l'hydropisie du 4e ventricule ; d'un autre côté l'hydropisie du 4e ventricule ne dépend pas directement du spina-bifida. Comme en général l'hydromyélie peut exister dans deux régions différentes, par exemple dans la région cervicale et la région lombaire et en même temps, elle peut se trouver dans la région dorsale, en même temps que l'hydropisie dans la région lombaire. Pour cela l'ouverture de la colonne vertébrale peut tenir à l'hydropisie du 4e ventricule, mais en même temps il se peut qu'elle n'y existe pas, alors dans le spina-bifida quelquefois nous n'observons pas seulement le non-abaissement de la moelle allongée, mais aussi que le 4e ventricule reste absolument normal.

Conclusions

1) Le spina-bifida est quelquefois accompagné de l'hydropisie du 4e ventricule, laquelle entraîne l'allongement outre mesure du 4e ventricule dans la direction vers le bas.

2) L'hydropisie du 4e ventricule peut provoquer la dislocation de toute la moelle allongée dans la direction vers le bas.

3) Quelquefois par l'hydropisie du 4e ventricule se déplace surtout la partie postérieure de la moelle allongée, laquelle est suspendue sur la moelle épinière.

4) Grâce à la dislocation de la partie postérieure de la moelle allongée, cette dernière se partage en deux moitiés : antérieure et postérieure et chacune de ces moitiés se développe séparément jusqu'à ce qu'elles se fusionnent au niveau de l'entrecroisement des fibres sensitives (1).

(1) J'ai eu l'honneur de soumettre toutes mes préparations à M. le professeur A. Kojevnikoff, qui les a examinées avec un grand intérêt et je crois de mon devoir de lui exprimer ma profonde reconnaissance pour les conseils qu'il a bien voulu me donner.

Digitized by Google

CONTRIBUTION A L'ÉTUDE

DE

L'HYPERTRICHOSE LOMBO-SACRÉE

ENVISAGÉE COMME STIGMATE ANATOMIQUE DE LA DÉGÉNÉRESCENCE

PAR

LUCIEN MAYET

Interne des Hôpitaux de Lyon

La dégénérescence — qui peut être définie : un état de moindre perfection physique et morale tendant à la stérilité, à l'extinction rapide de l'individu dégénéré et de ses descendants, et qui occupe une si grande place dans le domaine de la pathologie générale et de la neuropathologie — se traduit par un certain nombre de signes révélateurs, nous n'osons dire pathognomoniques, qui indiquent la déchéance corporelle et intellectuelle du dégénéré : ce sont les *stigmates de la dégénérescence* (44).

Les uns traduisent la tare corporelle, ou cachée, et le défaut d'adaptation au milieu extérieur : ce sont les *stigmates anatomiques* et *physiologiques* de la dégénérescence. D'autres, qui sont un objet d'études surtout pour les aliénistes, révèlent l'anomalie de l'esprit, l'inadaptation au milieu psychique, aux idées admises comme normales : ce sont les *stigmates psychologiques* de la dégénérescence. D'autres enfin, qui ont provoqué des discussions passionnées dans les divers congrès d'anthropologie criminelle, indiquent l'inadaptation au milieu social, c'est-à-dire l'affaiblissement ou la perte des qualités nécessaires à la vie collective : ce sont les *stigmates sociologiques* de la dégénérescence.

La production des stigmates anatomiques est le fait du développement défectueux de l'embryon, développement que vient entraver, en pareil cas et par divers mécanismes encore incertains et très discutés, l'action des facteurs habituels de la dégénérescence : l'alcoolisme, la syphilis, la tuberculose, le paludisme, l'infection goitrigène, la pellagre, etc....

La nature tératologique des stigmates anatomiques de la dégénérescence est aujourd'hui bien établie.

Digitized by Google

Leur nombre est considérable. Les uns sont connus de tout le monde : asymétrie cranio-faciale, malformations de l'oreille, anomalies dentaires. difformités des membres,..... par exemple ; d'autres sont plus rares et c'est sur un de ces stigmates anatomiques de la dégénérescence qu'il n'est pas habituel de rencontrer — sur l'*hypertrichose lombo-sacrée* — que nous désirons attirer l'attention.

Le terme d'hypertrichose lombo-sacrée [hypertrichose lombaire ;hypertrichie localisée dorsale, lombaire, sacrée ; hypertrichosis lumbalis ; hypertrichosis lumbo-sacralis, etc..] désigne une touffe de poils implantés sur une plus ou moins grande étendue du tégument de la région dorsale, lombaire, sacrée. L'analogie de cette touffe est grande avec la mèche plus ou moins allongée par laquelle les peintres et les sculpteurs figurent habituellement la queue des faunes. C'est du reste frappé par cette ressemblance que M. Féré rapportait en 1890 le cas d'un dégénéré qui présentait cette anomalie. « La plaque velue, disait-il, ne présente aucune altération visible de la peau qui conserve sa coloration, son épaisseur et sa consistance normales. A la périphérie les poils se raréfient graduellement et la peau reprend sans ligne de démarcation brusque son aspect glabre » (15).

C'est là une anomalie intéressante qui cependant a été un objet, de préoccupations moins pour les anatomistes et les neurologistes que pour les chirurgiens.

L'hypertrichose lombo-sacrée, en effet, coexiste fréquemment avec un spina-bifida caché. Elle acquiert ainsi une réelle valeur pour le diagnostic de la lésion rachidienne sous-jacente et a été jusqu'ici envisagée exclusivement à ce point de vue spécial. La presque totalité des observations existant dans la littérature médicale se rapportent à des cas où l'hypertrichose localisée révélait un spina-bifida latent ou tout au moins peu apparent.

Nous pensons que l'anomalie représentée par l'hypertrichose lombo-sacrée a une signification quelque peu différente et plus étendue.

En effet, si nous relevons les cas publiés, nous constatons que le plus grand nombre d'entre eux se trouvent désignés : spina bifida avec hypertrichose lombaire. Par exemple ceux de Virchow, de Recklinghausen, de Brunner, de Joachimsthal, de Jaeger, de Hoche, etc... [V. Notice bibliographique n°s 2, 4, 5, 6, 7, 8, 9, 10, 12, 14, 16, 17, 18, 20, 21,22,23, 24, 25, 26, 27, 28, 30 et 31].

Mais il n'en est pas toujours ainsi. Le spina bifida peut exister sans hypertrichose localisée sus-jacente. Il est probable que beaucoup de ces cas passent inaperçus. Comme observations nous pouvons citer celles de Kirmisson, de Sainton, de Marchand, d'Ardouin, de Bohnstedt, de Joachims-

Digitized by Google

thal, de Dalziel, de Jacobson, etc... [V. Notice bibliographique nos 20, 32, 33, 37 bis, 38, 39, 40 et 42] et le cas d'une fillette de 11 ans qu'il nous a été donné de voir il y a quelques années à l'hospice de la Charité, à Lyon, dans le service du regretté Dr Levrat.

Enfin, dans d'autres cas, l'hypertrichose lombo-sacrée existe sans qu'il y ait trace d'aucune fissure rachidienne. Ce sont les faits rapportés par notre éminent collègue de la Société d'Anthropologie de Berlin, le Dr Bartels, ceux de Ohmann-Dumesnil, de Féré, de Voisin... etc. [V. Notice bibliographique nos 1, 3, 13, 15, 19, 29]. A ces cas nous pouvons joindre celui que nous avons pu observer récemment à l'Hôtel-Dieu de Lyon dans le service de notre maître, M. le professeur Renaut, et dont nous rapportons plus loin l'observation résumée.

Qu'il y ait malformation de la colonne vertébrale sous-jacente ou non, l'hypertrichose lombo-sacrée garde toute sa valeur comme stigmate anatomique de dégénérescence, l'existence du spina bifida étant elle-même le résultat d'une puissante action dystrophique s'étant exercée sur l'embryon.

Il est regrettable que la plupart des cas d'hypertrichose lombaire n'aient pas été envisagés à ce point de vue, car un examen attentif des sujets aurait certainement révélé d'autres tares organiques ou psychiques concomitantes. Elles ont toutefois été signalées par quelques auteurs. Fischer constate la polydactylie chez un jeune malade; Sonnenburg note la polymastie; Joachimsthal et d'autres auteurs indiquent des déviations de la colonne vertébrale — scoliose, lordose... — et la luxation congénitale de la hanche; M. Voisin, l'idiotie; M. Féré, diverses tares dégénératives. Quant à notre malade, elle était une dégénérée stigmatisée à un haut degré.

Voici son observation brièvement résumée.

Joséphine D... est admise à l'Hôtel-Dieu de Lyon dans le service de M. le professeur Renaut (Salle Montazet) en janvier 1901.

Elle est atteinte de tuberculose pulmonaire avec infiltration de tout le poumon droit et excavations au sommet gauche. Elle souffre aussi de troubles digestifs liés à de l'insuffisance gastrique de cause incertaine.

Au commencement de mars 1901, la malade meurt des progrès de la phtisie pulmonaire dont elle était atteinte. Sa famille s'oppose formellement à l'autopsie.

L'intérêt que présentait la malade résidait surtout dans la présence de poils implantés au niveau de la région lombo-sacrée de façon à former une touffe assez épaisse (Pl. XXXI).

Les poils les plus longs mesurent vingt-huit centimètres.

En hauteur, cette hypertrichose localisée commence au niveau de la 3e vertèbre lombaire et descend jusqu'aux vertèbres sacrées. En largeur elle s'étend, sur la droite, à 5 centimètres de la ligne médiane; à gauche, les premiers poils s'implantent à une plus grande distance du rachis : ils commencent au

Digitized by Google

BOSTON PUBLIC LIBRARY

HYPERTRICHOSE LOMBO-SACRÉE

CHEZ UNE FEMME DE 35 ANS

(*Lucien Mayet*)

Masson et Cie, Éditeurs.

Digitized by Google

Digitized by Google

voisinage de la crête iliaque. A mesure que l'on s'approche de la ligne des apophyses épineuses, ils deviennent plus drus et plus longs.

L'extrême amaigrissement de la malade rendait très facile l'examen du rachis. Celui-ci pouvait être exploré à travers les téguments avec la même facilité que si les vertèbres avaient été disséquées. Or, l'examen le plus minutieux ne révélait absolument aucune anomalie sous-jacente. De plus aucun trouble sensitif, aucun trouble trophique, troubles qui sont si fréquents dans les cas de spina bifida occulta, n'était à constater chez notre malade. On peut affirmer que la colonne vertébrale était indemne de toute malformation autre qu'une scoliose marquée de la région dorsale.

Mais s'il n'y avait pas de spina bifida occulta, on constatait l'existence de multiples stigmates de dégénérescence de divers ordres. Nous n'insisterons que sur les stigmates anatomiques dont la coexistence avec l'hypertrichose lombo-sacrée offre un réel intérêt.

On notait : plagiocéphalie avec prédominance de l'asymétrie du côté droit ; front bas, fuyant ; implantation des cheveux atteignant presque les sourcils ; asymétrie faciale ; déviation de la cloison des fosses nasales ; prognatisme exagéré ; oreille non ourlée et presque totalement privée de lobule ; dentition défectueuse avec implantation irrégulière des dents, surtout à gauche pour la mâchoire inférieure et à droite pour le maxillaire supérieur ; brachydactylie ; scoliose...

La malade, dont l'histoire pathologique vient d'être retracée en quelques mots, était incontestablement une dégénérée. A côté des autres tares dégénératives qu'elle présentait et qui caractérisaient son état, se place l'hypertrichose lombo-sacrée ; celle-ci peut être regardée comme un stigmate anatomique de dégénérescence.

Pareille interprétation peut s'appliquer d'ailleurs et d'une façon plus générale, aux diverses hypertrichoses localisées ou généralisées. Il n'est pas exceptionnel d'en rencontrer des exemples et la coexistence presque constante de multiples autres stigmates anatomiques de dégénérescence, de troubles mentaux spéciaux aux dégénérés, vient justifier cette interprétation à l'appui de laquelle nous pourrions encore citer une des conclusions auxquelles arrive M. Poumayrac dans son intéressante thèse inaugurale sur les hypertrichoses (34), les cas cités par M. Voisin (1) dans son livre sur l'*idiotie*, le sujet présenté en 1899 à la Société de médecine de Nancy par M. Spillmann (2), les constatations que nous avons pu

(1) J. Voisin, *L'idiotie*, Paris, Alcan, 1893. Fille idiote ayant au niveau du sacrum une touffe de poils assez longs, véritable petite queue rudimentaire, et présentant en outre des poils assez longs et nombreux le long de la colonne vertébrale.

(2) Spillmann, *Hypertrichose généralisée et anomalie de développement chez un idiot.* Homme de 40 ans atteint d'idiotie et présentant une hypertrichose généralisée, s'accompagnant d'atrophie du testicule droit, de bec-de-lièvre et de malformations den-

Digitized by Google

faire personnellement chez plusieurs épileptiques et autres dégénérés..etc.

Quant à la pathogénie ou plus exactement au mécanisme de production de l'hypertrichose dorsale, lombaire ou sacrée nous n'avons pas à l'envisager ici. Nous remarquerons seulement que cette anomalie n'est que l'exagération de la répartition habituelle des poils qui chez les sujets les plus normaux s'implantent plus nombreux et acquièrent un développement plus marqué le long de la colonne vertébrale et plus particulièrement au niveau des vertèbres lombaires et du sacrum.

NOTICE BIBLIOGRAPHIQUE.

I. — Cas d'hypertrichose localisée dorsale, lombaire, sacrée, publiés antérieurement à 1901.

1. **Ornstein.** — *Zeitschrift für Ethnologie* (*Verhandlungen der Berliner Gesellschaft für Anthropologie..... u. s. w.*), 1875, VII, p. 91 et 279 : « *Eine ungewohnliche Behaarung der Sacralgegen eines Menschen* ». — *id.* 1876, VIII, p. 247 : *neuer Fall von sacraler Behaarung.* — *id.* 1877, IX, p. 485 : *sacral Trichose bei Hellenen* (*mémoire avec figures*). — *id.* 1880, XII : *ein Fall von Trichosis sacro-lumbalis als Varietat der Sacrallrichose.*

Dans une communication adressée en 1875 à la Société d'anthropologie de Berlin, Ornstein, médecin de l'armée grecque, attire l'attention sur le cas d'un soldat hellène présentant une épaisse touffe de poils au niveau de la région lombaire. Ces poils s'implantaient sur une zone assez limitée. Ils étaient si drus et poussaient si rapidement que le soldat en question était obligé de les couper assez fréquemment pour n'être pas gêné par leur présence.

Ultérieurement, Ornstein signale à la même Compagnie, plusieurs autres cas analogues.

2. **Virchow.** — *Zeitschrift für Ethnologie*, 1875, VII : *ein Fall von Hypertrichosis circumscripta mediana, combinirt mit spina bifida.*

— *Deutsche med. Wochenschr.*, 1884.

— *Verhandlungen der Berlin. med. Gesellschaft*, 1891, I, p. 78.

3. **M. Bartels.** — *Zeitschrift für Ethnologie*, 1877, VII, p. 110. — *id.* 1879, XI, p. 145. — *id.* 1880, XIII, p. 213.

— *Archiv. für Anthropologie*, I, XIII.

— *Berliner klin. Wochenschr.*, 1892, n° 33, p. 833.

4. **F. Tourneux et E. Martin.** — *Journal de l'anatomie et de la physiologie*, 1881, p. 7.

Hypertrichose représentée par de longs poils recouvrant chez un nouveau-né un spina bifida apparent et formant une tumeur dure, résistante.

5. **F. Fischer.** — *Deutsche Zeitschrift für Chirurgie*, 1883, XVIII, n° 1. *Ein Fall von chronischer Ostitis des Metatarsalknochen und lumbaler Trichose.*

Fille âgée de 9 ans 1/2. Dès la naissance, hypertrichose au niveau des 2-4 vertèbres lombaires. Malformation rachidienne sous-jacente. Syndactylie.

6. **Sonnenburg.** — *Berliner klin. Wochenschr.*, 1884, nov., p. 756.

Spina bifida, scoliose... chez une fille âgée de 16 ans qui présentait implantés sur la peau de la région lombaire de longs poils lisses et noirs.

taires caractérisées par l'existence de deux rangées de dents à la mâchoire inférieure (Revue médicale de l'Est, 1er juillet 1899).

Digitized by Google

7. **Lücke.** — *Tageblatt der* 58 *Versammlung deutscher Naturforscher und Arzte in Strassburg*, 1885, septembre, p. 276. *Ueber sogenannte congenitaler Hüftgelenluxation.*

Fille âgée de 9 ans présentant une remarquable hypertrichose de la région lombaire et une petite fissure rachidienne au niveau de la dernière vertèbre lombaire. Luxation congénitale de la hanche.

8. **F. v. Recklinghausen.** — *Virchow's Archiv für pathol. Anatomie... u. s. w.*, 1886, CV, p. 243. *Untersuchungen über die spina bifida : Spina bifida occulta mit sacro-lumbaler Hypertrichose.*

9. **J. Bland Sutton.** — *The Lancet*, 1887, II, p. 4. *Abstract of a clinical lecture on spina bifida occulta.*

Revue de quelques cas antérieurs d'hypertrichose lombaire. Deux cas nouveaux. Plusieurs figures.

10. **Conrad Brunner.** — *Virchow's Archiv für pathologische Anatomie... u. s. w.*, 1887, CVII, p. 494. *Ein Fall von spina bifida occulta mit congenitaler lumbaler Hypertrichose.*

Ce cas est celui d'un homme âgé de 20 ans, atteint de spina bifida occulta et présentant une hypertrichose lombaire apparue dès la naissance et développée surtout depuis l'âge de 9 ans.

— *Virchow's Archiv für pathologische Anatomie.. u. s. w.*, CXXIX, p. 246. *Ein weiterer Beitrag zur Casuistik der spina bifida occulta mit Hypertrichosis lumbalis.*

Deux autres cas de spina bifida avec hypertrichose lombaire.

11. **A. Dood.** — *The Lancet*, 1887, II, p. 1063. — *A case of lumbar hypertrichosis.*

12. **Thornburn.** — *Brain*, 1888.— *On the injuries of the cauda equina.*

13. **Ohmann Dumesnil.** — *Journal of cutaneous and genito-urinary diseases*, 1888, p. 97.

Homme âgé de 30 ans, hypertrichose apparue à l'âge de 16 ans un peu au-dessus du sillon interfessier. Aucune cause apparente (Cf. *Ann. de dermatologie et de syphiligraphie*, 1888, p. 661.

14. **Bergmann.** — *Verhandlungen der Berlin. med. Gesellschaft*, 1890, XXI, p. 117.

15. **Féré.** — *Nouvelle iconographie de la Salpêtrière*, 1890, p. 45,48. *La queue des satyres et la queue des faunes.*

16. **Jones.** — *British med. journal*, 1891, 24 janv., p. 173.

Spina bifida sacrée et légère hypertrichose chez un homme de 22 ans.

17. **G. Joachimsthal.** — *Berliner klin. Wochenschr.*, 1891, n° 22, p. 536. *Ueber Spina bifida occulta mit Hypertrichosis lumbalis.* Cf. aussi : *Verhandlungen der Berliner med. Gesellschaft*, XXII, 1, p. 78,2, p. 55.

Fille âgée de cinq ans. Hypertrichose localisée représentée par une touffe de poils implantée au niveau de la IVe vertèbre lombaire.

Spina bifida latent.

Double luxation congénitale de la hanche.

18. **Curtius.** — *Langenbeck's Archiv für klinische Chirurgie*, 1893, XLV, p. 194. *Beitrag zur Pathologie der spina bifida lumbo-sacralis.*

19. **J. Voisin.** — *L'idiotie. Paris. Alcan*, 1895.

Fille idiote ayant au niveau du sacrum une touffe de poils assez longs, véritable petite queue rudimentaire.

20. **G. Joachimsthal.** — *Virchow's Archiv für path. Anatomie ... u. s. w.*, 1893, CXXXI, p. 488. *Ein weiterer Beitrag zur Casuistik der spina bifida occulta mit localer Hypertrichose.*

Cinq cas.

Fille âgée de 7 ans. Fissure vertébrale siégeant vers la cinquième vertèbre lombaire. Pas de pilosité anormale.

« Dame avec crinière de cheval » présentée à la Société d'anthropologie de Berlin. Les poils atteignent jusqu'à 27 centimètres de longueur. Spina bifida dorsal et

Digitized by Google

lombaire. Photographie. (Cf. *Zeitschrift für Ethonologie*, 1892, XXXIV. *Verhandlungen der Berliner anthr. Gesellschaft*, p. 313), etc. etc.

21. **H. Ribbert.** — *Virchow's Archiv für path. Anatomie u.s.w.*, 1893. CXXXII, p. 381. *Beitrag zur Spina bifida occulta lumbo-sacralis.*

Plusieurs cas.

22. **E. Saalfeld.** — *Virchow's Archiv für path. Anatomie..... u.s.w.* 1894, CXXXVII, p. 384. *Ueber Spina bifida occulta mit hypertrichonis lumbalis.*

1° Fille âgée de 13 ans. Hypertrichose lombaire. Spina bifida latent. Scoliose.

2° Fille âgée de 29 ans, hypertrichose avec poils de 0,15 centimètres de long, spina bifida (Dessin).

23. **Jens Schou.** *Berliner klinische Wochenschrift*, 1894, n° 5, n° 113. *Ein Fall von spina bifida occulta mit Hypertrichosis lumbalis.*

Fille âgée de 13 ans.

Hypertrichose lombaire représentée par des poils longs de trois centimètres en moyenne, spina bifida occulta.

Stigmates de dégénérescence incontestables : prognathisme exagéré, scoliose, asymétries diverses, etc.

24. **G. Muscatello.** — *Langenbeck's Archiv für klinische Chirurgie*, 1894, XLVII, p. 384. *Ueber die angeborenen Spalten der Schädels und der Wirbelsäule.*

25. **Taruffi.** — *Cité par Muscatello.*

26. **Fürst.** — *Deutsche medicin. Wochenschrift*, 1895, n° 15, p. 103. *Ein Fall von Spina bifida occulta mit Hypertrichosis lumbalis.*

Garçon de 7 ans présenté en septembre 1894 au IV° Congrès médical de Hambourg.

Sujet frêle, délicat, présentant divers autres stigmates de dégénérescence : oreille de Morel, anomalies de l'appareil visuel, etc.

Hypertrichose lombaire. La plus grande longueur des poils atteint 17 centimètres. Spina bifida occulta. (Photographie).

27. **Fürst.** — *St-Petersburg med. Wochenschrift*, XXI, n° 23. *Spina bifida mit Hypertrichosis lumbalis.*

28. **J. Rotgans.** — Deux cas rapportés in « geneeskundige kring te Amsterdam, vergadernig von 22 avril 1845 » (*Cité par Joachimsthal*).

29. **Geyl.** — Hypertrichose lombaire chez trois membres d'une même famille : grand-père, père, fils. *Cité par Jœger.*

30. **Jœger.** — *Dissert. Strassburg*, 1899. *Ein weiterer Beitrag zur Casuistik der Spina bifida occulta mit localer Hypertrichosis.*

Homme, 18 ans.

Mère aliénée (mélancolie).

Hypertrichose lombaire dès la naissance. Poils blonds mesurant de six à dix centimètres de longueur.

Spina bifida occulta (Photographie accompagne le mémoire).

31. **Hoche.** — *Société de médecine de Nancy*, 25 janvier 1899, in *Revue médicale de l'Est*, 15 mars 1899, p. 186. *Un cas de spina bifida.*

Femme de 45 ans, présentant au niveau de la région lombo-sacrée une zone de 15 centimètres de diamètre couverte de poils fins, longs de dix centimètres.

Spina bifida latent (rachischisis partiel).

II. — Indications bibliographiques complémentaires.

32. **Kirmisson.** — *Bulletin médical*, 1887, n° 53.

Homme de 26 ans, spina bifida latent révélé par divers troubles nerveux et trophiques.

Pas d'hypertrichose dorsale lombaire ou sacrée.

Digitized by Google

33. Sainton. — *Revue d'orthopédie*, II, 1891, p. 455. *Note sur un cas de spina bifida occulta.*

33 *bis*. Shield. — *Transactions med. soc. Lond.*, 1891-1892, XV, p. 467. *Case of spina bifida occulta necrosis of foot and talipes.*

34. Foumayrac. — *Etude sur les hypertrichoses.* Thèse de Bordeaux, 1892-1893, n° 46.

35. Ecker. — *Archiv für Anthropologie*, XII, *p.* 129.

36. Michelson.— *Ziemssen's Handbuch der Hautkrankheiten.* — *Virchow's Archiv für path. Anat.... u. s. w.*, C., p. 74.

37. W. Wanjura.— *Von der genetischen Bèziehung der über Wirbesaüle gelegencircumscripten Hypertrichose für Spina bifida occulta.* Dissert. Berlin, 1892.

37 *bis*. Marchand.— Cf. art. « *Spina bifida* » in *Eulenburg's Encycl. der gesammten Heilkunde.*

38. Bohnstedt. — *Virchow's Archiv für path. Anatomie... u. s. w.* 1895, CLX, p. 47. *Beitrag zur Casuistik der Spina bifida occulta.*

38 *bis*. F. Regnault. — *Médecine moderne*, 1895.

39. Ardouin. — *Revue d'orthopédie*, VII, 1896, p. 470.

40. Dalziel. — *The Lancet*, 8 fév. 1896, p. 360 in *C. R. de la « Glascow med. chir. Society »*.

41. Féré. — *La famille névropathique*, p. 272, Paris, Alcan, 1894.

42. Jacobson. — *Revue d'orthopédie*, VIII, 1897, p. 130.

43. L. Battistelli. — *Il sistema pilifero nei normali e nei degenerati.* *Arch. di psichiatria....* 1900, I, p. 1 et *Atti della soc. romana di antropologia*, 1900, p. 161.

44. L. Mayet. — *Gazette des hôpitaux*, 5 et 12 janvier 1901. *Les stigmates anatomiques de la dégénérescence.*

Digitized by Google

UN POSSÉDÉ DE RUBENS

LA « TRANSFIGURATION » DU MUSÉÉ DE NANCY

PAR

JEAN HEITZ,

interne des hôpitaux.

Tout semble avoir été dit, au sujet de la perfection du dessin et de l'observation dans les figures des démoniaques qui figurent à plusieurs reprises dans les tableaux de Rubens. Charcot et P. Richer ont fait ressortir toute leur valeur documentaire, et les épreuves instantanées de nos appareils photographiques ne nous donnent pas mieux l'hystérie que le pinceau de Rubens ne la traçait il y a trois siècles.

Or, dans le tableau du musée de Nancy, il est intéressant de voir le jeune peintre flamand, alors dans sa vingt-septième année, s'attaquer pour la première fois à une figure de démoniaque ; il est surtout intéressant de le voir, dans un tableau imité de la célèbre Transfiguration de Raphaël (maintenant au Vatican), s'écarter de son modèle en ce qui concerne cette figure et la rendre, d'une manière originale, tout à fait différente de la conception du grand maître du siècle précédent.

Le tableau de Nancy, relativement peu connu, est d'une authenticité qui ne prête à aucun soupçon. Enlevé en 1797 de l'église de la Trinité à Mantoue, lors de l'occupation française, il fut donné en 1801 au musée de Nancy. Une vieille chronique, trouvée par M. Michel à la bibliothèque de Mantoue. nous apprend que ce tableau fut commandé à Rubens en 1604, avec deux autres, à l'occasion de la mort d'Eléonore d'Autriche, mère du duc Gonzague, et qui venait d'être enterrée dans ladite église de la Trinité. La chronique ajoute que le tableau de la transfiguration fut très remarqué, et qu'on venait l'admirer de toutes parts.

Actuellement, au musée de Nancy, l'œuvre, un peu dégradée, frappe par ses grandes dimensions, par ses brusques oppositions d'ombre opaque et de lumière. Par ce dernier caractère, il rappelle la manière du Caravage, dont l'influence, grande à cette époque, devait se faire sentir sur toutes les premières œuvres de Rubens.

Digitized by Google

UN JEUNE POSSÉDÉ

D'après le tableau de P.-P. RUBENS

La Transfiguration

(Musée de Nancy.)

Gravure extraite de l'ouvrage de ÉMILE MICHEL

Rubens, son Œuvre, sa Vie et son Temps

(Librairie HACHETTE et Cie, Paris.)

MASSON ET Cie, Éditeurs.

Digitized by Google

Digitized by Google

Les emprunts à la composition de Raphaël sont extrêmement frappants. Trois ans auparavant, lors de son séjour à Rome, Rubens avait étudié de très près le tableau du Vatican, comme nous le prouvent les dessins de fragments de la Transfiguration que nous possédons au Louvre, et qui sont de la main du jeune peintre. Ici, non seulement, il a pris à Raphaël le sujet, la manière de comprendre la scène, mais encore maints personnages, par exemple le Christ, quelques-uns des apôtres, la femme qui se renverse au premier plan. M. Michel (1), qui a étudié avec tant de soins toute l'œuvre de Rubens, note encore des réminiscences du Titien, des Bolonais ; mais déjà, il accuse dans cette œuvre de jeunesse plusieurs caractères profondément flamands, le type des hommes, avec des débordements de chairs, des caractères énergiques, des visages barbouillés de vermillon. Il trouve à l'ensemble du souffle, de la vie, et un sentiment très énergique du mouvement. Nous allons en donner tout à l'heure la preuve scientifique. Par l'étude, au point de vue médical, de la figure du possédé, entièrement différente de la même figure dans la Transfiguration de Raphaël, nous pouvons apprécier d'une façon rigoureuse les qualités si remarquables d'observation qui donnent et donneront à toute production de Rubens et de son école une vie si admirable, si profonde.

Le jeune démoniaque de la Transfiguration de Raphaël a été très critiqué, et à juste titre. Sir Charles Bell, le trouvait peu naturel ; selon lui, le jeune homme semblait feindre des convulsions qu'il n'avait pas. Charcot et P. Richer (2) en ont fait une étude très détaillée ; ils ont bien mis en évidence l'invraisemblance de cette bouche ouverte d'où s'échappent des cris en opposition avec le spasme des yeux convulsés vers le haut. Ils nous ont montré la bizarrerie de ce bras droit élevé verticalement, dans une pose académique, de cette main gauche contracturée en extension. Il est en effet habituel de voir dans les crises hystériques la main fermée et en pronation, et le geste représenté par Raphaël ne se voit pas en clinique. Enfin, le calme, l'aplomb des membres inférieurs jurent avec la contracture de la partie supérieure du corps.

Et cependant cette figure a été très étudiée : Charcot et P. Richer rapportent deux dessins de la maison du maître, l'un à l'Albertine, l'autre à la bibliothèque Ambroisienne, qui prouvent bien que le jeune possédé avait été, comme les autres personnages de la scène, l'objet d'un travail préparatoire très sérieux. Or il n'est pas admissible que Raphaël n'ait jamais assisté à une crise démoniaque. D'autre part, nous savons qu'il étu-

(1) Rubens, *Sa vie, son œuvre et son temps* par Emile Michel (Hachette).
(2) Charcot et P. Richer, *Les démoniaques dans l'art*, p. 30.

Digitized by Google

diait de près la nature, et l'on se demande avec quelle intention il a ainsi modifié la réalité, à quel idéal conventionnel de beauté il a sacrifié les principes qui avaient dirigé jusqu'alors les écoles italiennes.

Rubens, lui, n'a pas hésité à suivre la voie qui lui semblait la plus droite, la plus franche. Dans l'exécution de son démoniaque, il a simplement copié, sans omettre aucun trait, ce qui se passait sous ses yeux, sans autre préoccupation que celle d'être vraie. L'enfant, soulevé de terre, porté par un homme vigoureux éprouve certainement une crise d'une violence extraordinaire. Aussi nous expliquons-nous facilement la terreur qui se peint sur le visage de tous les assistants. Les membres inférieurs qui ne supportent pas le poids du corps, sont saisis en pleines convulsions. La jambe droite est raidie en extension, le pied rétracté en flexion, la jambe gauche, au contraire, se relâche légèrement, comme de juste. La face est divisée à droite, rejetée en arrière, les yeux convulsés en haut, la bouche est légèrement entr'ouverte, le cou gros, gonflé. Le bras droit, seul visible, est légèrement écarté du tronc, le coude en extension forcée, et nous retrouvons au poignet l'attitude clinique ordinaire, le poing fermé, en pronation forcée. Ici, comme plus tard, dans les miracles de saint Ignace, que Rubens peindra en pleine possession de son génie, ici déjà il a réalisé du premier coup, sans effort, la perfection dans la représentation de la crise démoniaque. Non seulement, il a pu la voir, la retracer, mais, fait qui n'avait pas été signalé, il a pu la voir et la retracer, malgré l'exemple illustre qui devait l'éblouir, lui fermer les yeux.

Dans une œuvre imitée, œuvre d'écolier où il se laissait guider par un maître que tous admiraient et copiaient de confiance, il a su s'arrêter au point précis où le maître avait faibli. C'est ce point précis que notre méthode nous a permis de constater avec une certitude scientifique. Grâce à elle, nous pouvons apercevoir, éclatantes dans cette œuvre de jeunesse, les qualités déjà entières du grand artiste flamand : la sûreté de l'observation, la réalisation passionnée de la vie.

Le Gérant : Bouchez.

Imp. J. Thevenot, Saint-Dizier (Haute-Marne).

Digitized by Google

HOSPICE DE LA SALPTÊRIÈRE

CLINIQUE DES MALADIES DU SYSTÈME NERVEUX

A PROPOS

D'UN CAS D'ACHONDROPLASIE (1)

PAR

R. CESTAN,

Chef de clinique à la Salpêtrière.

« Les cas d'achondroplasie chez les adolescents ou les adultes ayant fait l'objet de publication, sont jusqu'à présent assez peu nombreux. Les raisons de cette pénurie sont diverses. La première, la plus topique, c'est qu'en effet cette affection se montre relativement assez rare ; la seconde, c'est que sa description n'a pas encore suffisamment diffusé dans le grand public médical ; si on ne reconnaît pas l'achondroplasie, c'est qu'on ne la connaît pas » et dans la *Presse médicale* du 14 juillet 1900, M. Pierre Marie donnait une si parfaite analyse des signes distinctifs de cette maladie, qu'il nous est aussi facile maintenant de reconnaître le nanisme achondroplasique que le gigantisme acromégalique, que l'on sait d'ailleurs s'appeler aussi « maladie de Marie ». Nous avons trouvé à la clinique nerveuse de la Salpêtrière un nouvel exemple d'achondroplasie, celui d'une petite fille de 9 ans 1/2, que nous avons pu étudier plusieurs mois et essayé en vain d'améliorer par le traitement thyroïdien ; nous croyons utile d'en rapporter l'observation, d'autant plus qu'avec une extrême obligeance,

[(1) M. R. Cestan avait bien voulu nous confier pour le précédent fascicule la publication d'une étude d'ensemble sur l'*achondroplasie*, où se trouvaient réunis les documents les plus détaillés et les plus récents sur l'historique et la bibliographie de la question. Le manuscrit de cet important travail a été égaré par le service des postes, et malgré les recherches les plus minutieuses, il a été impossible de le retrouver.

L'auteur a eu l'extrême obligeance de prendre la peine de reconstituer dans le présent article une partie de cette étude. *La Nouvelle Iconographie de la Salpêtrière* tient à lui exprimer ici publiquement son profond regret pour la perte du travail primitif, et ses remerciements les plus vifs pour la nouvelle étude publiée aujourd'hui. N. D. L. R.]

Digitized by Google

M. P. Marie nous a communiqué de nombreux documents photographiques et permis de reproduire les plus typiques.

*
* *

Eugénie X... est âgée de 9 ans 1/2. Son père et sa mère sont d'une excellente santé ; le père nie toute intoxication syphilitique ou alcoolique. La malade a une sœur de 12 ans, parfaitement bien constituée. Elle est née à terme, dans de bonnes conditions, après une grossesse tout à fait normale. La mère, femme de haute stature, n'a eu en effet pendant sa grossesse ni émotion, ni accident, ni fièvre. Elle a remarqué que, dès la naissance, sa fille ne ressemblait pas aux autres enfants et avait des bras très courts. Cette difformité s'est peu à peu exagérée à mesure que l'enfant a grandi, et cependant celle-ci a parlé et marché à l'âge de 16 mois, et n'a jamais présenté des troubles digestifs. On peut donc affirmer que l'affection est congénitale.

Dès le premier aspect, on est frappé par la brièveté de la taille, la micromélie et la macrocéphalie qui contrastent ainsi singulièrement avec l'apparence à peu près normale du tronc. Mais avant toute analyse détaillée de ces signes, il est nécessaire d'établir le canon des proportions de l'enfant de 9 ans. M. Richer fait remarquer en effet que les proportions de l'enfant diffèrent sensiblement de celles de l'adulte, que l'enfant a la tête grosse et les membres trop courts ; cette disproportion disparaît peu à peu, mais il faudra se souvenir de cette notion pour l'interprétation de certaines œuvres d'art considérées comme des exemples par les uns d'achondroplasie, par les autres de simples types infantiles. Nous avons donc pris les dimensions de plusieurs fillettes ayant l'âge de notre malade, et nous croyons pouvoir dire que, chez l'enfant normal de 8 à 10 ans, la hauteur du corps vaut 6 têtes, la hauteur du tronc 2 têtes 1/4, la distance qui sépare la crête iliaque du talon 3 têtes 1/4, dont 1 tête 3/4 pour la cuisse et 1 tête 1/2 pour la jambe, la distance qui sépare l'acromion de l'extrémité des doigts, 2 têtes 1/2 dont environ 1 tête de l'acromion au pli du coude. Aussi, le milieu du corps est-il situé un peu au-dessus du pubis, et l'extrémité des doigts atteint-elle le milieu de la face interne de la cuisse. Ces proportions sont tout à fait modifiées chez notre petite malade (Pl. XXXIII, A, A', A").

Sa taille atteint 0 m.93. La hauteur de la tête est de 21 centimètres, sa largeur au niveau des bosses pariétales de 17 centimètres. La taille vaut par suite 4 têtes 1/2 au lieu de 6 têtes, chiffre normal ; le milieu du corps se trouve vers l'ombilic au lieu du pubis. Le tronc mesure 2 têtes (chiffre normal), mais la distance qui sépare la crête iliaque du talon vaut 2 têtes 1/2 au lieu de 3 têtes 1/4, dont partie égale pour la cuisse et la jambe,

Digitized by Google

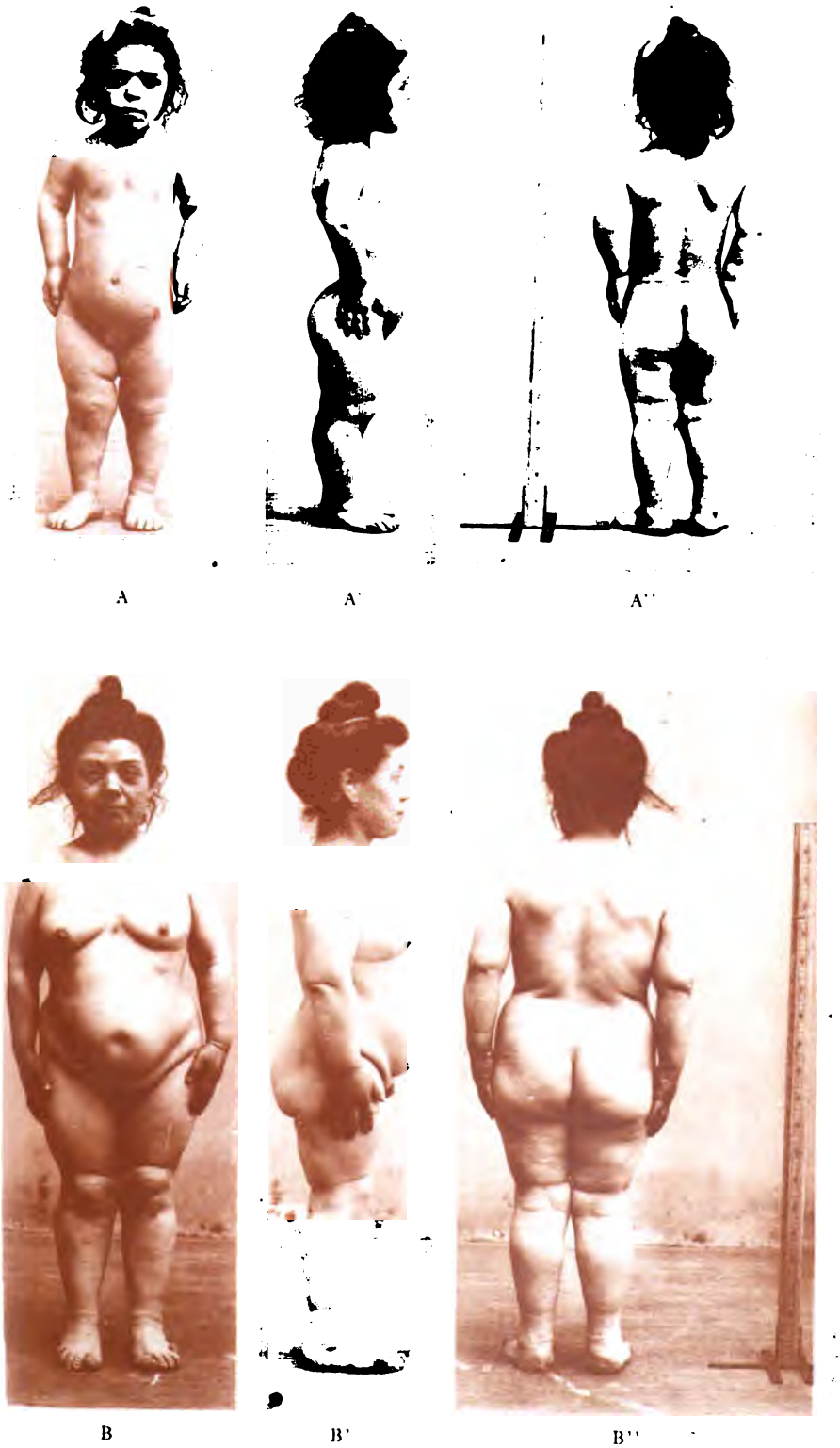

ACHONDROPLASIE ET MYXŒDÈME

A, A', A'' Un cas d'achondroplasie chez une fillette de 9 ans (Eug. X.).
B, B', B'' Un cas de nanisme myxœdemateux, femme de 42 ans (Mart.).

(R. Cestan).

Digitized by Google

Digitized by Google

au lieu de 1 tête 3/4 pour la cuisse et 1 tête 1/2 pour la jambe (chiffre normal). Le bras mesure 13 centimètres, l'avant-bras et la main 22 centimètres, de telle sorte que l'extrémité des doigts arrive à peine à la naissance de la cuisse, au lieu d'atteindre son milieu (situation normale). Ce nanisme est donc très particulier et on peut le définir avec M. Marie, nanisme par micromélie surtout rhizomélique, c'est-à-dire portant surtout sur la racine des membres, s'atténuant au contraire vers l'extrémité distale. Au surplus, cette perturbation des proportions du corps humain est due à deux facteurs : d'une part la macrocéphalie, la tête étant trop grosse aussi bien pour les membres que pour le tronc ; d'autre part, la micromélie, les membres étant trop courts par rapport à la longueur du tronc ; ces deux facteurs se réunissent pour créer un type de nanisme tout à fait caractéristique.

Pour le dire immédiatement, la peau et ses annexes, ongles et poils, ne présentent rien d'anormal. La peau est souple, sans icthyose ; les ongles non cassants et non striés, les cheveux longs et dépourvus de cette sécheresse si fréquente dans l'insuffisance thyroïdienne. Le corps thyroïde a d'ailleurs son volume et sa consistance habituelles.

Dans son ensemble, le tronc est à peu près normal ; les côtes régulières, sans chapelet, sans incurvation, la colonne vertébrale sans scoliose ou lordose ; mais le sternum présente une gouttière très prononcée analogue à celle de certains enfants rachitiques. Le dos est plat, les fesses au contraire saillantes et ainsi se produit une ensellure dorso-lombaire tout à fait caractéristique de la maladie. Les omoplates sont légèrement saillantes, non déviées, mais cependant de dimensions réduites et le défaut de développement est manifeste surtout au niveau de la cavité glénoïde qui est ainsi trop petite pour recevoir la tête humérale et que l'on sait d'ailleurs formée par des points complémentaires d'ossification ; cette exiguïté de la cavité glénoïde, est très visible sur la radiographie de l'épaule (Pl. XXXVIII). Le bassin présente semblablement un arrêt de développement, avec diminution de tous ses diamètres transverse et antéro-postérieur, créant ainsi un bassin rétréci bien différent du bassin rachitique et dont les accoucheurs ont donné une parfaite description. Sa cavité cotyloïde est arrêtée dans son développement.

La tête est volumineuse, le nez large, épaté. Mais la macrocéphalie est due ici, non au développement exagéré de toutes les parties du crâne comme dans l'acromégalie, mais bien au développement excessif des os de la voûte du crâne, donnant ainsi aux malades l'aspect d'hydrocéphale, détail très visible chez le malade Anatole de M. Marie (Pl. XXXV, P). Par la palpation, en effet, on voit que les bosses pariétales et frontales sont très saillantes et la radiographie nous a montré un épaississement très net

Digitized by Google

des os pariétaux et frontaux. Les os de la face ont conservé au contraire leurs proportions normales. Les maxillaires et la dentition ne présentent pas de modification.

Les membres sont courts et cette micromélie est surtout rhizomélique; au maximum, au niveau de l'humérus et du fémur, elle s'atténue à mesure que l'on atteint l'extrémité distale. Les membres paraissent comme tassés sur eux-mêmes et le parfait développement des masses musculaires donne ainsi à notre malade l'aspect d'un petit athlète, selon la remarque de M. Marie.

Chez notre malade, la déformation de la « main en trident » est très manifeste (Pl. XXXIV, C,C').

« Au lieu de présenter entre eux des différences de longueur d'un à deux centimètres ou davantage, les doigts d'une même main sont de dimensions presque égales... Enfin les mains des achondroplasiques se distinguent encore par une autre déformation que je proposerai d'appeler la main en trident et qui consiste en ce que les doigts d'une main étant juxtaposés par leur base, ils s'écartent les uns des autres par leurs extrémités simulant ou bien la divergence des dents d'un trident (Pl. XXXIV, D et E) (P. Marie) » et cette forme est d'autant plus nette chez notre petite malade que ses doigts ont un aspect fusiforme très particulier.

La palpation vient nous révéler aussitôt des modifications diverses: diaphyses à peu près normales, épiphyses très hypertrophiées. Les tibias présentent une incurvation à concavité intense; cette courbure se produit en grande partie comme le fait remarquer M. Marie à la jonction de la diaphyse et de l'épiphyse, cependant elle se fait aussi aux dépens de la diaphyse elle-même, détail qui est d'ailleurs visible sur certains squelettes d'achondroplasiques. Cette hypertrophie des épiphyses crée diverses malformations.

La tête humérale est trop grosse pour la cavité glénoïde et ainsi les bras sont toujours légèrement écartés du thorax. Mais on constate surtout que l'extrémité du cubitus ne peut venir se loger dans la cavité olécrânienne, que la tête radiale elle-même est très hypertophiée, d'où une impossibilité de l'extension complète de l'avant-bras sur le bras et de la supination de la main (Pl. XXXVI, S et T).

M. Marie avait remarqué chez ses deux malades que la tête du péroné était située plus haut que normalement; non seulement nous retrouvons ce détail sur notre petite fille, mais nous constatons un fait analogue au niveau du coude en ce qui concerne l'extrémité supérieure du radius.

La radiographie met en parfaite évidence tous ces détails (1) (Pl. XXXVII

(1) En collaboration avec M. Infroit, chef du laboratoire de radiographie à la Salpê-

Digitized by Google

D

E

C

C'

MAINS D'ACHONDROPLASIQUES

C C' Mains de la fillette achondroplasique (Pl. XXXIII), face dorsale et face palmaire (supination complète impossible).
D Mains d'Anat. (cas de Pierre Marie). — E Mains de Claud. (cas de Pierre Marie).
(R. Cestan).

BOS PUB LIBR.

Digitized by Google

Digitized by Google

Digitized by Google

EXPLICATION DE LA PLANCHE XXXV

F, F', Cas de Bœckh. (*Arch. f. Gynækologie*, 1893, t. XLIII, p. 263.)

G, Cas de Joachimsthal. (*Deuts. med. Wochenschrift*, 1899, p. 288.)

H, H', Cas de Charpentier. (In Porak, *Nouv. Arch. d'Obst.*, 1890, p. 25.)

I, J, Cas de Porak. (*Nouv. Arch. Obst. et Gynec.*, 1890, p. 21.)

K, Cas de Joachimsthal (*loc. cit.*)

L, M, Cas de Thomson. (*Edinburgh med. Journ.*, 1893, t. XXXVIII, par. 2.)

N, Cas de Baldwyn. (*Med. News.*, 1890, p. 138.)

O, O', Cas de Pierre Marie, Claud. (*Presse méd.*, 14 juillet 1900.)

P, Cas de Pierre Marie, Anat. (*Ibid.*)

Digitized by Google

F

F'

G

H

H'

I J

K

L M

N

O

O'

P

TYPES D'ACHONDROPLASIQUES

Digitized by Google

Digitized by Google

Digitized by Google

EXPLICATION DE LA PLANCHE XXXVI

Q, Fœtus achondroplasique. Cas de Porak. (*Nouv. Arch. d'Obst. et de Gynécol.*, 1890.)

R, Nouveau-né achondroplasique. (*Ziegler's Haudbuch. Pathologie Anatomie*, t. II.)

S, Os normaux et os d'achondroplasiques. (*Thèse de* Spillmann. Le Rachitisme. Nancy, 1900.) Les os achondroplasiques sont placés à la droite des os normaux correspondants.

T, Chondrodystrophia hypertrophica de Kauffmann. (*Ziegler's Handb. Path. u. Anat.*, t. II, p. 170, fig. 144.)

U, Le dieu égyptien Phtah, statuette du musée du Louvre. (Charcot et P. Richer. Les Difformes et Malades dans l'art.)

V, Le dieu Bès. (*Ibid.*)

X, Statuette de Caracalla. (Musée d'Avignon.)

Digitized by Google

Q

R

S

T

U

X

V

BOSTON PUBLIC LIBRARY

SUR L'ACHONDROPLASIE

(R. Cestan).

Masson & Cie, Editeurs

Phototypie Berthaud, Paris

Digitized by Google

Digitized by Google

Radiographie totale d'une fillette de 9 ans

NORMALE

Radiographie totale d'une fillette de 9 ans

ACHONDROPLASIQUE

(R. Cestan).

Masson & Cie, Editeurs

Phototypie Berthaud, Paris

Digitized by Google

Digitized by Google

dulte. Cette objection de durée et de symétrie des lésions ne nous paraît pas avoir une valeur absolue ; nous ignorons encore la date d'apparition exacte des noyaux d'ossification chez le fœtus. On peut donc supposer qu'une intoxication du fœtus, d'une durée et d'une intensité déterminée, se produisant à un certain moment de son existence, puisse créer des lésions rachitiques localisées aux noyaux cartilagineux, symétriques, et évoluant très rapidement. On appliquerait ainsi à l'achondroplasie la théorie actuelle toxique du rachitisme. Nous voyons en effet que les deux fœtus achondroplasiques de MM. Porak et Durante étaient l'un d'une mère syphilitique, l'autre d'une mère ayant présenté à l'autopsie une dégénérescence aiguë du foie et des lésions rénales de nature toxique (Porak et Durante, *Congrès international*, 1901, section d'obstétrique). Ces auteurs ont constaté aussi des lésions du système nerveux, mais ne mettent point les lésions osseuses sous la dépendance des lésions médullaires.

En résumé, on peut appuyer sur de bonnes raisons la parenté du rachitisme et de l'achondroplasie. Peut-on choisir entre la première théorie dystrophique et la deuxième théorie toxique ? A ce point de vue, nous nous rallions complètement à l'opinion de MM. Porak et Durante. « Toutefois, il n'était pas sans intérêt, disent-ils, de rechercher et de mettre en évidence ces lésions nerveuses qui, par leur nature, tendent à démontrer l'origine infectieuse ou, plus probablement, toxique de l'achondroplasie. Si dans les deux observations précédentes, la substance toxique semble provenir de l'organisme maternel, il serait imprudent d'y voir une loi générale et de nier absolument l'existence d'une achondroplasie par insuffisance glandulaire fœtale et c'est à de nouveaux faits à nous dire si, à côté d'une achondroplasie par hérédo-intoxication, il en existe également par auto-intoxication. »

Digitized by Google

QUELQUES REMARQUES SUR L'ACHONDROPLASIE

(*Deux observations nouvelles d'achondroplases adultes*)

PAR

E. APERT,

Chef de clinique de la Faculté.

(Travail de la Clinique médicale de l'Hôtel-Dieu.)

I

Jusqu'au mémoire de Parrot en 1876, on a confondu avec le rachitisme, la maladie, ou plutôt la malformation congénitale que nous allons étudier. Elle en diffère cependant à tous les points de vue (1).

Les photographies ci-jointes représentent deux achrondroplases âgés l'un de 37 ans (Pl. XXXIX, A), l'autre de 32 ans (Pl. XXXIX, B). La particularité qui frappe tout d'abord, c'est la petitesse de la taille, ces sujets sont des nains ; le premier, Sicard, mesure 1 m. 29, le second, Touroff, 1 m. 32. Leur taille est donc notablement au-dessous de la moyenne. Cependant les dimensions du tronc semblent normales ; il y a 57 et 58 centimètres du pubis à la fourchette sternale, comme chez un homme de taille plutôt grande. Chez l'adulte normal, la symphyse pubienne se trouve à peu près à égrle distance du sol et du vertex. Chez

(1) Le nombre de ces observations se multipliera sans doute rapidement, maintenant que l'article de M. Marie a attiré l'attention sur l'achondroplasie.

Voy. Pierre Marie. — *L'achondroplasie dans l'adolescence et l'âge adulte.* — Presse médicale, 14 juillet 1900. (On trouve dans cet article la bibliographie complète des cas d'achondroplasie observés sur des individus âgés de plus de 10 ans. Je me borne à relater les cas publiés depuis lors.)

Ley et de Back. — Société de médecine d'Anvers, 8 février 1901.

Félix Regnault. — Société anatomique, 1er mars 1901, pages 178-192. Présentation de plusieurs squelettes d'achondroplases adultes.

Pour ma part, depuis l'année 1895, époque à laquelle j'ai appris à connaître l'achondroplasie, il ne s'est pas passé d'année sans que j'aie rencontré dans les rues de Paris un ou deux sujets achondroplases. Le Dr Henry Lacaille m'a communiqué obligeamment une photographie qu'il a prise en Espagne d'un nain rencontré par lui dans les rues de Grenade. Bien que le sujet soit habillé, la proportion minime de ses membres laisse supposer qu'il s'agit d'un achondroplase. Le nombre des achondroplases adultes est donc vraisemblablement plus considérable que ne le laisse supposer le chiffre assez restreint des observations publiées jusqu'ici, qui ne dépasse guère une vingtaine.

Digitized by Google

A B

DEUX ACHONDROPLASIQUES

(*E. Apert*).

Masson & Cie, Editeurs

Phototypie Berthaud, Paris

Digitized by Google

Digitized by Google

Digitized by Google

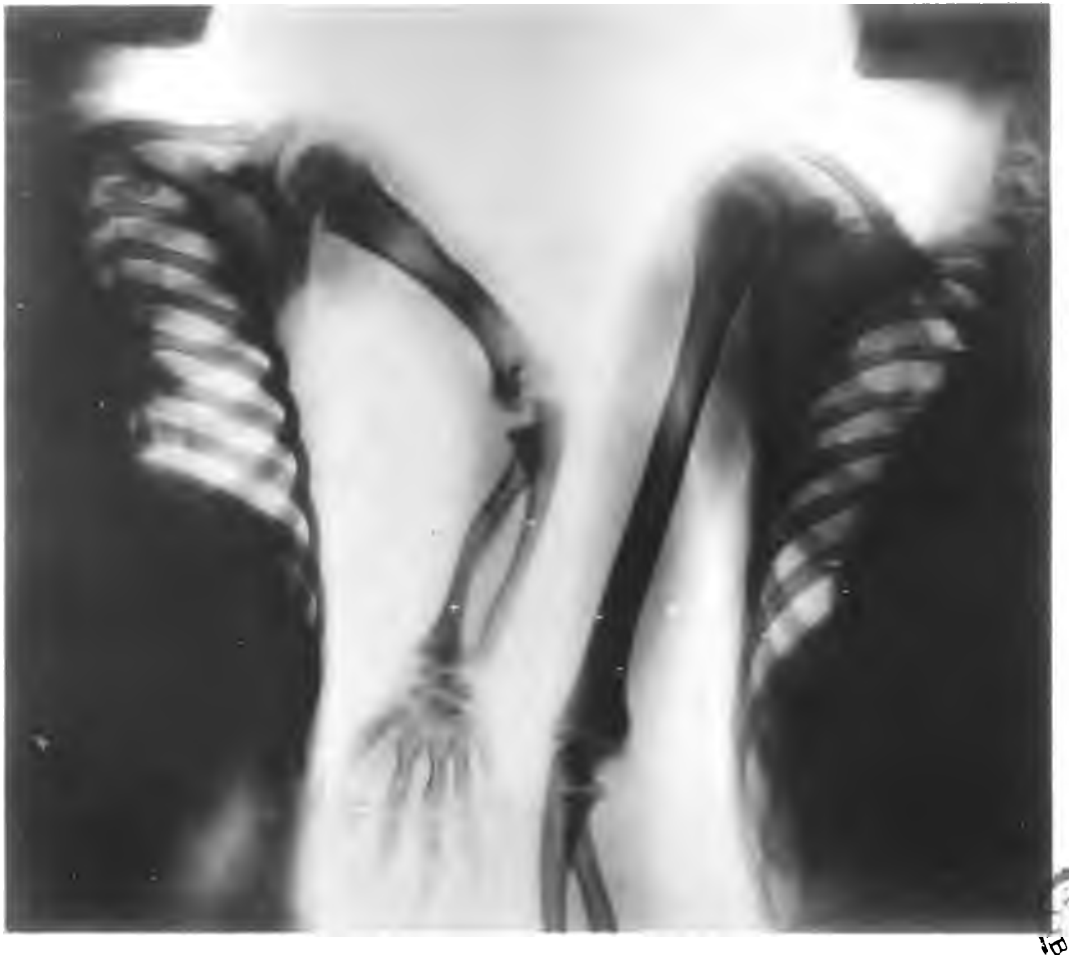

RADIOGRAPHIES COMPARÉES DE L'ÉPAULE ET DU BRAS
chez une fillette normale (à droite) et chez une achondroplasique (à gauche)

Digitized by Google

et XXXVIII). Pour nous placer dans de rigoureuses conditions scientifiques, nous avons radiographié côte à côte, sur la même plaque, c'est-à-dire par suite avec la même durée de pose et le même développateur, l'épaule et le coude d'une fille normale et de notre achondroplasique. La radiographie vient confirmer les résultas fournis par la palpation. Les côtes et la colonne vertébrale sont normales sans exostose, sans déviation. Les os de la voûte crânienne sont très épaissis ; au contraire, ainsi que le faisait remarquer Parrot, les os de la base crânienne et de la face ont conservé leur structure normale. Les omoplates sont réduits de volume et surtout au niveau de leurs points complémentaires d'ossification, c'est-à-dire au niveau de la cavité glénoïde, devenue ainsi trop petite pour recevoir une tête fémorale très hypertrophiée. Ces détails se retrouvent au niveau du bassin.

La diaphyse des os longs est normale, mais leurs épiphyses très hypertrophiées et même assez irrégulières ; les os longs sont ainsi comme tassés sur eux-mêmes. Si la diaphyse présente une transparence normale, l'épiphyse au contraire nous a paru plus opaque et surtout on ne voit pas cette ligne normale de démarcation très claire et rectiligne formée par le cartilage de conjugaison entre l'épiphyse et la diaphyse.

La radiographie paraît montrer que d'une part ce cartilage est déjà ossifié, d'autre part que cette ossification est très irrégulière ; elle confirme ainsi ce que nous apprend l'anatomie pathologique.

La santé générale de notre malade est excellente. Son cœur, ses poumons, son tube digestif, son système nerveux sont de constitution normale. Son intelligence, bien qu'un peu au-dessous de la moyenne, est cependant suffisante.

.·.

Macrocéphalie particulière, micromélie surtout rhizomélique, main en trident, thorax normal, hypertrophie considérable des épiphyses des os longs avec état normal de la diaphyse, caractérisent l'achondroplasie. Ses caractères appartiennent-ils en propre à cette maladie, en d'autres termes l'achondroplasie constitue-t-elle au point de vue clinique une entité morbide et dans ce dernier cas quelle place lui assigner dans la famille des nains ? Nous allons étudier successivement ces différents problèmes.

Il est d'abord certain que l'achondroplasie se reproduit chez tous les malades avec les caractères cités plus haut, voire même avec *la main en trident* ainsi que le montre la collection de figures mise à notre disposition. par M. Marie et dont il nous a très gracieusement permis de reproduire quelques exemples (Voy. Pl. XXXV et XXXVI). On la rencontre d'ailleurs aussi bien dans le nouveau que dans l'ancien continent.

trière, nous avons déjà donné à la Société de Neurologie, le 18 avril 1901, les résultats de l'examen radiographique de notre malade.

Digitized by Google

Comment dès lors une maladie aussi singulière n'aurait-elle pas attiré l'attention des caricaturistes. Depuis longtemps, en effet, on a cru reconnaître dans certaines œuvres de l'antiquité des exemples d'achondroplasie. C'est ainsi que Parrot considérait comme tel la statue du dieu égyptien Phtah; c'est ainsi qu'on a pu considérer comme tels les statues du dieu Bés et des Pygmées (Pl. XXXVI, U et V).

Cependant on ne saurait oublier que deux écueils sont à éviter dans l'interprétation de semblables œuvres d'art. D'une part, il peut être difficile, sinon même impossible, ainsi que le fait remarquer M. Henry Meige dans son bel article « *Nains et Bossus dans l'Art* » (Nouv. Iconographie de la Salpêtrière, 1896), de porter un diagnostic rétrospectif alors qu'il est déjà délicat de se prononcer du vivant du malade, surtout avec ce nouvel obstacle que le peintre habille ses personnages et que le sculpteur peu expérimenté ne fait pas toujours une copie parfaite du modèle. D'autre part, MM. Charcot et Richer dans leur ouvrage sur les *Malades et les difformes dans l'art*, soulignent ce fait essentiel, que l'enfant se rapproche dans ses proportions de l'achondroplasie avec des membres trop courts et une tête trop grosse pour un tronc normal, et qu'en somme le dieu Phtah peut très bien représenter un type infantile normal. Cependant, il est hors de doute que certaines statuettes se rapprochent très singulièrement de l'achondroplasie. M. P. Richer nous a confié un Caracalla du Musée d'Avignon. Les organes génitaux bien développés et la tête casquée nous prouvent qu'on a voulu représenter un adulte (Pl. XXXVI, X). Or, ce Caracalla a le dos et les fesses saillantes, les membres courts, bien musclés avec micromélie surtout rhizomélique, de telle sorte que nous n'hésitons pas à le considérer comme une statuette d'achondroplasique. Pourrait-on retrouver des achondroplasiques parmi les nombreux portraits de nains du XVIIe et du XVIIIe siècle ? Les vêtements dont sont habillés ces personnages rendent la réponse tout à fait incertaine.

Ce point de diagnostic rétrospectif de l'achondroplasie dans l'art doit être par suite laissé de côté.

On peut cependant donner une réponse affirmative à la première question : l'achondroplasie se reproduit toujours avec les mêmes caractères cliniques.

*
* *

Avant d'aborder l'exposé du diagnostic de l'achondroplasie avec les autres variétés de nanisme et de voir ainsi la place qu'on peut lui assigner, il est indispensable de définir le nanisme.

Le véritable nain doit être un homme de taille très réduite par rapport aux individus de la même race, mais cependant avec une juste proportion des différentes parties du corps, c'est l'homunculus, c'est l'homme vu par

Digitized by Google

le gros bout de la lorgnette selon l'heureuse expression de M. Henry Meige, le légendaire Pygmée d'Homère, l'habitant de Lilliput Or l'existence de pareils nains, se reproduisant comme tels et capables par suite de former une race naine, n'est rien moins que certaine. On a bien cité comme tels les Lapons, les Obbongos, les Akkas, mais ces races atteignent environ 1 m. 34 et on ne saurait par suite les considérer comme des types de nanisme vrai. Au surplus des exemples semblables existent chez les animaux; ne voyons-nous pas en effet une différence de proportions considérable séparer les molosses par exemple des chiens carlins et cependant nous considérons ces derniers comme une race à part qui ne saurait être la race naine de la race des molosses. Cette distinction s'applique aux races humaines ; les Obongos constituent une race à part qui n'est point une espèce naine d'une autre race et pour parler de faits cliniques plus accessibles à la discussion, il n'existe pas une race naine de la race blanche ; tous les nains de race blanche qu'on a observés en Europe ont été ou sont en réalité des êtres pathologiques. On a bien voulu comparer l'achondroplasie aux chiens bassets, aux bœufs Natos, etc. Les raisons développées plus haut nous empêchent d'accepter cette assimilation car les bœufs Natos, les chiens bassets constituent de véritables races particulières capables de transmettre leurs défauts et qualités à leurs descendants.

En est-il de même des nains ? La réponse est négative. L'histoire nous montre en effet que les mariages de nains ont été stériles ou ont donné naissance à des enfants normaux. Catherine de Médicis, l'Electrice de Brandebourg, Natalie, sœur du czar Pierre Ier, ont essayé en vain de faire reproduire les nains entre eux. D'autre part, l'histoire nous dit que Joseph Bowflasky, qui vivait vers le milieu du XVIIIe siècle et mesurait 0 m. 77 de haut, « se maria et eut plusieurs enfants, bien constitués, sur la provenance desquels on le plaisantait ; mais il ne s'en fâchait point » (Moreau, *Fous et Bouffons*).

Les nains ne peuvent donc se reproduire. Et en effet, cette impossibilité tient à deux espèces de causes tout à fait différentes. A ce point de vue, on peut diviser les nains en deux groupes : dans le 1er groupe, le nanisme est créé par un trouble local du squelette ; dans le 2e groupe par un trouble général de la nutrition.

Au premier groupe, nous rattachons les nanismes rachitique et achondroplasique. Ces nains peuvent donner naissance à des enfants normaux ; les exemples en sont nombreux ; ce qui arrête chez eux la survivance de la race, et d'ailleurs uniquement par la femme, ce sont les lésions du bassin. « Certains auteurs ont bien signalé des cas d'achondroplasie héréditaire. Nous avons trouvé, chez les auteurs, trois cas dans lesquels l'influence héréditaire aurait été observée, mais les renseignements donnés

Digitized by Google

dans ces trois cas sont insuffisants et ne permettent aucune critique.... D'après ces faits, on devrait donc admettre que l'achondroplasie peut être une affection héréditaire. Nous avons donné plus haut les raisons pour lesquelles on est autorisé à formuler toutes réserves à cet égard » (P. Marie, *loc. cit.*).

Au 2e groupe de nanisme nous rattachons le myxœdème, l'hérédo-syphilis : or ici le même trouble général de la nutrition crée et le nanisme et la stérilité. Nous pouvons donc conclure que le nain de race blanche est un être pathologique qui ne peut transmettre ses caractères obéissant ainsi d'ailleurs à la loi qui dirige l'évolution des espèces.

*
* *

Quelle place dès lors à assigner à l'achondroplasie parmi les diverses variétés de nanisme ? Nous ne citerons d'abord que pour mémoire ce nanisme créé par des anomalies des membres, absence complète ou mauvais développement total ou partiel d'un seul ou plusieurs membres, constituant la famille des Ectroméliens de Geoffroy St-Hilaire avec ses variétés de phocomélie ou d'hémimélie suivant que l'anomalie atteint l'extrémité proximale ou distale du membre.

On reconnaîtra aussi sans peine les enfants atteints de diplégies cérébrales, êtres rabougris, idiots, gâteux, affectés de paraplégie spasmodique ; cependant nous rappellerons que la macrocéphalie des achondroplasiques prête à l'erreur et a fait porter le diagnostic erroné d'hydrocéphalie.

Quelques nains sont, à n'en pas douter, des hérédo-syphilitiques ; ainsi le nain Bébé, Nicolas Ferri, bel exemple d'hérédo-syphilis, comme le démontre M. E. Fournier dans sa remarquable thèse sur les stigmates dystrophiques de l'hérédo-syphilis. Front olympien, exostoses, fractures juxta-épiphysaires, syphilides cutanées, lésions spécifiques des autres organes, testicule, foie, système nerveux, sont des signes différentiels suffisants. D'ailleurs, le nanisme ne s'y rencontre pas avec cette micromélie surtout rhizomélique, qui appartient en propre à l'achondroplasie.

Dans le myxœdème, on trouvera la bouffissure du visage, l'œdème si particulier de la peau, l'état somnolent, la sécheresse des poils, l'infantilisme des organes génitaux (Pl. XXXIII, B,B',B''). Au surplus, les membres ont gardé leur proportion, la radiographie montre que les épiphyses sont restées à l'état d'ébauche cartilagineuse et que cet état peut s'améliorer par le traitement thyroïdien. Nous reviendrons plus loin sur ces différences essentielles.

Mais est-il possible de différencier aussi facilement l'achondroplasie du rachitisme ? Ce problème comprend deux points de vue, l'un pratique, l'autre théorique. C'est en 1860, que Müller reconnaît un rachitisme

Digitized by Google

spécial qu'il dénomme rachitisme fœtal, il en donne une excellente description anatomique. Cette description est reprise en 1871 par Winkler qui distingue lui aussi un rachitisme fœtal ordinaire, non éteint à la naissance, avec des os mous, ramollis, fracturés, avec des localisations variées de ces lésions sur tous les os longs et courts, et un rachitisme spécial, éteint à la naissance avec des os durs, compacts, avec des localisations symétriques sur les épiphyses des os longs et qu'il dénomme rachitis micomelicra. Enfin, tandis que les auteurs précédents avaient fait œuvre d'histologistes, Parrot fait œuvre de clinicien, différencie nettement le rachitisme vrai du *rachitis micromelica* de Winkler auquel il donne le nom d'*achondroplasie*, indiquant ainsi que la cause en réside dans une lésion du cartilage (ἀ, privatif, χονδρος, cartilage, κλάδδειν, former). Depuis, on n'a rien modifié aux travaux de Winkler qui a nettement décrit les différences qui séparent le rachitisme vrai de l'achondroplasie. Le rachitisme évolue après la naissance ; il atteint indistinctement les os longs et les os courts, les membres et le thorax, les épiphyses et les diaphyses créant ainsi des déformations très variées. Nous n'insisterons pas sur cette variabilité des lésions, car on trouvera dans ce même numéro l'histoire très démonstrative à ce point de vue d'un rachitisme familial observé à la clinique Charcot, par M. Zimmern. Nous ajouterons cependant que, dans le nanisme rachitique, on n'observe ni une micromélie surtout rhizomélique, ni une intégrité du thorax, ni la main en trident, que le nanisme est créé surtout par des courbures de la diaphyse des fémurs et des tibias, et, comme les membres supérieurs ont conservé leur longueur, l'extrémité des mains n'atteint pas le grand trochanter comme chez l'achondroplasique, mais bien au contraire l'articulation du genou, de telle sorte qu'à l'inverse de l'achondroplasique qui a les bras trop courts, le rachitique a des bras trop longs pour sa taille. Ce sont là autant de signes qui permettent de distinguer facilement le rachitisme de l'achondroplasie qui a pour elle et pour elle seule la symétrie des lésions, leur localisation à l'épiphyse des os longs, la micromélie surtout rhizomélique, la macrocéphalie, la main en trident, l'intégrité du thorax.

*
* *

Si la description des lésions macroscopiques et microscopiques de l'achondroplasie ne peut trouver place dans cet article, du moins, avant d'exposer les diverses théories sur la pathogénie de cette affection, devons-nous indiquer les caractères principaux histologiques de l'os achondroplasique.

Nous emprunterons ces notions non seulement aux travaux anciens de Winkler, de Müller, de Kauffman etc. mais aux examens histologiques récents de Spillmann (*thèse sur le rachitisme*, Nancy, 1900) et de Durante

Digitized by Google

(Société anatomique, 1900). On sait que les os longs présentent deux systèmes d'ossification car la diaphyse s'accroît d'une part en épaisseur par l'ossification périostée, d'autre part en longueur par l'ossification enchondrale du cartilage de conjugaison. Seule, cette dernière est modifiée dans l'achondroplasie ; des conséquences immédiates seront que les os à ébauche cartilagineuse sont seuls atteints, tandis que les os non précédés d'une ébauche cartilagineuse tels que les pariétaux et le frontal sont épargnés ; que les os longs ont une épaisseur normale tandis que leur longueur est très réduite. La radiographie a confirmé tous ces détails chez notre petite malade.

Les travaux de Broca ont élucidé le mécanisme de l'ossification du cartilage de conjugaison. Les cellules cartilagineuses se multiplient, s'ordonnent en séries rectilignes (cartilage sérié), s'ouvrent les unes dans les autres constituant ainsi des cavités séparées par des colonnes de substance intercellulaire (rivulation), bientôt, les vaisseaux venus de la diaphyse pé-

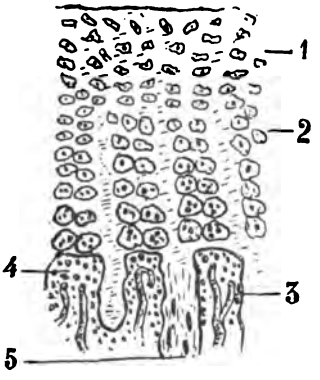

Fig. 1. — Schéma de l'ossification normale.
1. Cartilage épiphysaire.
2. Cartilage sérié.
3. Capillaire.
4. Espace médullaire avec ostéoblastes.
5. Os récent.

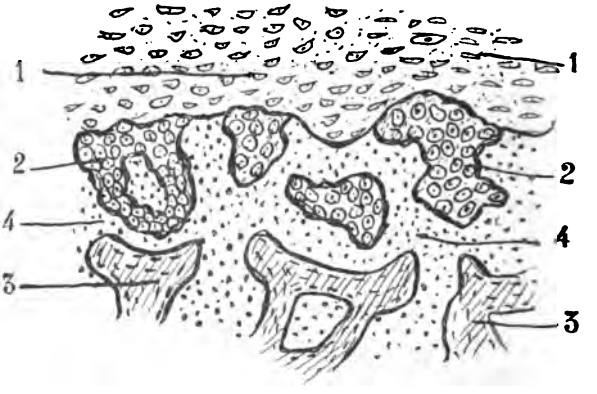

Fig. 2. — Schéma d'un cartilage épiphysaire dans l'achondroplasie (d'après Spillmann).
1. Cartilage articulaire.
2. Ilots de cartilage ossifiés.
3. Lamelles osseuses.
4. Espaces médullaires.

nètrent et effondrent les cavités renfermant les cellules cartilagineuses (ligne d'érosion), ils apportent avec eux des ostéoblastes et peu à peu le cartilage sera ainsi transformé en tissu osseux. Toutes ces transformations du cartilage de conjugaison se passent dans des zones nettement séparées entre elles, se succédant régulièrement et n'empiétant pas les unes sur les autres. Au contraire dans l'achondroplasie, le cartilage de conjugaison est bouleversé ; les cellules cartilagineuses sont disposées sans ordre, ne formant jamais une zone sériée. Le cartilage s'ossifie par calcification de la substance fondamentale, de telle sorte que l'on trouve soit des amas de cellules cartilagineuses entourées d'une gangue calcifiée, soit des amas de

Digitized by Google

cellules rondes, cavités médullaires de tissu spongieux venant au contact du cartilage. « Au point de vue histologique, dit M. Durante, les lésions de ces deux enfants achondroplasiques se rapprochent beaucoup de celles du rachitisme dont elles représenteraient une forme précoce et incomplète » (Soc. anat., 1900, p. 785).

En effet dans le rachitisme nous trouvons aussi les travées de cartilage déchiquetées, formant ainsi des blocs de cartilage calcifié, entourés soit d'espaces médullaires soit de lamelles osseuses, aspect qui ressemble singulièrement à celui de l'os achondroplasique. La remarquable thèse de M. Spillmann, qui nous a permis de reproduire ici les photographies du squelette d'un enfant achondroplasique, renferme à ce point de vue des renseignements précieux (Pl. XXXVI, S).

Ces notions histologiques exposées, nous pouvons aborder les diverses théories sur l'étiologie de l'achondroplasie. Pour certains auteurs, l'achondroplasie peut être le résultat d'une dystrophie du cartilage primordial. Et en effet, nous connaissons déjà deux maladies du système osseux causées par des altérations glandulaires. L'acromégalie s'accompagne presque toujours d'une altération du corps pituitaire et serait le résultat pour les uns d'une hyperfonction, pour les autres d'une hypofonction de cette glande. Le nanisme myxœdémateux, d'autre part, s'accompagne toujours d'une altération de la glande thyroïde, que cette altération présente ou non une transformation goîtreuse, car les auteurs attribuent maintenant la même pathogénie à l'idiotie myxœdémateuse, au myxœdème, au crétinisme. Peut-on assimiler le nanisme achondroplasique au nanisme myxœdémateux ? Certains auteurs ont vu dans l'achondroplasie le résultat d'une dystrophie du corps thyroïde (P. Masoin, in Rev. Neurol., p. 549, 1901). Nous ne le croyons pas pour plusieurs raisons. L'anatomie pathologique du myxœdème nous montre en effet avec Hofmeister, Dolega, Langhans, etc., que dans cette maladie le cartilage épiphysaire est dans une sorte d'état de torpeur, que les cellules cartilagineuses ne se divisent pas, que l'os reste à l'état d'ébauche cartilagineuse, mais si l'on supplée à l'insuffisance du corps thyroïde, le cartilage de conjugaison va s'ossifier suivant la loi normale d'ossification et l'os s'accroîtra en longueur. La radiographie permet en effet de suivre cet accroissement en quelque sorte jour par jour. Or cet état du cartilage est tout à fait différent de celui de l'os achondroplasique. La lésion achondroplasique est une lésion éteinte à la naissance, comme l'a dit Müller et Kassovitz ; elle se produit dans les premiers mois du fœtus, alors que peut-être la fonction thyroïdienne n'existe pas encore. Au surplus, M. P. Marie a donné inutilement du corps thyroïde à ces deux malades ; on pourra objecter que ses malades étaient trop âgés pour bénéficier du traitement thyroïdien. Mais notre malade est

Digitized by Google

âgée seulement de neuf ans ; nous avons établi avec grand soin le traitement thyroïdien par des glandes fraîches de mouton pendant huit mois ; notre petite fille n'a grandi que de 3 centimètres et la radiographie n'a pas montré la moindre modification au niveau des épiphyses. D'ailleurs, ce résultat était à craindre puisque à l'inverse du myxœdème, l'achondroplasie se caractérise par une ossification précoce et anormale du cartilage de conjugaison. Aussi, à notre avis, cette affection n'est-elle donc pas créée par une dystrophie du corps thyroïde. On peut, il est vrai, supposer qu'elle est sous la dépendance d'une dystrophie glandulaire encore inconnue ; mais on n'oubliera pas cependant que la lésion s'établit peut-être chez les fœtus avant l'apparition d'une fonction glandulaire bien définie.

On peut supposer aussi que l'insuffisance chondroplasique réside dans une dystrophie primitive du germe cartilagineux et peut-être même héréditaire. « Pour nous, dit de Bück, tout comme il existe un nain infantile par anangioplasie, il existe un nain micromélique par chondrodystrophie congénitale. Cette chondrodystrophie pour nous représente une insuffisance chondroplasique résidant dans le germe cartilagineux même de nature dégénérative primitive et non d'origine dysthyroïdienne... Une preuve en faveur de la nature dégénérative de l'achondroplasie me semble résider dans la coexistence presque régulière de stigmates profonds de dégénérescence et dans la propriété de se transmettre par hérédité, à tel point qu'elle pourrait devenir un caractère de race, comparable à la race des chiens bassets » (Belgique méd., 1900, p. 737). Ces raisons ne nous paraissent pas péremptoires, nous avons même essayé de démontrer plus haut que l'achondroplasie n'était vraisemblablement pas héréditaire et qu'il était en tout cas très exagéré de comparer les achondroplasiques aux chiens bassets.

Mais, à côté de ces diverses théories dystrophiques, éclairées d'une part par les résultats anatomo-pathologiques, d'autre part, par les notions étiologiques plus précises sur la pathogénie du rachitisme, naît une hypothèse qui établit des liens de parenté étroits entre le rachitisme et l'achondroplasie. Il est certain que les caractères différentiels entre ces deux affections signalées par Müller, Winkler, Parrot, etc., les distinguent cliniquement. Le rachitisme vrai évolue après la naissance et pendant une durée assez longue, souvent de plusieurs années ; il est très irrégulier et très variable comme siège, intensité et durée des lésions. L'achondroplasie au contraire est une lésion éteinte à la naissance, symétrique, atteignant surtout les épiphyses. Kassowitz fait justement remarquer que si l'on assimile ces deux maladies, il faut admettre que dans le rachitisme micromélica, la lésion rachitique est arrivée à un état très avancé en quelques semaines chez le fœtus, alors qu'il lui faut des mois et des années pour y parvenir chez l'a-

Digitized by Google

Digitized by Google

D

C

D FŒTUS ACHONDROPLASIQUE
C MAIN D'ACHONDROPLASIQUE

(*E. Apert*).

BOSTON PUBLIC LIBRARY

Digitized by Google

nos sujets, la distance du pubis au vertex est de 85 et de 88 centimètres, ce qui répondrait à une taille de 1 m. 70 et 1 m. 76. La distance du pubis au sol est seulement de 44 centimètres, moitié moindre qu'elle ne devrait.

C'est donc à la brièveté des membres inférieurs et uniquement à cette brièveté qu'est due la petitesse de la taille. Les membres supérieurs participent à cette brièveté. Tandis que, chez l'homme adulte, l'extrémité du médius atteint le tiers inférieur de la cuisse, ici elle dépasse à peine l'épine iliaque antéro-supérieure. Tous les segments des membres semblent participer à cette réduction, mais surtout les segments occupés par les os longs, bras, avant-bras, cuisses et jambes ; au contraire, les mains et les pieds sont moins atteints, tout en étant beaucoup plus courts qu'ils ne devraient. Le bras (de l'acromion à l'olécrâne), l'avant-bras (de l'olécrâne à l'interligne radio-carpien), le métacarpe (de l'interligne à l'articulation métacarpo-phalangienne du médius), enfin le médius lui-même mesurant chez Sicard 18, 14, 6 et 9 centimètres ; chez un adulte de 1 m. 70, 27, 24, 8 et 12 centimètres. Les doigts et la main sont donc diminués d'un quart ; le bras d'un tiers ; l'avant-bras de plus du tiers. Une disposition souvent notée chez ces sujets est l'écartement des doigts et l'égalité presque complète de leur longueur. Elle existe sur la photographie ci-jointe de la main de Sicard (Pl. XL, C).

Au membre inférieur, la cuisse (de l'épine iliaque antéro-supérieure à l'interligne du genou) et la jambe (de cet interligne au sol) mesurent 28 et 29 centimètres, au lieu de 47 et 50, et le pied (du talon à l'extrémité du gros orteil) 18 au lieu de 25. Là encore les segments longs du membre sont diminués de plus du tiers, tandis que le pied est diminué seulement du quart.

En somme, on peut dire que l'achondroplasie est une affection congénitale caractérisée par une diminution considérable de la longueur des os longs des membres, les proportions du tronc et de tête, constitués par des os plats ou courts restant à peu près normales. L'affection est congénitale. A la naissance de ces sujets, ils sont déjà tels qu'ils seront plus tard. La brièveté relative des membres que l'on constate chez l'enfant nouveau-né comparé à l'adulte est encore plus accentuée chez le nouveau-né achondroplase ; aussi elle frappe à première vue. La photographie ci-jointe d'un fœtus achondroplase, né à 8 mois de vie intra-utérine et mort immédiatement, en est la preuve (Pl. XL, D).

Il est facile de voir maintenant ce qui distingue l'achondroplasie du rachitisme. Dans le rachitisme, si les membres sont diminués de longueur, ce n'est pas du fait d'un manque de développement en longueur des os longs, c'est parce que ceux-ci s'incurvent, se ramollissent, se nouent. Les

Digitized by Google

rachitiques peuvent être microméliques comme les achondroplases, mais chez eux la brièveté des membres est acquise par des déformations de leur axe osseux et non pas simplement due à la réduction de la longueur de cet axe. Enfin, chez le rachitique, l'affection n'est pas limitée aux membres ; on constate des déformations de la cage thoracique et du bassin, des incurvations costales et vertébrales, le chapelet costal, l'évasement des fausses côtes, toutes choses qui n'existent pas dans l'achondroplasie. Il est exceptionnel de noter une déviation de la colonne vertébrale que nous notons cependant chez Sicard où elle est du reste légère et ne ressemblant nullement à la scoliose ou à la xyphose rachitique.

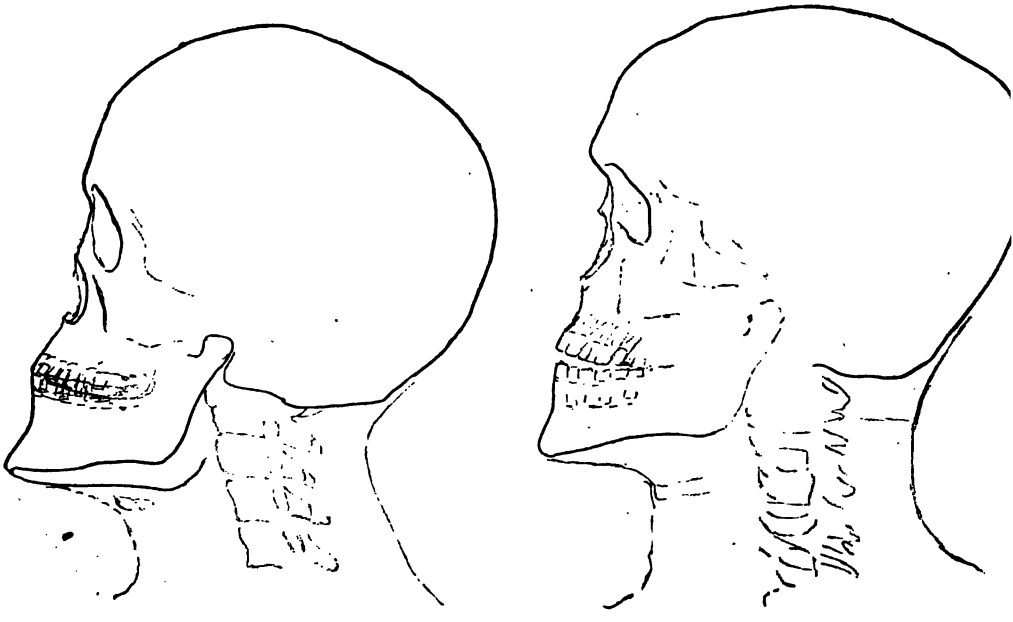

On ne voit pas non plus dans l'achondroplasie les déformations crâniennes habituelles au rachitisme, le front bombé olympien, la dépression natiforme, la saillie occipitale, pas plus que le craniotabes. Cependant la tête de l'achondroplase peut être volumineuse, non seulement relativement à la taille, mais même d'une façon absolue ; si Sicard a une tête simplement volumineuse (57 centimètres de circonférence maxima), celle de Touroff est véritablement énorme. Son chapeau, fait exprès pour lui, est un véritable boisseau dans lequel on entre jusqu'aux épaules, si on veut l'essayer. Sa circonférence qui se rapproche du cercle parfait est en effet de 66 centimètres. L'exagération de ces dimensions est des plus visibles sur les figures ci-jointes qui représentent les contours des crânes osseux

Digitized by Google

Digitized by Google

RADIOGRAPHIES D'ACHONDROPLASIQUES

Avant-bras et poignet. — Jambe et genou.

(*E. Apert*).

Digitized by Google

Masson & Cie, Editeurs

Phototypie Berthaud, Paris

de nos sujets, calqués sur des radiographies que nous devons au talent de M. Lacaille, chargé du service électrothérapique et radiologique à la clinique de l'Hôtel-Dieu.

De la personne de Touroff et surtout de Sicard se dégage malgré leur petite taille un aspect de vigueur extraordinaire. Ils sont très fortement musclés. Voici quelques chiffres pris sur Sicard. Tour de taille sous les bras 85 centimètres, à la ceinture 74, au niveau du grand trochanter 95, tour de cuisse à la racine 53, tour du mollet 32.

Ces chiffres sont peu inférieurs à ceux qu'on pourrait trouver chez un homme de taille moyenne. Ce qui montre, encore plus que les mensurations, la vigueur et l'adresse de ces deux sujets, c'est la profession qu'ils ont adoptée. Ils sont clowns dans les cirques ; ils s'intitulent « artistes comiques excentriques ». Ils jouent « les Augustes » et rien n'est plus curieux que de les voir en grand habit noir à queue traînante, les cheveux, qu'ils portent longs en avant, relevés sur le vertex en toupet pointu, la face enluminée de fard, simulant au milieu du cirque une querelle, et se dressant l'un vers l'autre, de toute leur petite stature, comme des coqs en colère. Mais où l'étonnement du public est à son comble, c'est quand il voit tout d'un coup ces grotesques exécuter des sauts périlleux de tout genre ; il est en effet vraiment extraordinaire qu'ils puissent les exécuter avec leurs petites jambes et cela témoigne d'une vigueur peu ordinaire. Une telle vigueur est rare chez les rachitiques qui sont le plus souvent des malingres ; elle est la règle au contraire dans l'achondroplasie.

L'intelligence des achondroplases est au moins égale à celle des sujets normaux. Sicard est des plus amusants, non seulement comme grotesque au cirque, mais même comme conversation ; il a le mot pour rire, est volontiers gouailleur, a la compréhension vive et de l'initiative. Il a une instruction primaire plutôt au-dessus de la moyenne des gens du peuple, écrit d'une écriture bien tracée et très courante et ne fait pas de fautes d'orthographe. Touroff est plus gauche et plus timide.

II

L'étude du squelette des achondroplases accentue encore la différence qui sépare cette affection du rachitisme. Sur les radiographies (Pl. XLI) ci-jointes de nos sujets, que nous devons également à l'obligeance du Dr Lacaille, chargé du service électrothérapique et radiographique de l'Hôtel-Dieu, on peut étudier leur squelette. On constate des déformations identiques à celles des squelettes conservés au Musée Broca (squelettes nos 2 et 3).

Les os d'achondroplases frappent par leur aspect massif ; ils ne sont ni courbés ni arrondis ou tuméfiés comme les os rachitiques ; ils sont courts

Digitized by Google

et épais relativement à leur longueur ; les saillies d'insertions musculaires sont très marquées ; les arêtes et les angles normaux de l'os sont exagérés ; les extrémités osseuses et articulaires sont épaissies et élargies, non seulement relativement à la longueur restreinte de l'os, mais même d'une façon absolue. Cet élargissement des extrémités articulaires se voit déjà chez le fœtus achondroplase. Il existait chez le fœtus de huit mois dont nous avons donné la photographie ; les épiphyses, cartilagineuses encore, étaient remarquablement volumineuses.

Les caractères que nous venons de décrire sont remarquablement constants dans les différents cas jusqu'ici publiés. La diminution considérable de longueur des diaphyses des os longs, l'élargissement de leurs extrémités, les dimensions au contraire à peu près normales du tronc et de la tête, l'absence de déviations ou de déformations rachitiques, l'excellent état de la santé générale et de l'intelligence se retrouvent chez tous les sujets.

Il n'est pas jusqu'à certains détails en apparence accidentels qui ne se retrouvent avec constance : tels la brachycéphalie, l'égalité du médius avec les autres doigts, la participation de la tête du péroné à l'articulation du genou, l'obliquité en bas et en dedans des plis de flexion du membre supérieur, signalés par M. Marie.

Il n'y a donc aucun doute que nous nous trouvions là en présence d'un type de malformation osseuse bien caractérisé, et nosologiquement tout à fait distincte.

Les quelques recherches histologiques que nous possédons sur les os achondroplasiques confirment cette opinion. Elles ont toutes trait à des os de nouveau-nés achondroplases et sont dues à M. Durante (Société anatomique, juillet 1900, p. 785) et à M. Louis Spillmann, de Nancy (Société d'obstétrique, gynécologie et pédiatrie, 2 février 1900).

Ce dernier, si compétent dans l'étude histologique du rachitisme à laquelle il a consacré sa thèse de doctorat, est des plus nets : il n'existe dans les os achondroplasiques aucunes lésions semblables à celles du rachitisme; on ne trouve en particulier rien qui ressemble au tissu spongoïde ou au tissu chondroïde. La lésion caractéristique de l'achondroplasie est tout autre : c'est l'absence presque absolue du cartilage de conjugaison ; à sa place on voit du tissu conjonctif fibrillaire très délicat, sous lequel il existe soit des amas de cellules cartilagineuses, soit des ilots de tissu osseux très dense, soit des amas fibroïdes. « Ce qui frappe surtout, dit Spillmann, c'est l'absence de la zone d'ossification cartilagineuse, qui empêche l'accroissement de l'os en longueur, tandis que le volume normal des épiphyses et la largeur de la diaphyse font supposer que l'ossification périostée ne fait pas défaut comme l'ossification cartilagineuse. »

Digitized by Google

Digitized by Google

MALFORMATION FŒTALE PAR ARRÊT DE DÉVELOPPEMENT DE L'AMNIOS

(Soc. méd. des Hôpitaux, 26 mai 1899) — (*E. Apert*).

MASSON ET Cie, Éditeurs.

Digitized by Google

On le voit, le processus est tout autre et d'une tout autre nature que le processus rachitique.

III

La différence est encore plus grande si au lieu de se placer simplement au point de vue des constatations objectives macroscopiques ou microscopiques, on envisage l'idée nosologique que nous devons nous faire de cette malformation. Le rachitisme est une maladie acquise, une ossification vicieuse relevant d'un trouble de nutrition sous l'influence d'intoxications et d'auto-intoxications. En règle, il ne débute pas avant six mois. On cite bien, il est vrai, des cas de rachitisme congénital ; ce sont des raretés ; il faut extraire des observations publiées sous ce nom, d'abord celles qui justement concernent des nouveau-nés achondroplasiques, ensuite celles qui ont trait à des déformations par compression intra-utérine due à l'oligamnios, comme les cas que j'ai publiés (1) et dont l'un est représenté (Pl. XLII), puis celles qui relèvent du myxœdème congénital ; enfin celles de syphilis osseuse congénitale, de fractures multiples intra-utérines, d'ostéopsathyrosis ou fragilité constitutionnelle des os et d'ostéoporose congénitale. Les quelques observations (2) qui restent après ce tri sont des plus discutables. En fait, le rachitisme est toujours une maladie acquise.

L'achondroplasie au contraire est une affection toujours congénitale ; la malformation est constituée dès la naissance ; le développement ultérieur de l'organisme ne modifiera rien à la direction déterminée dès la vie intra-utérine ; l'enfant, né achondroplase, le restera toujours. Le rachitisme guérit quand les malformations ne sont pas par trop accentuées. L'évolution du squelette achondroplasique est au contraire fatale. On naît et on reste achondroplase ; on devient rachitique et on peut cesser de l'être. En un mot l'achondroplasie ne se comporte pas à la manière d'un trouble morbide de la nutrition comme le rachitisme. C'est autre chose.

Devons-nous la rapprocher de certaines autres malformations intra-uté-

(1) Apert, Société anatomique, 1895, p. 767 ; Société médicale des Hôpitaux, 26 mai 1899 et *in* thèse de Delpeut, *Malformations par arrêt de développement de l'amnios*, Paris, 1899.

Voici quelques nouvelles observations du même genre :

Macé, *Un cas d'oligamnios*. Société d'obstétrique de Paris, 21 février 1901.

Bonnaire, *Un cas de malformations plastiques du fœtus*, *eod. loc.*, 9 mai 1901.

Schiffer, *Contractures congénitales par insuffisance de liquide amniotique*. Société de neurologie de Berlin, 14 janvier 1901.

Hoffa, *Un cas de contractures multiples congénitales*. Société médicale de Wurzbourg, 20 janvier 1898.

Masbrenier, *Malformation produite par un amnios insuffisant*. Société obstétricale, 12 mai 1898.

(2) Comby, *Traité de rachitisme*, 1901, p. 25.

Digitized by Google

rines ? Peut-on l'expliquer,comme Dareste l'a fait pour un grand nombre de malformations et de monstruosités, par une cause mécanique ? S'agit-il de compression de l'embryon, ou de traumatisme, ou de striction funiculaire ou amniotique, en un mot d'un accident quelconque entravant à un moment donné le développement du fœtus ? Non, car les malformations par accident ne sont jamais héréditaires ; la micromélie par amputation congénitale, ou par constriction funiculaire ne se transmet pas plus aux descendants, que la non-oblitération du trou de Botal consécutive à une endocardite fœtale, ou le pied-bot congénital relevant d'un vice de position ou d'une lésion médullaire. Il n'en est pas de même pour l'achondroplasie ; elle ne relève ni d'un accident arrivé à l'embryon, ni d'une maladie intra-utérine. Elle tient à des causes bien plus profondes, car elle se transmet de génération en génération comme le sexdigitisme ou la dysostose cléido-cranienne héréditaire.

L'achondroplasie peut se transmettre de génération en génération, car les achondroplases possèdent toutes leurs facultés génésiques. Les photographies ci-dessus montrent chez Sicard et Touroff une conformation des organes génitaux des plus satisfaisantes ; cela est la règle chez les achondroplases, et s'il faut en croire les confidences reçues par les auteurs qui ont eu la curiosité d'interroger leurs sujets à cet égard, la physiologie chez eux ne dément pas les promesses de l'anatomie.

Ce sont surtout les femmes qui sont intéressantes à ce point de vue ; les grossesses chez elles ne sont pas rares ; elles ont le plus souvent un bassin considérablement rétréci ; leurs parturitions sont non seulement laborieuses, mais dangereuses ; à chaque accouchement, elles risquent leur vie, ce qui ne les empêche pas de récidiver. Ou bien l'enfant est normal comme le père, ou bien il ressemble absolument à la mère, il est achondroplase comme elle ; c'était le cas pour la malade de MM. Porak et Ribemont-Dessaignes, que j'ai pu voir, avec son enfant alors âgé d'un an, à la Maternité de Paris ; ayant subi à une première grossesse une embryotomie, à la deuxième une opération césarienne, elle revenait parce qu'elle était enceinte pour la troisième fois ! Breckh a même rapporté l'histoire d'une famille où le trisaïeul, le père et deux filles auraient été tous quatre achondroplases.

L'achondroplasie a donc une tendance indéniable à se transmettre par hérédité. S'il ne se forme pas de véritables races d'achondroplases, c'est que d'une part, leur dissemblance trop considérable avec les sujets normaux, les met vis-à-vis de ceux-ci, dans un monde fait pour et par ceux-ci, en état d'infériorité marquée ; c'est surtout les difficultés de l'accouchement chez la femme achondroplase, qui ne peut faire souche que grâce au secours de l'art.

Digitized by Google

Chez les animaux, l'achondroplasie ne déforme pas suffisamment le bassin pour que le même obstacle existe. La sélection artificielle des éleveurs est en outre intervenue parfois dans un sens favorable. Aussi il a existé et il existe encore des races d'animaux achondroplases (chiens bassets à jambes torses, bœufs natos de l'Argentine, chèvres de Guinée, moutons ancons). On ne signale pas la même affection chez les oiseaux ; le mode d'ossification particulier à ces animaux ne permettrait pas de comprendre chez eux une telle malformation ; ils n'ont en effet ni épiphyse, ni ligne régulière d'ossification, et l'os cartilagineux est chez eux extrêmement réduit (1).

Il faut donc admettre que l'achondroplasie n'est ni le fait d'un accident intra-utérin, ni le résultat d'une maladie fœtale ; on peut se demander avec M. P. Marie « si ce n'est pas du côté d'une affection, d'un trouble de la fonction ou du développement de quelque organe glandulaire qu'il faut chercher la raison d'être de l'achondroplasie ». Pour ma part (et cette opinion n'est pas inconciliable avec l'hypothèse proposée par M. Marie), le fait que l'achondroplasie est héréditaire et se présente comme une affection toujours semblable à elle-même ou ne présentant du moins que des variations insignifiantes, m'engage à la considérer comme un type spécial, j'ai presque envie de dire une variété spéciale de l'espèce humaine, ou tout au moins une variation bien caractérisée et héréditaire du type humain.

On peut la mettre en parallèle avec la dysostose cléido-crânienne héréditaire de MM. Marie et Sainton. Héréditaire comme elle, celle-ci frappe les os à développement membraneux, le crâne et la clavicule, que respecte précisément l'achondroplasie. Elle complète l'achondroplasie pour ainsi dire.

L'achondroplasie, à l'inverse de la dysostose cléido-crânienne, ne frappe que les os à développement cartilagineux. Dans ces os, même elle limite son action à une certaine partie de l'os. Voici en effet l'interprétation qu'il faut donner au raccourcissement des os longs, des os à diaphyse et à épiphyses. L'ossification de ces os par le périoste s'est faite normalement ; c'est en effet cette ossification qui développe l'os en épaisseur et cette épaisseur n'est pas diminuée, loin de là, chez l'achondroplasique. L'ossification par le cartilage interdiaphyso-épiphysaire a été au contraire troublée et ralentie ; c'est en effet par ce cartilage que se fait l'accroissement de l'os en longueur.

On peut donc conclure que la cause des déformations achondroplasiques, c'est l'insuffisance du processus formateur de l'os aux dépens du cartilage interdiaphyso-épiphysaire. On explique ainsi, et la localisation de la maladie sur les os longs seuls, et le raccourcissement sans amincis-

(1) Renaut, *Histologie*, I, p. 444.

Digitized by Google

sement de ces os. C'est du reste ce mécanisme qu'admettait Parrot et qu'il traduisait par le terme *achondroplasie*, qui veut dire « défaut de développement cartilagineux ». Les examens histologiques de Spillmann ont démontré que les faits se passaient bien ainsi que l'avait pensé Parrot.

Achondroplasie et dysostose cléido-crânienne sont donc des processus de même ordre ; mais l'un frappe l'ossification d'origine membraneuse, l'autre l'ossification d'origine cartilagineuse. *L'achondroplasie et la dysostose cléido-crânienne sont deux types opposés d'un même groupe morbide les dysostoses congénitales héréditaires.*

Digitized by Google

Digitized by Google

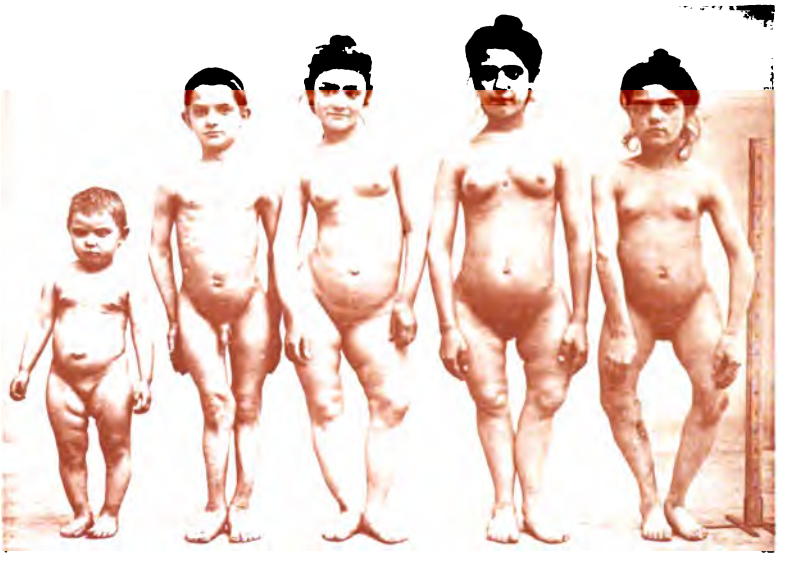

And. Gust. Ber. Virg. Vict.

RACHITISME FAMILIAL

(Zimmern).

Masson & Cie, Editeurs

Phototypie Berthaud, Paris

Digitized by Google

SUR UN CAS DE RACHITISME FAMILIAL

PAR

Le Dr A. ZIMMERN

Ancien interne des hôpitaux.

Nous avons eu l'occasion d'observer dans le service de notre maître, le Professeur Raymond, une petite famille dont presque tous les membres présentent des stigmates de rachitisme. Sur huit enfants, cinq ont été atteints par la dystrophie osseuse, et, ainsi que le montre les Pl. XLIII et XLIV, on observe chez eux des déformations squelettiques fort marquées. Trois autres enfants nous ont paru à peu près indemnes. Leur mère, bien qu'elle ne figure pas dans le groupe, présente également certaines déformations osseuses qui ne laissent aucun doute sur l'existence de l'affection pendant son jeune âge. Au surplus, dans sa génération, cette femme n'a pas été seule touchée, et d'après les renseignements que nous avons pu obtenir, il paraîtrait que, sur trois enfants, une sœur échappa seule à la dystrophie : un frère aîné, rachitique, donna naissance à deux enfants, rachitiques comme lui.

Voici du reste les observations :

La mère V..., 37 ans, ouvrière, travaille à la journée.

Antécédents : Les parents ne paraissent pas, d'après les renseignements que nous avons pu obtenir, avoir présenté de déformations osseuses.

Le père serait mort bacillaire.

Un frère et une sœur. — Le frère est décédé à l'âge de 38 ans de tuberculose pulmonaire, laissant deux enfants. Au dire de la femme V..., tous trois ont présenté des déformations rachitiques.

La sœur de V... est actuellement bien portante.

Elle-même est venue à terme, n'a jamais eu aucune maladie sérieuse (varicelle seulement).

Elle n'a marché qu'à cinq ans et demi. Elle se rappelle avoir eu, dans son enfance, la poitrine bombée et les jambes arquées, mais ces stigmates se seraient amendés vers l'âge de quinze ans, lors de l'établissement de la menstruation.

Actuellement, il n'est pas possible de découvrir une déformation quelconque du sternum, mais, en revanche, la face interne du tibia est nettement incurvée

Digitized by Google

et aplatie en lame de sabre. En outre, on constate une exagération marquée de la courbure claviculaire.

N. B. Le mari de la femme V... est un alcoolique, et serait sujet à des bronchites, particulièrement au retour de l'hiver.

Enfants des époux V...

1. *Victorine*, 17 ans, taille actuelle : 1 m. 20

Née à terme. (La mère était âgée de 21 ans, et n'a contracté aucune maladie pendant la gestation.)

Accouchement difficile : durée du travail : 49 heures ; application de forceps. L'enfant est venu en état de mort apparente.

Nourrie au sein pendant six mois, au bout desquels le lait de la mère étant devenu insuffisant on institue l'alimentation mixte (biberon et potages au tapioca).

L'enfant n'a marché qu'à l'âge de 4 ans.

A l'âge de 9 ans, elle aurait subi une opération qui aurait consisté dans un redressement de la jambe droite (?). On aurait également constaté à cette époque une légère gibbosité dorsale. Actuellement elle n'est pas encore réglée.

La face est aplatie, le maxillaire supérieur est élargi, le front assez proéminent. La voûte palatine est bien conformée.

Le thorax ne présente pas de déformations primitives. La moitié droite forme une saillie assez prononcée, mais qui se trouve liée à une cyphose dont la convexité est tournée à droite.

La courbure vertébrale est en outre modifiée dans la section lombaire où l'on constate une ensellure très marquée.

Membres supérieurs : Epiphyses claviculaires et humérales particulièrement volumineuses. Les humérus sont incurvés et se regardent par leur concavité.

Membres inférieurs : Fémur et tibia sont déformés.

Le fémur droit semble avoir subi une sorte de mouvement de rotation en arrière autour de son axe. La convexité de sa courbure regarde presque en dehors. Le fémur gauche est aplati dans la région trochantérienne. *A priori*, on pourrait croire à une luxation de la hanche de ce côté, mais la ligne de Nélaton est conservée.

Les tibias se regardent par leur face concave, le gauche est plus arqué que le droit et présente davantage l'aplatissement en lame de sabre de la face interne.

2. *Virginie*, 14 ans 1/2 : Taille 1 m. 30.

Née à terme (accouchement facile).

Nourrie au sein pendant 17 mois (les 3 derniers mois, alimentation mixte).

N'a marché qu'à l'âge de 6 ans. Sa mère affirme qu'elle n'a presque pas grandi jusqu'à 12 ans.

Vers l'âge de six ans, elle est tombée d'une fenêtre de rez-de-chaussée et cette chute aurait été suivie d'une perte complète de connaissance, d'une hémorrhagie auriculaire et d'une fracture de la jambe droite.

A l'âge de 12 ans, pendant qu'elle jouait avec des enfants de son âge, elle

Digitized by Google

Digitized by Google



Phototypie Berthaud, Paris

RACHITISME FAMILIAL

(Zimmern).

Masson & Cie, Editeurs

Digitized by Google

tombe brusquement dans une attaque d'épilepsie franche, avec aura, cri initial, écume, morsure de la langue, miction involontaire, etc.

Ces attaques se sont renouvelées depuis lors à intervalles variables, mais depuis l'établissement de la menstruation, il y a trois mois environ, les crises coïncident avec la période menstruelle, apparaissant à son déclin.

A l'examen du squelette on constate des déformations assez accentuées :

1° Tête. — La face est asymétrique, la moitié gauche est moins développée.

La racine du nez est aplatie, le front est plat, le maxillaire élargi.

On ne constate aucun stigmate ni du côté des dents ni du côté de la voûte palatine.

2° Thorax. — Le sternum, projeté en avant, est creusé en gouttière et ses bords font une légère saillie latérale. L'angle chondro-costal est très proéminent mais ne donne pas l'impression du chapelet classique.

Un léger degré de lordose vertébrale amène un peu d'ensellure vers la partie supérieure de la région lombaire.

3° Du côté des membres supérieurs, peu de modifications sauf que l'épaule gauche tout entière est légèrement surélevée et que les courbures claviculaires sont très accusées en raison de la projection du sternum en avant.

Les mains lorsqu'elles tombent dans le rang descendent au niveau du troisième tiers de la cuisse, l'extrémité des doigts restant à deux centimètres environ du condyle.

Les mains sont aplaties « en battoir ». L'annulaire présente la même longueur que l'index.

4° Du côté des membres inférieurs, le squelette a subi des altérations notables. Les deux membres paraissent s'entrecroiser comme les branches d'un X. A donner cette illusion concourent, et l'écartement anormal des cotyloïdes par aplatissement antéro-postérieur du bassin, et l'augmentation de volume du grand trochanter, et l'incurvation à concavité externe très accentuée des deux tibias.

Les fémurs sont fortement arqués et leur déformation dessine une courbe à concavité interne très accentuée. Le fémur droit s'incline davantage sur l'horizontale et paraît du reste un peu plus long que le gauche (26 cent. 1/4 au lieu 25, de l'épine iliaque antéro-supérieure à l'épicondyle). En outre de leur courbure, et de l'aplatissement très prononcé de leur face interne, les tibias présentent une extrémité supérieure anormalement développée qui contraste avec les faibles dimensions du condyle fémoral.

La tête du péroné participe à l'épaississement épiphysaire.

Comme le bassin paraît s'enfoncer entre les deux fémurs, il en résulte que les mensurations prises depuis l'os iliaque donnent des proportions segmentaires absolument anormales (Segment fémoral : 25 cent.; segment jambier : 32 cm. 1/2).

La démarche est particulière et rappelle beaucoup la démarche « en canard ».

3. *Berthe*, 13 ans 1/2. Taille 1 m. 27.

Venue à terme après un accouchement facile.

Digitized by Google

Sevrée à 15 mois. Broncho-pneumonie à cet âge.

Premiers pas à l'âge de 4 ans.

Le rachitisme, chez Berthe, n'offre pas de nombreux stigmates et l'atteinte paraît avoir été légère.

On n'observe guère que des bosses frontales proéminentes, une voûte palatine légèrement ogivale.

Les membres inférieurs sont un peu en parenthèse, et, en outre de leur courbure à concavité interne, les tibias présentent une courbure à convexité antérieure assez marquée.

Du côté des os du bassin, l'enfant accuse des déformations beaucoup plus accentuées. La hanche droite est saillante, volumineuse; l'épine iliaque antéro-supérieure est remontée, et se trouve sur un plan supérieur à l'épine iliaque du côté opposé.

La colonne lombaire et la partie inférieure de la colonne dorsale offrent une courbure compensatrice. Mais ces déformations paraissent tenir à une luxation en haut de la tête fémorale droite ainsi qu'à un certain degré de déplacement de l'os iliaque sur le sacrum.

4. *Gustave*, 11 ans 1/2. Taille 1 m. 21.

Venu à terme, accouchement difficile (forceps).

Sevré à 15 mois.

Premiers pas à l'âge de trois ans.

L'enfant présente actuellement des clavicules fortement arquées, un membre supérieur gauche fortement incurvé regardant le thorax par sa concavité. Le sternum est projeté en avant et fait une forte saillie; il en est de même des côtes, où l'on constate une ébauche du « chapelet » classique.

Du côté des membres inférieurs, on note un épaississement marqué du grand trochanter, une incurvation des fémurs à convexité interne, surtout du côté droit, et une incurvation des tibias dans le sens antéro-postérieur à concavité postérieure surtout prononcée au niveau du tibia gauche.

La face interne des deux tibias est extrêmement aplatie et élargie.

Note. — *a*) Gustave présente les signes d'une bacillose péritonéale au début probable: le ventre est bombé, douloureux, ballonné après le repas. Il y a des alternatives de diarrhée et de constipation; un peu d'amaigrissement depuis quelques semaines.

b) Les testicules ne sont pas descendus dans les bourses, le scrotum est fort peu développé.

5. *Louis*, 9 ans, non rachitique.

Venu à terme, a marché à l'âge de 20 mois. Sevré à la même époque.

L'enfant ne paraît présenter aucun signe de rachitisme.

On remarque toutefois que la main droite est légèrement en trident rappelant ainsi la main de l'achondroplasie.

6. *André*, 6 ans 1/2. Taille 1 m. 17.

Né à terme, a marché à l'âge de 16 mois.

Digitized by Google

Vers l'âge de 3 ans, un coup de pied reçu dans l'abdomen aurait déterminé une péritonite, laquelle aurait nécessité une laparotomie.

On ne trouve actuellement chez lui que des manifestations insignifiantes de rachitisme.

Le fémur droit est un peu plus convexe en avant que normalement ; l'axe du tibia droit s'écarte un peu de la ligne médiane et présente une légère concavité antérieure.

7. *Marguerite*, 4 ans. Taille 0 m. 92.

Venue à terme. Sevrée à 15 mois, a marché à 14 mois.

Présente une hernie ombilicale congénitale.

A l'âge de 3 ans, on aurait diagnostiqué chez elle un début de rachitisme, mais actuellement on ne trouve que des stigmates peu marqués (clavicules et fémurs incurvés davantage que normalement, tibias en parenthèse).

8. *Marie*, 1 an.

Venue à terme après un accouchement très difficile, ne marche pas encore, soumise depuis peu de temps à l'alimentation mixte.

Il n'est pas possible de découvrir encore chez elle des signes de rachitisme.

Le rachitisme frappe bien parfois de la sorte plusieurs individus de souche commune et on le voit alors se développer parallèlement chez plusieurs enfants d'une même lignée ; parfois encore il s'observe dans des générations successives, mais plus rares sont les cas où, sévissant comme une véritable épidémie, il semble avoir pris racine dans la famille, s'attaquant à ses membres avec une fréquence surprenante.

A considérer des faits de cet ordre, il semble qu'on puisse invoquer en faveur du rachitisme une influence marquée de l'hérédité et l'envisager comme une véritable maladie familiale. On a pu ainsi, se fondant sur des apparences, accorder au facteur étiologique « hérédité » une importance qu'il ne possède pas et édifier la théorie héréditaire du rachitisme, théorie qui, dans l'observation ci-dessus, paraît entièrement justifiée.

La répétition du rachitisme chez les descendants n'est cependant pas la règle : aussi, pour expliquer son existence chez des sujets nés de parents indemnes, les défenseurs de la théorie héréditaire durent-ils appeler à leur aide l'hérédité indirecte, et ils attribuèrent la production de la dystrophie à des affections telles que la tuberculose, la scrofule, la syphilis (1), qu'on pouvait en effet retrouver assez souvent chez les ascendants.

Ajoutons que cette théorie de l'hérédité (directe ou indirecte) paraissait trouver une réelle confirmation dans les faits de rachitisme précoce appelés rachitisme congénital et rachitisme intra-utérin.

(1) On sait que Parrot fut de ce nombre, et qu'induit sans doute en erreur par des coïncidences fréquentes il rattacha le rachitisme à l'hérédo-syphilis.

Digitized by Google

La théorie a cependant été entièrement abandonnée et les notions pathogéniques actuelles que nous possédons sur la question démontrent surabondamment que c'est dans des conditions d'hygiène alimentaire défectueuse qu'il faut chercher la raison véritable des accidents rachitiques. Il est à peu près certain que l'insuffisance nutritive, la mauvaise direction de l'alimentation pendant les premiers mois, l'usage immodéré du biberon, le sevrage prématuré jouent le principal rôle dans la genèse de la dystrophie et sont la cause véritable des désordres gastro-intestinaux qui se montrent pour ainsi dire toujours à l'origine de la maladie.

La production des accidents au sein d'une même famille n'est donc liée à l'hérédité qu'en apparence et elle ne peut être considérée que comme purement accidentelle. Que l'alimentation ait été mal dirigée pour chaque enfant, aux mêmes causes répondront les mêmes effets, et le rachitisme pourra se développer chez chacun d'eux.

Pourtant l'affection n'atteindra pas fatalement chaque enfant, et tel nourrisson dont l'alimentation aura été mal comprise ne sera pas infailliblement voué au rachitisme.

La question de terrain est en effet à prendre également en considération et ici le facteur hérédité peut trouver sa place, mais à titre de cause prédisposante uniquement. C'est ainsi que la tuberculose, la syphilis, tout comme les mauvaises conditions hygiéniques, les privations, la misère physiologique de la mère exposent plus facilement à l'éclosion de l'affection ; mais cette prédisposition n'offre rien de spécial au rachitisme et s'applique aussi bien à toute affection du jeune âge, l'athrepsie par exemple.

Resterait à expliquer la pathogénie du rachitisme intra-utérin qui paraît se trouver en contradiction avec la théorie alimentaire. Mais ici la contradiction n'est encore qu'une apparence. L'existence du rachitisme intra-utérin vrai est en effet une question bien discutée et déjà nous savons qu'un bon nombre de faits décrits à tort sous ce nom appartiennent à l'achondroplasie.

Nous n'y insisterons pas car l'histoire des rapports de cette dernière affection avec le rachitisme a été faite dans un même numéro par notre collègue et ami Cestan à l'article duquel nous renvoyons le lecteur (Voir page 277).

Digitized by Google

MACRODACTYLIE ET MICRODACTYLIE

PAR MM.

P. BÉGOUIN et **J. SABRAZÈS**

(de Bordeaux)

Il a été publié de nombreux travaux sur les malformations des doigts. Nous citerons parmi les plus récents, ceux de Leboucq (1), Ferd. Klaussner (2), G. Joachimsthal (3), Rieder (4). La dissection attentive et la radiographie ont contribué à élucider l'étude de ces malformations que l'on considérait naguère comme de simple curiosités tératologiques. Cette étude est cependant encore inachevée et il n'est pas indifférent de publier dans tous leurs détails, les cas qui se présentent à l'observation.

Voici les trois faits qu'il nous a été donné de recueillir :

Observation I.

P. L..., âgé de 31 mois, natif de Lerm (Gironde), est présenté le 3 novembre 1898 à M. Bégouin pour une difformité de la main gauche.

Ni dans la famille du père, ni dans celle de la mère on ne trouve traces de difformités quelconques.

Le père, cultivateur, est bien portant (ni alcoolisme, ni syphilis).

L'enfant a un frère parfaitement constitué.

Le petit malade est né à terme, à la suite d'une grossesse et d'un accouchement tout à fait normaux.

Aussitôt après sa naissance, on a constaté que l'index et le médius de la main gauche étaient soudés, et présentaient un volume très exagéré.

A mesure que l'enfant a avancé en âge, la disproportion entre les deux doigts soudés et les autres s'est encore accrue et c'est à cause de cette difformité crois-

(1) Leboucq, *De la Brachydactylie et de l'hyperphalangie chez l'homme.* Bulletin de l'Académie royale de Médecine de Belgique, 1896.

(2) Ferd. Klaussner, *Die Missbildungen der menschlichen Gliedmassen und ihre Entstehungsweise*, Wiesbaden, Bergmann, 1900.

(3) G. Joachimsthal, *Die angeborenen Verbildungen der oberen Extremitäten.* Hamburg, Grafe und Sillem, 1900.

(4) Rieder, *Ueber gleichzeitiges Vorkommen von Brachy-und Hyperphalangie an der Hand.* Deutsches Archiv fur klin. Med., 66 Bd (Festschrift Ziemssen).

Digitized by Google

sante que les parents se sont décidés à venir nous consulter. La santé de l'enfant a toujours été excellente, et de fait, il est de taille moyenne, respire la santé, ne présente aucune malformation autre que celle de la main gauche.

Fig. 1.

Sur cette main, on voit tout d'abord que le pouce, l'annulaire et l'auriculaire sont bien conformés et de même volume que ceux de la main droite. La déformation n'atteint que l'index et le médius qui sont soudés, très volumineux et en hyperextension.

Si on les examine par leur face antérieure ou palmaire on soupçonne à peine le sillon vertical qui, à l'état normal, sépare les deux doigts et qui est réduit ici à une légère dépression. Les plis transversaux de flexion sont au contraire bien marqués. Le pli de flexion de la première phalange est, comparativement, un peu plus abaissé sur ces deux doigts que sur les doigts sains correspondants. Le pli de flexion de la phalangine sur la phalange, nettement accusé, est à peine à une distance plus longue du pli précédent que sur les doigts sains de l'autre côté, tandis que le pli de flexion de la phalangette sur la phalangine est à une distance du pli situé au-dessus, triple de ce qu'elle est sur l'autre main. On dirait donc que la phalange a peu participé à l'accroissement des doigts tandis que la phalangine y a contribué pour beaucoup. Enfin le pli de la phalangette est une fois plus éloigné de l'extrémité du doigt qu'il n'est sur les doigts sains. Par conséquent, la phalangette aurait, elle aussi, contribué notablement à l'accroissement de longueur de ces deux doigts.

Ceux-ci sont en hyperextension comme si les tendons extenseurs étaient trop courts pour des os trop longs.

Si l'on regarde la main malade par sa face dorsale on voit nettement que la masse pathologique est formée par la réunion des deux doigts déformés et surtout très volumineux. Les ongles persistent sur chacun d'eux, très étalés, comme tiraillés en tous sens par les tissus sous-jacents. Entre les deux doigts existe, dans la partie moyenne de leur longueur seulement, un sillon de 3 à 4 millimètres de profondeur.

De plus, la main gauche vue par sa face dorsale paraît plus large que la droite et de fait, la mensuration donne les résultats suivants :

Circonférence de la main malade : 0 m. 145.

Circonférence de la main droite : 0 m. 125.

Circonférence prise au milieu des 2 doigts soudés : 0 m. 12.

Circonférence prise au milieu des 2 mêmes doigts sains : 0 m. 065.

Longueur des doigts prise par la face palmaire et en suivant la convexité due à l'hyperextension, à partir de l'interligne articulaire métacarpo-phalangien :

Côté malade : 0 m. 10.

Côté sain : 0 m. 05.

Longueur des doigts malades déterminée par une perpendiculaire partant de l'interligne métacarpo-phalangien et rencontrant un plan horizontal (la main

Digitized by Google

étant pendante) mené par l'extrémité digitale : 0 m. 09, soit un centimètre de moins que dans la façon de procéder précédente.

La circonférence du poignet est égale à droite et à gauche. De même la longueur des 2e et 3e métacarpiens droits et gauches.

La mensuration montre encore que le pouce et les doigts sains du côté gauche ont une longueur et un volume égaux à ceux du pouce et des doigts correspondants de la main droite. Peut-être y a-t-il une différence de 1 millimètre en moins pour le pouce du côté malade.

La peau est de coloration normale, la consistance des parties molles, élastique ; au-dessous d'elles, on sent les phalanges notablement hypertrophiées. Pas de frémissement, pas de réductibilité, pas de souffle. Les mouvements spontanés sont très limités. L'enfant ne peut dans ses essais de flexion qu'amener ses deux doigts accolés dans le prolongement des métacarpiens correspondants. A l'état de repos, c'est l'extension forcée. Il ne se sert d'ailleurs pas de ces deux doigts. S'il veut saisir un objet il le saisit avec les autres doigts et l'appuie seulement sur la tête des 2e et 3e métacarpiens. En somme, ces deux doigts ne font que le gêner. Jamais il n'en a souffert. Dernièrement, l'enfant s'est fait une petite coupure superficielle au niveau de la partie antéro-externe du pli de flexion de l'index : elle a saigné, et la cicatrisation a été normale.

La sensibilité est difficile à apprécier, étant donné l'âge du petit malade. Elle est manifeste à la piqûre comme partout ailleurs. Au froid, la peau ne devient pas violacée. Pas de sécrétion sudorale anormale. Les poils manquent, mais comme sur la main opposée.

Température locale prise le soir 34°6. Dans la paume de la main, sur toute la surface antérieure des 2e, 3e métacarpiens, et même en haut, sur celle du 4e, il existe une tuméfaction molle, diffuse, qui se prolonge jusqu'au poignet ; sous la pression elle se réduit un peu, pour se reproduire aussitôt. La peau, à son niveau est normale. Cette tuméfaction semble le prolongement sous-cutané, vers le canal carpien, des tissus hypertrophiés qui entrent dans la constitution des doigts anormaux. Elle ne serait pas congénitale, comme la malformation des doigts ; elle n'existe, paraît-il, que depuis un an et demi.

Les artères radiales droite et gauche battent de même.

En somme : augmentation de volume et de longueur portant sur les parties molles et sur le squelette de deux doigts accolés par malformation congénitale, augmentation qui s'accentue de plus en plus (Voir fig. 1, Radiographie).

Aucun traitement autre que l'ablation de ces deux doigts gênants et disgracieux ne pouvait être proposé. M. Bégouin fit la désarticulation métacarpo-phalangienne, le 9 novembre 1898, sous chloroforme et, après l'application de la bande d'Esmarch. Il fut obligé de couper un peu plus haut pour ne pas prendre de lambeau en tissu malade et pour déjeter cependant la cicatrice sur la face dorsale, de façon à lui éviter les chocs qu'elle eût reçus, si elle était restée à la face palmaire, et réséqua 0 m. 01 environ chaque tête métacarpienne (elles étaient absolument saines). On fit sur la paume de la main et jusqu'au talon de celle-ci, une incision verticale médiane pour poursuivre le

Digitized by Google

prolongement carpien. Ce prolongement était constitué par une masse ayant l'aspect d'un lipome encapsulé. L'arcade palmaire superficielle sectionnée était de volume normal ; aucune vascularisation spéciale.

La bande d'Esmarch enlevée, le sang s'écoula, comme d'une main normale, par les artères collatérales. Six ou sept ligatures au catgut. Suture de la peau aux crins de Florence.

Les suites opératoires furent normales, à part une accumulation séro-sanguine qui s'écoula, lorsque, le 8e jour, les points de suture furent enlevés. Le 15e jour, l'enfant partait guéri. Depuis cette époque, la main est restée indolente ; l'enfant s'en sert aussi bien que de l'autre ; elle est seulement un peu plus épaisse au niveau de la paume et jusqu'au poignet, comme s'il y avait encore un excès de tissu adipeux.

Dissection des doigts enlevés :

Une tranche palmaire, coupée perpendiculairement à l'axe des doigts jusqu'à l'os, apparaît comme formée de tissu graisseux finement lobulé. Sur le bord confinant à l'os, on voit la coupe des deux tendons fléchisseurs situés dans leur gaîne à la face externe de laquelle le tissu graisseux est adhérent.

La moitié de la face interne du médius est disséquée suivant une ligne qui doit conduire sur la collatérale de ce doigt. On ne peut trouver cette artère, pas plus que le filet nerveux qui l'accompagne. On ne voit que du tissu adipeux qui semble homogène. Cependant, en disséquant la face palmaire, on voit une cloison feutrée verticale et antéro-postérieure qui, des bords interne de l'index et externe du médius, va à la face profonde de la peau, cloison plus tendue vers l'extrémité inférieure. A égale distance de la peau et de l'os, toujours sur la face palmaire, on trouve deux tout petits vaisseaux du volume d'un fil blanc, à peine visibles, et, au devant du squelette du médius, un autre vaisseau, plus gros et très net. C'est tout, et à part quelques tractus fibreux, plus denses vers la pulpe, il n'y a qu'un tissu graisseux homogène. En somme, comme vaisseaux, on rencontre une collatérale externe palmaire et deux autres tout petits vaisseaux au milieu de la graisse : la vascularisation est donc plutôt faible.

Les tendons extenseurs sont très courts, tendus ; aussi, quand on a enlevé la graisse, voit-on saillir les articulations phalango-phalanginiennes et phalangino-phalangettiennes du côté de la face palmaire.

Entre les deux cloisons feutrées, on trouve un peu de tissu adipeux qui conduit sur la peau dorsale, faisant le fond du sillon interdigital anormal.

Quant aux nerfs, on n'a pu les disséquer au milieu de la gangue graisseuse.

La face dorsale ne présente rien de particulier si ce n'est, sur le côté dorso-externe du médius, la présence d'un prolongement d'une masse adipeuse palmaire ; ailleurs rien d'anormal. Les tendons sont normaux, comme ceux de la face palmaire, seulement plus courts.

L'incision longitudinale des phalanges montre qu'elles sont formées de tissu compact et de tissu spongieux normaux.

De même, les cartilages paraissent sains. Les articulations sont saines aussi, mais un peu déformées par l'hyperextension.

Digitized by Google

En somme : adipose et hypertrophie osseuse proportionnelles au volume du doigt.

Mensurations du squelette des doigts d'après les dissections et les radiographies (Pl. XLV).

Longueur :

	G.	D.
Index		
1re phalange	3 cent.	2 cent. 5
2e —	3 cent.	1 cent. 5
3e —	2 cent.	0 cent. 8
Médius		
1re phalange	3 cent.	2 cent. 5
2e —	2 cent.	1 cent. 5
3e —	2 cent.	0 cent. 9

Epaisseur moyenne de la diaphyse des phalanges.

G.	D.
1 cent. 3 à 1 cent. 5	0 cent. 3 à 0 cent. 5

Les cartilages d'ossification épiphysaire sont beaucoup plus apparents au niveau du bout supérieur de la phalangine sur les doigts mal formés que sur les doigts sains. Ils ne sont pas reconnaissables à la première phalange. Pas de cartilages d'ossification le long des métacarpiens. Au niveau du carpe on note deux points d'ossification.

L'examen histologique a porté sur les parties molles pulpaires du médius et de l'index gauche soudés.

En allant de la périphérie vers la profondeur on trouve la couche cornée de l'épiderme qui mesure de 165 à 240 μ d'épaisseur. Les corps muqueux de Malpighi s'étend sur une hauteur de 80 à 160 μ ; ses ondulations sont courtes, inégales.

Le revêtement épidermique ne présente aucune modification dans sa texture. Le derme est constitué par un tissu conjonctif fasciculé, dans lequel on ne remarque ni ectasies vasculaires anormales, ni traces d'un processus inflammatoire quelconque. Une membrane basale bien marquée le sépare de l'épiderme ; le tissu dermique pénètre jusqu'à 300 à 330 μ et repose sur une couche conjonctivo-adipeuse, constituée par de fins tractus connectifs supportant des grappes de vésicules graisseuses. En plein tissu adipeux on trouve deux corpuscules de Paccini à une distance de la surface cutanée de plus de 2000 μ. Plongés dans cette atmosphère graisseuse, on rencontre à une profondeur de 1500 μ, un groupe de 6 à 7 petits faisceaux nerveux réunis en un filet nerveux tout à fait normal.

Les autres parties des doigts malformés, sauf l'augmentation de volume, ne présentent rien de notable.

Observation II. — *Rétrécissement mitral pur congénital et brachydactylie.*

E... R..., âgée de 52 ans, a été considérée, depuis sa plus tendre enfance,

Digitized by Google

comme étant atteinte d'une affection du cœur s'accompagnant de dyspnée et d'une tendance à la cyanose.

Antécédents héréditaires. — Sa mère, très nerveuse, est morte, à 68 ans, d'une maladie du cœur qui était de date récente ; sa grand'mère a eu aussi une maladie du cœur ; une de ses tantes également ; son père est mort paralysé à 73 ans ; un frère est mort de diphtérie.

Antécédents personnels. — Jusqu'à 12 ans, elle était restée très petite ; puis elle s'est rapidement développée ; à 15 ans, elle pesait 51 kilogs, on a remarqué que les extrémités digitales de la main gauche étaient moins développées que du côté droit, et cela depuis sa naissance. Elle n'a jamais entendu dire qu'il y ait eu, dans sa famille, des vices de conformation des doigts, jamais de maladies fébriles malgré une certaine susceptibilité de l'appareil broncho-pulmonaire. Emotivité exagérée.

Etat actuel (15 mars 1898). — Taille un peu au-dessous de la moyenne (1 m. 49). Rien de particulier à l'examen de la face et du crâne, sauf une coloration violacée des lèvres.

On ne sent pas battre la pointe du cœur ; on perçoit, dans les 2e et 3e espaces intercostaux gauches, une zone de battements. La région du cœur est endolorie (sensation subjective). Au foyer d'auscultation de l'orifice mitral, on entend un souffle intense, présystolique et systolique, un dédoublement du second bruit, un roulement diastolique ; ces signes sont particulièrement marqués dans les 3e et 4e espaces intercostaux gauches. Le pouls est très petit, égal, régulier ; il bat 88 fois à la minute. Pression sphygmomanométrique, 14.

La malade n'accuse pas d'autre trouble que de la dyspnée d'effort et un peu de ballonnement de l'estomac. On n'observe rien d'anormal à l'examen des autres viscères.

La main droite est tout à fait normale ; les doigts ne présentent pas de déformations.

Lorsqu'on découvre les avant-bras et les bras, on constate entre eux une certaine différence ; l'avant-bras gauche est moins développé que le droit. Longueur de la pointe de l'olécrâne à la tête du cubitus = 22 cm. 5 à droite, 21 cm. à gauche ; circonférence 1/2 centimètre en faveur du côté droit. Epaule gauche un peu plus haute que la droite. Pas de différences dans la longueur des humérus. Circonférence des bras : 23 cm. 5 à droite, 21 cm. 5 à gauche.

Lorsqu'on examine la main gauche, on voit que le poignet, les régions dorsale et palmaire de la main sont normaux, de même le pouce. Les articulations phalangiennes sont ankylosées ; l'index (à un faible degré), l'auriculaire, l'annulaire, le médius présentent des malformations (Fig. 2). Ces doigts, sans présenter de stigmates de sclérodactylie, vont se rapetissant et s'effilant de la racine à l'extrémité libre ; ils se terminent par un ongle atrophié et incurvé. La première phalange de l'auriculaire et de l'annulaire est un peu diminuée de longueur et de volume ; la deuxième et la troisième phalange des quatre derniers doigts présentent des modifications profondes. La longueur des doigts malformés par rapport à leurs symétriques, est comme 4 est à 5 ; l'auriculaire est même proportionnellement un peu plus court. Leur épaisseur, à leur ex-

Digitized by Google

trémité libre, est diminuée de moitié. Sur les épreuves radiographiques, on voit que les espaces interarticulaires des doigts sont beaucoups plus marqués du côté droit ; à gauche, ces espaces sont inappréciables. Les mensurations du squelette des doigts, suivant leur longueur, donne les résultats suivants (Pl. XLVI).

	Droit	Gauche
	cm.	cm.
Pouce :	4,8.	4,7.
Index :	7,6.	6,7.
Médius :	8,9.	6,5.
Annulaire :	8,5.	5,8.
Auriculaire :	6,5.	5,2.

Fig. 2.

Longueur respective des phalanges :

	1re phalange		2e phalange		3e phalange	
	D.	G.	D.	G.	D.	G.
	cm.	cm.	cm.	cm.	cm.	cm.
Pouce :	2,8	2,8	2	1,9		
Index :	3,7	3,7	2,1	2	1,5	0,9.
Médius :	4,2	4,2	2,7	0	1,8	2.
Annulaire :	4	4	2,5	0	1,8	1,9.
Auriculaire :	3,1	2,9	1,9	1,6	1,6	0,7.

Diamètre transversal du squelette des phalanges :

Bout central de la première phalange :

	D.	G.
Pouce :	0,9	0,9.
Index :	1,5	1,5.
Médius :	1,5	1,5.
Annulaire :	1,4	1,4.
Auriculaire :	1,3	1,3.

Digitized by Google

Corps de la première phalange :

	D.	G.
Pouce :	0,7	0,7
Index :	1	0,5.
Médius :	1	0,5.
Annulaire :	1	0,9.
Auriculaire :	0,7	0,7.

Première phalange : (bout périphérique).

	D.	G.
Pouce :	0,9	0,9.
Index :	1	1.
Médius :	1	1,1.
Annulaire :	1	1,
Auriculaire :	0,8	0,8.

Troisième phalange : (extrémité libre).

	D.	G.
Pouce :	0,5	0,5.
Index :	0,5	0,6.
Médius :	0,5	0,7.
Annulaire :	0,5	0,6.
Auriculaire :	0,4	0,3.

Observation III. — *Brachydactylie.*

X..., âgé de 20 ans, se présente à nous le 20 décembre 1897.

Antécédents héréditaires. — Son père est diabétique depuis 30 ans. Sa mère est bien portante. Il a deux frères en bonne santé, myopes.

Antécédents personnels. — Il est né à terme. A l'âge de 6 mois, X... a eu des convulsions (attaques avec perte de la connaissance et du mouvement). A la suite de ces crises on s'est aperçu qu'il avait les yeux déviés, le côté gauche de la face paralysé, inerte, ainsi que toute la partie gauche du corps. Le côté gauche est resté complètement paralysé avec atrophie musculaire surtout marquée au mollet jusqu'à l'âge de 5 ans. Le malade a commencé à marcher à 6 ou 7 ans. Il a subi, à cette époque, un traitement électrique et a pu, petit à petit, se servir de ses membres.

Il a été atteint de la rougeole à 11 ans et n'a présenté, depuis, aucune autre affection. Il a subi trois opérations pour un double pied-bot varus équin. Le malade nous déclare que l'ongle de l'annulaire de la main droite tombe tous les 4 ans.

Etat actuel (décembre 1897). — A l'examen de la face on est frappé par un strabisme interne des plus prononcés dû à une paralysie des muscles droit externe, grand et petit oblique du côté droit ; lorsqu'on dit en effet au malade de porter l'œil en dehors, on constate que l'abduction est impossible ; l'éléva-

Digitized by Google

Digitized by Google

BRACHYDACTYLIE ET SCLERODACTYLIE
OBS. II

BRACHYDACTYLIE
OBS. III

(Bégouin et Sabrazès).

Masson & Cie, Editeurs Phototypie Berthaud Paris

LIBRARY

Digitized by Google

Digitized by Google

MACRODACTYLIE ET SYNDACTYLIE
de l'index et du médius gauches
OBS. I
(*Bégouin et Sabrazès*).

Digitized by Google

tion, l'abaissement, l'adduction s'effectuent d'une façon normale. Du côté gauche, tous les mouvements du globe sont abolis sauf l'élévation. Lorsqu'on fait porter l'œil en haut, il se produit un léger nystagmus vertical. Le malade ne se sert pas de cet œil pour la vision.

Les deux yeux sont atteints d'astigmatisme myopique qui est surtout marqué à gauche. Des deux côtés la pupille réagit à la lumière quoique faiblement, mais ne réagit pas notablement à l'accommodation. La malade accommode cependant assez pour pouvoir lire couramment de l'œil droit quand son vice de réfraction est corrigé.

On constate une asymétrie faciale très marquée : le nez est dévié vers la droite ; tout le côté gauche de la face est paralysé : l'orbiculaire n'arrive pas à déterminer l'occlusion des paupières ; il existe un larmoiement constant. Le malade ne peut pas siffler ; il souffle difficilement. Les mouvements de la langue sont limités, surtout la projection en avant et à gauche ; le bout dépasse à peine l'arcade dentaire ; la langue ne peut être mise en gouttière ; les mouvements de latéralité de cet organe sont difficiles et le malade ne peut aller chercher derrière les arcades dentaires les aliments qui y sont tombés. Les papilles linguales sont extrêmement accusées.

La paralysie faciale est totale. Si on dit au malade de faire la moue il arrive à peine à produire quelques secousses du côté gauche. La luette n'est pas déviée, le voile du palais se contracte. X... se plaint d'une salivation très marquée. Les temporaux et les masséters fonctionnent également des deux côtés ; pas de modifications de la peau du côté paralysé ; pas de différences de la température entre les deux côtés de la face. Les os ne semblent pas participer à l'atrophie. La voûte palatine est très creuse. Les dents sont très longues, surtout à la mâchoire inférieure. Prognathisme supérieur.

La sensibilité sous ses divers modes est partout normale.

Dès sa naissance X... a eu deux doigts atrophiés, l'auriculaire et l'annulaire gauches et l'annulaire droit un peu rapetissé. L'atrophie intéresse la 2e et la 3e phalange, surtout cette dernière. Ces deux doigts sont non seulement atrophiés mais déformés ; ils sont considérablement effilés ; toutefois, à son extrémité libre, l'annulaire est un peu renflé en baguette de tambour. La 3e phalange est infléchie et l'articulation de la phalangine avec la phalangette est immobilisée dans une ankylose incomplète pour l'auriculaire, complète pour l'annulaire. L'ongle hippocratique est pour l'annulaire réduit à un tronçon informe épais de 2 à 3 millimètres, ayant l'aspect d'une corne ; il y a cependant une ébauche de repli sous-unguéal.

Longueur de l'auriculaire gauche, 6 centimètres.
— — droit, 7 —

L'annulaire gauche est également malformé au niveau de la dernière phalange ; l'articulation de la phalangine avec la phalangette est peu mobile ; ce doigt est effilé à son extrémité libre.

La radiographie (Pl. XLVI) de la main gauche montre que l'atrophie porte sur le squelette de la phalangine et de la phalangette de l'auriculaire et de l'annulaire. Les dernières phalanges des autres doigts sont aussi moins déve-

Digitized by Google

loppées que normalement. Les articulations phalangetto-phalanginiennes de l'annulaire gauche sont ankylosées.

Dans le premier cas, il s'agit d'une macrodactylie chez un enfant âgé de 31 mois.

La difformité, localisée à la main gauche, est caractérisée par la soudure des parties molles de l'index et du médius et par le volume et la longueur démesurés de ces doigts qui ont conservé leur forme. Cette difformité est congénitale, mais non héréditaire, ni familiale. A mesure que l'enfant avance en âge, la disproportion entre ces deux doigts soudés et les autres s'accroît. Les doigts malformés sont en extension forcée à l'état de repos et ne peuvent être fléchis ; à leur base, ils sont engainés dans un étui adipeux. La dissection de la pièce enlevée chirurgicalement ne décèle pas de vascularisation anormale. Le squelette montre une hypertrophie osseuse proportionnelle au volume démesuré des doigts. L'existence d'un cartilage épiphysaire très développé à l'extrémité supérieure de la 2e phalange de ces doigts malformés explique leur accroissement progressif.

En somme, on se trouve en présence d'une véritable anomalie par excès.

L'association de la syndactylie constatée dans notre observation peut s'observer aussi dans la microdactylie.

Rieder (1) a rapporté le cas d'un père et de sa fille ; chez le premier, il y avait seulement formation rudimentaire d'une seule phalange ou d'un métacarpien ; chez la fille, la malformation était étendue à toutes les extrémités ; on notait une absence d'orteils ou de doigts, des réductions numériques de phalanges, de la syndactylie.

Quant à nos deux observations de microdactylie, elles appartiennent à deux variétés différentes.

Dans la première, relative à une femme atteinte d'un rétrécissement mitral pur congénital, la brachydactylie est due non seulement à un raccourcissement de certaines phalanges, mais encore à l'absence de quelques-unes. Ainsi sont rapetissées, à gauche : la deuxième phalange du pouce, la deuxième et la troisième phalanges de l'index, la première et la deuxième phalanges de l'auriculaire. Manquent complètement la deuxième phalange du médius et de l'annulaire gauches. En revanche, par une sorte de compensation, les troisièmes phalanges du médius, de l'annulaire et de l'auriculaire sont plus longues que du côté sain.

La disparition totale d'une phalange peut être l'aboutissant de la réduction de longueur d'un des segments.

A l'état normal « pour le cinquième orteil, par exemple, le processus

(1) Rieder, *loc. cit.*

Digitized by Google

est en pleine évolution : cet orteil est en train de perdre sa phalange intermédiaire par réduction de celle-ci et soudure avec la base de la phalange distale. Sur trois cent et un pieds, Pfitzner (1) a rencontré cette soudure cent dix-sept fois. Si le cinquième orteil est déjà très avancé dans la voie de la réduction, cette influence se fait aussi sentir, mais beaucoup moins fréquemment, aux trois orteils médians, la fréquence diminuant du quatrième au deuxième » (Leboucq). Pfitzner a vu aussi que lorsque la phalange intermédiaire est réduite, la phalange distale est au contraire allongée.

Aux doigts des mains, cette réduction et surtout cette absence de phalanges n'ont été que très rarement notées. Dans notre cas se vérifie aussi l'allongement compensateur de la phalange distale au cas de disparition de la phalange intermédiaire.

Notre second fait de brachydactylie est dû à la petitesse de la phalangine et de la phalangette des doigts malformés.

On le voit, notre premier malade nous a permis d'étudier une anomalie très rare par excès : les deux autres présentent une anomalie par défaut. Dans ces trois cas, il nous a été impossible de remonter à la cause de ces malformations et d'en élucider le mécanisme intime.

(1) Pfitzner, *Die kleine Zehe.* Arch. f. Anat. und Entwickel, 1890.

Digitized by Google

MYOCLONIE DU TYPE BERGERON

CHEZ UN DÉGÉNÉRÉ HYSTÉRIQUE

PAR

M. R. BERNARD,

Répétiteur à l'Ecole du service de Santé de Lyon.

Observation.

Ethylisme paternel.— Stigmates physiques et psychiques de dégénérescence. — Absence des stigmates hystériques vulgaires. — Tremblements, astasie-abasie, chorée simple, chorée électrique et chorée fibrillaire, dérobement des jambes, par suite d'une frayeur éprouvée à 7 ans. — Emploi du tartre stibié : guérison des spasmes, persistance du tremblement.

W... né à Marseille, cavalier de 2e classe au 2e régiment de dragons, antérieurement charretier ; entre à l'hôpital Desgenettes le 30 décembre 1900 avec le diagnostic « tremblement hystérique ».

Antécédents héréditaires. — *Père*, grand buveur. Des amis ont dit à W... qu'il était « renommé pour cette qualité » déjà quand il était soldat. Il a fait 15 ans de service au 2e chasseurs d'Afrique, et la campagne de 1870 tout entière. Prisonnier en Allemagne il s'est échappé, a repris du service, a été libéré vers 1874, s'est marié peu après et n'a jamais perdu ses habitudes alcooliques. W... se rappelle l'avoir vu souvent rentrer ivre avec des colères « à tout casser dans la maison ». Depuis 2 ans il est un peu maintenu par son fils ; d'ailleurs il sort moins, sa vue s'étant affaiblie.

Mère sourde depuis longtemps et rhumatisante. Elle a été alitée pendant une longue maladie (six mois) sans fièvre, que W... ne peut définir autrement. Elle n'a pas fait de fausses couches ; W... est venu au monde sans incidents après une grossesse tout à fait normale. Les grands-parents, oncles paternels et maternels sont inconnus. W... est fils unique.

Antécédents personnels. — W... n'a jamais eu de convulsions, il a été propre et il a marché de bonne heure.

A 7 ans W... a eu une grande *frayeur*. Un soir il avait entendu raconter chez lui qu'un passant venait d'être attaqué à la tombée de la nuit par des malfaiteurs embusqués dans des broussailles, derrière un pan de mur auprès duquel il passait tous les jours. Le lendemain justement en rentrant à la nuit, comme il arrivait à cet endroit, il entendit quelque chose remuer dans ces

Digitized by Google

broussailles. Affolé il courut sans s'arrêter l'espace de 800 mètres et se laissa tomber sur une chaise, ne pouvant plus remuer ni bras ni jambes, mais tremblant de tous ses membres. Il ne mangea pas, on dut le porter au lit ; après une nuit agitée, il tremblait encore au réveil. C'était un *tremblement* violent à grandes et rapides oscillations, que W... représente par le geste d'agiter vigoureusement une sonnette.

Durant six ou sept mois le tremblement ne s'est pas arrêté, il persistait pendant le sommeil avec des exacerbations et ou des rémissions, d'abord peu marquées. Il n'était pas accru par les mouvements volontaires, mais il était assez vif dans les membres supérieurs pour empêcher une cuillère d'arriver à la bouche avec son contenu. Cette incommodité, du reste, ne dépendait pas du seul tremblement.

Chorée.— Le médecin,au dire de W..,aurait parlé de « Danse de Saint-Guy ». W... en effet,avait gardé son appétit et n'avait pas de fièvre, et il était moins importuné par ses tremblements, que par « une grande maladresse qui l'empêchait de faire ce qu'il voulait et qui lui faisait faire ce qu'il ne voulait pas » : il lui est arrivé de heurter sa cuillère contre sa joue et même de répandre dans son cou la soupe qu'il portait à sa bouche ; il a cassé souvent ce qu'il tenait à la main, il se heurtait au mur pendant la nuit, et se rappelle encore les mouvements désordonnés des bras et des jambes qui se produisaient spontanément et troublaient ses mouvements volontaires.

Astasie-abasie. — Il n'avait aucune paralysie et dans son lit, à part la gêne causée par l'ataxie choréique, il remuait comme il voulait, mais il ne pouvait marcher, ni même se tenir debout. Pendant huit mois on l'a porté tous les jours sur une chaise où il se tenait assis toute la journée. On essaya de le faire marcher, sans succès ; il se laissait tomber dès qu'il était debout. Enfin après trois ou quatre mois, sur les instances du médecin, il s'exerça régulièrement.Il fit des progrès assez lents ; il réussit d'abord à traverser une petite terrasse sur laquelle il passait ses journées, il précipitait sa course par crainte de tomber avant d'avoir atteint le mur d'appui dont il ne s'éloignait guère et près duquel il s'assayait quand il était fatigué : parfois, avant qu'il put s'asseoir, ses jambes se dérobaient, il s'affaissait et devait se traîner à quatre pattes, même ainsi il tombait encore quelquefois et devait ramper sur le ventre, parfois aussi il se retrouvait incapable de marcher et renonçait à faire ces quelques pas.

Par la suite, ces chutes devinrent moins fréquentes, les tremblements moins intenses ne se manifestaient guère que sous l'influence de la fatigue, ils disparurent même aux membres inférieurs par intervalles. W... a remarqué qu'une accalmie d'au moins une semaine, surtout d'une quinzaine, d'un mois au plus aboutissait toujours à une grande crise de tremblement telle que celle qu'il présente actuellement.

Jamais pendant ces crises ou pendant ces chutes il n'a perdu connaissance.

Emotivité. — Les émotions rappellent très facilement les tremblements, et W... est très émotif. Il conduisait un jour une charrette, qu'un écart du cheval jeta dans un fossé ; il resta les bras battants, tout tremblant et incapable de rien faire, même de parler, pendant que deux camarades relevaient le che-

Digitized by Google

val et la charrette, et le menaient lui-même à l'auberge voisine pour le « remettre » avec un verre de vin chaud.

Phobies. — W... a redouté longtemps de sortir le soir ; jusqu'à 13 ans il craignait « l'homme blanc » dont il avait entendu parler dans les histoires de revenants. — Il a horreur du sang ; du sang des autres, et non du sien. A six ans il est tombé dans la mer ; ne sachant pas nager, il faillit se noyer ; il s'était fendu la tête sur des rochers et il rentrait chez lui la figure en sang, sa mère était très effrayée, lui point, et il la consolait. Mais quelques années plus tard, à 14 ans, un garçon jardinier comme lui s'étant coupé la main, W... ne put lui donner aucun secours ; la vue de ce sang lui faisait tourner le cœur. Il ne peut voir appliquer des ventouses scarifiées. Cependant il n'est pas poltron. Il n'a pas peur de conduire un cheval rétif, il en a conduit souvent. Bien qu'il ait un caractère calme, il n'a pas peur non plus de se disputer ou de se battre à l'occasion. Il est monté souvent dans des clochers sans avoir le vertige.

Il voulait être jardinier, mais le tremblement l'a détourné, à son regret, de cette profession qui exige de l'adresse manuelle. Devenu charretier il n'a jamais eu d'ennuis provenant de sa maladresse ou de sa négligence. C'est un bon ouvrier.

A l'école, il n'a pas fait de progrès sensibles, dit-il, depuis sa maladie. Le tremblement l'en empêchait moins, semble-t-il, par la gêne physique que par une sorte de découragement qui en résultait. Cependant il a appris de son mieux.

W... ne boit jamais dans sa journée plus d'un litre et demi de vin et une absinthe. Il ne s'est grisé que le jour du tirage au sort : et encore n'a-t-il pas cessé de savoir ce qu'il faisait.

Au point de vue sexuel, il s'est développé tard (17 ans), mais rapidement (en moins de six mois). Pas d'habitude de masturbation ; pas de maladie vénérienne.

Pas de maladie infectieuse.

Maladie actuelle. — W... a fait son service très correctement pendant six semaines. Il supportait vaillamment les premiers ennuis de sa nouvelle existence, et ne se présentait pas à la visite pour les nombreux furoncles dont il souffrait. Vers le 10 décembre, survint une *crise* de tremblement dont il ne se serait pas occupé, si l'infirmier, qui le connaissait et qui pansait officieusement ses furoncles, ne l'avait signalée au médecin-major qui fit entrer W... à l'infirmerie. Il trembla pendant trois jours.

Peu après, d'autres furoncles apparaissent qui n'empêchent pas W... de faire son service. Le 28 décembre nouvelle crise de tremblement, W... nettoyait ses basanes dans sa chambre après la soupe du soir ; subitement il est tombé sur les genoux, puis couché, il s'est mis à trembler de tous ses membres. Il avait toute sa connaissance, il se rappelle même qu'il avait gardé sa brosse à la main. Ses camarades présents s'empressent autour de lui ; il voulut se relever seul, il réussit à s'appuyer sur les coudes et sur les genoux, mais il ne put malgré ses efforts, ni se lever, ni se redresser et même, à plusieurs reprises, il tomba

Digitized by Google

étendu de tout son long, capable seulement de se traîner à plat ventre. On le porta à l'infirmerie, puis à l'hôpital.

Le tremblement des jambes a cessé de lui-même le 28, le tremblement des bras persiste jusqu'au 2 janvier, ce jour-là il s'interrompt pendant une heure, puis il reprend jusqu'au 8 janvier toujours limité aux bras. Le 8, il s'arrête pendant la visite et reprend le matin du 9, il persiste ainsi mais avec un amoindrissement notable de l'amplitude des oscillations jusqu'au 12 janvier. Ce jour-là il cesse brusquement au moment où l'élève qui prend des observations est occupé à l'étudier.

Etat actuel. — Le 12 janvier 1901 tous les troubles présentés par W... se réduisent à un mouvement spasmodique rythmé et symétrique des membres supérieurs. Ce spasme était, les jours précédents, dissimulé par le tremblement, mais, d'après W... il existait pourtant : il ne cesse jamais, il ne se rappelle pas, depuis sa « danse de Saint-Guy » qu'il l'ait abandonné une seule minute.

Mouvements spasmodiques. — W... présentant ses deux mains en pronation on voit à intervalles réguliers une secousse les projeter en avant, puis les retirer brusquement, comme sous l'effet d'une excitation électrique rythmée, et juste suffisante, des extenseurs de l'avant-bras ou du bras. Ce mouvement très brusque mais immédiatement retenu n'amène pas un déplacement de plus de deux centimètres, quand il est très accentué. C'est le soubresaut d'une personne qui subirait, en essayant de s'y opposer, une poussée du coude.

Il est facile de reconnaître que le biceps brachial franchement durci à chaque secousse en est l'agent principal, mais que ses antagonistes, le biceps en particulier, ne sont pas inactifs.

Les deux mains se déplacent parallèlement et simultanément à intervalles à peu près réguliers 6 à 3 fois par minutes ; l'amplitude de ces secousses n'est pas toujours égale, il y en a de plus courtes et de plus amples. Parfois deux secousses arrivent coup sur coup comme subintrantes et le synchronisme persiste entre les deux mains. Par contre la symétrie est très imparfaite, ordinairement le déplacement est plus marqué à droite, quelquefois au contraire c'est à gauche qu'il s'accentue le mieux, surtout au cours d'une émotion.

Les *émotions*, en effet, si légères qu'elles soient (être appelé au laboratoire, présenté aux élèves, à un médecin etc.), exagèrent ce spasme, en précipitant les oscillations jusqu'à 50 fois par minute, ou en amplifiant un peu les secousses ; dans ce cas il arrive que le synchronisme est moins absolu, exceptionnellement même, la main gauche a eu des retards, peut-être des secousses avortées, qui n'ont pas pu être enregistrées : devant le tambour enregistreur les périodes ont toujours paru régulières et synchrones et ces irrégularités ont été si rares en somme qu'on peut les noyer dans la continuité du rythme habituel.

La *volonté* ne peut rien sur ces secousses. W... prié de les réfréner s'en est toujours déclaré incapable parce que, prétend-il, il ne les sent pas venir. Même s'il fait un effort persistant pour raidir ses bras ce spasme se manifeste « comme si, dit-il, quelqu'un lui poussait les coudes ». Cette particularité donne à ce spasme, insignifiant en apparence, une importance inattendue. W... ne pouvant réussir un mouvement un peu minutieux et un peu soutenu a dû

Digitized by Google

renoncer à diverses professions et d'abord à celle de jardinier pour laquelle il se sentait du goût. Il met plusieurs minutes à enfiler une aiguille ; calant sa main droite sur sa main gauche et comptant sur un heureux hasard il profite d'un intervalle pour lancer le bout de fil qu'il retire quelquefois malgré lui au moment même où il croit avoir abouti. — Le rythme semble constant. L'*attention* qu'il y porte ne le modifie pas. Quand il cause assez longtemps pour être distrait de ces mouvements, — ce qui est facile, car il ne s'en préoccupe guère, — on les voit se poursuivre indéfiniment avez la même périodicité, et il n'y a pas de changement si on l'oblige à reporter brusquement sa pensée.

W... a été observé quatre ou cinq fois dans son *sommeil* à plusieurs semaines d'intervalle, on l'a toujours trouvé sans spasme et sans tremblement.

Chorée fibrillaire. — Quand W... est deshabillé on voit s'ajouter aux contractions rythmées du triceps brachial des contractions fasciculaires et fibrillaires de tous les muscles de la ceinture scapulaire. Ces contractions n'entraînent aucun déplacement des épaules ou des membres supérieurs, on ne les soupçonne pas si une serviette est jetée sur les épaules. Elles paraissent continues d'abord et sans relation avec le spasme rythmé ; mais en y regardant de près,on peut observer de légers paroxysmes qui coïncident avec les spasmes. Dans les intervalles, les contractions fibrillaires sont moins diffuses et moins nombreuses. C'est une trémulation discrète irrégulière et multiple des muscles sus et sous-épineux, trapèze, des muscles de la nuque du grand dorsal, du grand pectoral qu'on dirait excités par une électrode de faradisation. Ces contractions ne gênent en aucune façon le malade qui ne les soupçonnait même pas. Elles ne sont pas modifiées par le tremblement.

Tremblement. — Ce tremblement est très irrégulier dans ses allures et dans sa forme. Il est indépendant des contractions rythmées et des contractions fibrillaires auxquelles il se juxtapose ou se superpose sans les troubler.

En temps ordinaire il manque, et si W... étend ses mains et ses doigts on les voit, spasme à part, aussi immobiles que chez tout sujet normal, faisant le même effort.

Mais ce tremblement existe en permanence à l'état latent, il suffit à W... d'écrire pour le mettre en évidence plus nettement que sur les tracés de l'appareil enregistreur. C'est un tremblement vibratoire assez rapide (8 ou 9 oscillations par seconde) dont les caractères ont toujours été identiques quand on a fait écrire W... C'est en somme une sorte de tremblement intentionnel que, seul, l'acte d'écrire a la propriété de rappeler. W... croit qu'il tremble à cause de son effort pour neutraliser les spasmes. Ces spasmes « comme si on lui poussait le coude » projettent la plume par de brusques échappées qu'il essaye de contenir ou de détourner du papier.

W... prié d'écrire sans s'occuper de son tremblement donne un deuxième échantillon dans lequel on peut voir inscrites toutes les « échappées », mais dont le tremblement n'est pas exclus. Si les oscillations paraissent moins fréquentes c'est que W... écrivait plus vite, autrement dit le mouvement de l'appareil enregistreur était plus rapide.

Digitized by Google

Dès que le malade cesse d'écrire le tremblement disparaît ou se réduit à de très insignifiantes oscillations.

Quand il a un accès de tremblement, W... ne peut absolument pas se servir d'une plume.

Il n'est pas possible de préciser quels muscles interviennent dans ce tremblement, on constate seulement d'une manière générale que les muscles de l'épaule agitent le membre supérieur dans sa totalité : à la main le tremblement est communiqué. La tête ne tremble pas, ni les membres inférieurs si ce n'est pendant les grandes crises de tremblement général. Ces accès se manifestent, à intervalles irréguliers et durent de quelques heures à deux ou trois jours. Si au sortir d'un accès le spasme myoclonique prend un rythme plus lent huit ou dix jours passent sans tremblement.



Fig. 1.

Le froid, les émotions augmentent le tremblement ; une fois W... s'est mis à trembler parce qu'on l'appelait au laboratoire à une heure inaccoutumée. Dans ce cas le tremblement s'installe sans autre trouble. Rarement l'accès débute par un dérobement des jambes avec astasie-abasie. Ce *dérobement des jambes* survient quelquefois isolément et sans raison appréciable, il va rarement jusqu'à la chute complète. Il ne s'accompagne pas de vertige, mais des *vertiges* peuvent se produire d'une manière indépendante, ils sont assez forts pour que le malade se sente menacé d'une chute, mais il a toujours le temps de s'appuyer ou de s'asseoir et il n'est jamais tombé.

W... présente encore un *tic* de la face. Il est peu apparent du reste. C'est, par moment surtout quand il parle, un mouvement de distorsion des lèvres vers la droite, une sorte de moue de travers dont il ne s'aperçoit pas et qu'on ne lui avait jamais fait remarquer.

W... ne se préoccupe guère de ces diverses incommodités mais il est très impressionné par une autre sorte de spasme qu'il ne consent à décrire qu'avec des réticences. De loin en loin il est subitement ébranlé comme par une décharge électrique, qui le raidit s'il est debout et lui fait faire un brusque saut en hauteur, c'est un éclair et c'est fini. S'il est couché, il a un simple sursaut, mais ce spasme insignifiant suscite un trouble mental très particulier. W... trouve à ce phénomène un caractère quasi-surnaturel que n'ont pas les autres. Pendant deux ou trois jours il ne cesse d'y penser. Ses réflexions se résument

Digitized by Google

à ceci : « Mais enfin qu'est-ce qui peut t'arriver ? avec une affaire comme celle-là qui vient on ne sait pas comment, tu peux y rester » et il a peur de mourir dans un de ces soubresauts.

Il n'a « d'idées noires » qu'à cette occasion, on a vu qu'il accepte sa maladie avec résignation sinon avec indifférence. Il n'a pas de cauchemar (il en avait dans son enfance). Son caractère est calme, son jugement droit, sa mémoire sûre. Il comprend bien et sait s'intéresser à ce qu'il voit, il peut s'appliquer à ce qu'il fait. Les seules tares mentales à rapprocher de celle-ci sont l'hémophobie déjà signalée et une *onychophagie* acharnée.

Il est très émotif, il n'est pas colère, il a des sentiments affectueux pour ses parents.

L'examen méthodique du système nerveux n'ajoute rien à ce qui vient d'être décrit. W... n'éprouve aucune gêne dans son bras droit qui cependant accuse au dynamomètre une infériorité assez nette (main droite 30, main gauche 40, mais on a noté une fois : main droite 70, main gauche 40) ; le malade est droitier. Tous les mouvements sont aisés et précis.

Les réflexes tendineux (soléaire, rotulien, olécranien) sont de forme et d'intensité normales.

Les réflexes cutanés aussi. Les orteils se fléchissent quand on pique la plante du pied.

La sensibilité est partout conservée sous tous ses modes (contact, douleur, froid et chaud, sens musculaire). On a constaté plusieurs fois une sensibilité, assez vive des zones pseudo-ovariennes. Pas de zones hystéogènes vraies.

Organes des sens. Champ visuel non rétréci, habituellement. Il a été examiné trois fois, une fois on a constaté un rétrécissement concentrique peu marqué. Pas de dyschromatopsie. Acuité visuelle normale. Olfaction et gustation normales. Acuité auditive affaiblie, la montre entendue à 20 centimètres au lieu de 60.

Stigmates physiques de dégénérescence. — La physionomie paraît à la fois indolente, inquiète et distraite. Pas de déformation crânienne appréciable à l'œil. Oreilles ourlées, sans lobule. La face est un peu asymétrique, la fente palpébrale un peu rétrécie à gauche, le maxillaire inférieur plus saillant de ce côté avec une apophyse lémurienne peu accentuée mais plus proéminente que celle de droite. Rares nævi : un à la queue du sourcil gauche, une demi-douzaine sur le tronc. Cypho-scoliose à concavité droite manifeste, non expliquée par la profession de jardinier que W... a exercée très peu de temps.

Les divers appareils fonctionnent régulièrement, surtout l'appareil digestif. W... n'a jamais eu de maladie organique il n'est porteur d'aucune tare. La température a toujours oscillé régulièrement entre 36° 5 et 36° 9.

Appareil génito-urinaire. — Développement des caractères sexuels essentiels et accessoires tardif mais rapide (en six mois entre 17 ans et demi et 18 ans). *Polyurie* constante. Le bocal de W... contient tous les jours 2500 à 3000 c. d'urine d'aspect normal. L'analyse due à l'obligeance de M. le pharmacien principal de 1re classe Roman porte :

Digitized by Google

Phosphates totaux en P^2O^5.	0 gr. 85	par litre
— alcalins —	0 gr. 60	—
— terreux —	0 gr. 25	—

Ni glycosurie, ni albuminurie.

14 *janvier*. — Le tremblement a repris subitement cette nuit sans cause appréciable.

16. — Le tremblement s'est interrompu hier soir.

18. — W... est réveillé en sursaut pendant la nuit par le tremblement qui agite tout son corps très violemment. L'attaque dure un quart d'heure, puis le tremblement disparait et W... constate que les secousses rythmées de ses bras sont plus rares, il annonce que le tremblement ne reparaîtra pas de 8 ou 10 jours.

27. — Pendant la nuit reprise du tremblement ; il est localisé au bras, et dure environ pendant trois heures. Interruption jusqu'à 7 heures du matin, reprise à ce moment jusqu'à huit heures.

28. — Tremblement de midi à 5 heures. Repos pendant la nuit, reprise du tremblement ce matin à 6 heures. Il cesse à 9 heures.

29. — Le tremblement a repris dans l'après-midi, il persiste ce matin.

30. — Hier soir le tremblement s'est interrompu entre 6 et 7 heures du soir, puis il a repris avec tant d'intensité que W... n'a pas pu dormir de la nuit, il est très impatienté et énervé. Le tremblement était localisé aux membres supérieurs. Il a cessé ce matin à 4 heures.

3 *février*. — Le tremblement a reparu hier matin avec des oscillations plus courtes mais plus fréquentes, toujours localisé aux membres supérieurs. Repos 3 heures du soir.

4. — Hier soir W... a été réveillé à 9 heures par un soubresaut, il reste éveillé et inquiet pendant 2 heures.

8. — Tremblement très faible hier pendant 2 heures.

15. — Hier vers 5 heures W... ne tremblait pas, mais les secousses myocloniques étaient fréquentes. Tout d'un coup il a été pris par un frisson, puis par un deuxième et un troisième, tout son corps en était ébranlé et chaque fois ses jambes faiblissaient : il a pu se retenir, mais il serait tombé.

16. — Dans la nuit, W... a été tracassé par le même frisson que la veille, il était violemment agité, comme s'il avait eu très froid, il souffrait de la tête en même temps et transpirait abondamment. Ce matin la céphalalgie persiste mais il n'y a pas de fièvre, aucun malaise général, rien à la gorge, les secousses myocloniques sont très fréquentes, à peu près une par seconde.

A partir de ce moment les accès de tremblement se sont présentés encore par intervalles comme précédemment sans aucune régularité.

8 *mars*. — Vertiges hier et avant-hier passagers et sans importance.

On promet à W... de le guérir radicalement par l'emploi d'un remède dont on a déjà vanté devant lui aux élèves les merveilleux effets. Il s'agit du tartre stibié dont sous divers prétextes on retarde l'administration. W... en témoigne quelque impatience.

21. — W... a été présenté hier soir à la Société des sciences médicales de

Digitized by Google

Lyon. Ce matin il prend 5 centigrammes d'émétique, l'effet en est lent, après une demi-heure il a seulement « l'estomac barbouillé », après une heure il vomit une seule fois, néanmoins le spasme rythmé cesse aussitôt et ne reparaît pas de la journée, mais il y a du tremblement par intervalles.

22. — W... s'est plaint d'être fatigué dans la journée et demande à ne prendre que le lendemain les 10 centigrammes d'émétique, jugés nécessaires pour assurer la guérison. Les secousses sont totalement supprimées, le tremblement semble persister à l'état latent : quand il raidit la main tendue ou quand il veut écrire, l'immobilité n'est pas parfaite, l'écriture est pourtant bien meilleure.


Sharrettier soldat au 2e dragon à
Lyon 2e escadron 3 peloton 1re
escouade le 29 mars 1901

Fig. 2.

23. — Émétique, 10 centigrammes, trois vomissements bilieux. Le tremblement n'a pas reparu.

24. — Hier vers deux heures après-midi, le tremblement a reparu très fort pendant dix minutes dans tous les membres et deux heures environ dans les bras. Ce matin l'on n'aperçoit ni tremblement ni spasme, les contractions fibrillaires du trapèze et des muscles sus et sous-épineux ont disparu depuis l'administration de l'émétique.

27. — Hier court accès de tremblement ; ce tremblement au dire de W...aurait été plus menu que précédemment. Essai d'hypnotisation par la fixation du regard, après trois minutes W... ferme les yeux : il reste immobile les yeux fermés avec un frémissement très marqué et continu des paupières : les globes sont divisés en haut. Aucun malaise au réveil. L'expérience n'a pas été renouvelée.

28. — W... a été présenté de nouveau à la Société des sciences médicales hier. Il n'y a plus trace de myoclonie.

29 — W... quitte l'hôpital avec un congé de convalescence de deux mois.

Dans cette histoire de myoclonie classique par ses caractères essentiels deux points méritent une discussion spéciale :

1° Les effets du traitement ;

2° La pathogénie des accidents.

Sur les secousses myocloniques rythmées et fibrillaires l'effet du tartre stibié administré selon la formule de Bergeron a été immédiat et radical : tout a disparu. Il serait naïf sans doute de conclure que ce médicament

Digitized by Google

excellent dans l'espèce a une action spécifique. Il agit plutôt, semble-t-il, comme un puissant renfort de la suggestion. Ce dernier moyen n'a, du reste, pas été négligé. A plusieurs reprises les mérites de la médication stibiée ont été vantés devant W..., on a apprécié son efficacité immédiate et le caractère définitif de la guérison, tandis que, sous des prétextes divers, on en retardait l'administration au point d'exciter l'impatience du malade. Surtout on l'avait averti de la violente perturbation exercée sur l'organisme et de la nécessité de ménager les doses. L'effort suggestif s'est prolongé pendant plusieurs semaines, et l'effet nauséeux en démontrant au malade la vérité de tout ce qu'il avait appris ne pouvait qu'accroître l'influence de cette suggestion qui seule eût peut-être été insuffisante. Mais comme Bernheim (1) a guéri des myoclonies par la suggestion seule, il faut lui concéder l'efficacité ; le rôle de l'émétique est celui d'un excipient commode pour la suggestion.

La pathogénie de ces accidents myocloniques a été assez mal étudiée. On sait le plus important sur leurs causes depuis qu'on les a fait rentrer dans la série des syndromes hystériques, mais le mécanisme même ne semble pas avoir été approfondi. Il aurait fallu pour W.... une série assez longue d'investigations hypnotiques, pour découvrir l'idée fixe subconsciente d'où dépendaient tous ces troubles. Le temps ayant manqué et l'intérêt direct du malade n'imposant pas ces manœuvres, puisqu'il était guéri, on s'en est abstenu. Toutefois l'intervention de l'idée fixe est très plausible : on peut au moins l'imaginer et l'entourer des symptômes qui en deviennent les signes extérieurs : le soubresaut des bras, le sursaut du corps, le dérobement des jambes, le tremblement, la polyurie même sont les manifestations somatiques de l'émotion éprouvée dans l'accès primitif de terreur et perpétuée à l'état subconscient.

Sans doute, une action thérapeutique portant sur cette idée aurait mieux assuré la guérison. Seul, en effet, le spasme myoclonique a cédé, l'hystérie reste, manifestée encore par la polyurie, l'amyosthénie et le tremblement même qui risque de persister si l'effet de la suggestion ne se poursuit pas au cours de la convalescence.

Cette dissociation thérapeutiqne des troubles n'implique certainement pas une différence de nature ; comment admettre que cet homme ayant été myoclonique demeure hystérique, qu'il souffrait de deux névroses et qu'il en garde une. Il garde de l'hystérie les manifestations les plus tenaces, celles qui rentrent plutôt dans la classe des stigmates que dans celle des paroxysmes.

(1) Congrès des médecins aliénistes et neurologistes, Nancy, 1896, anal. Bull. méd., 1896, p. 745.

Digitized by Google

Il est intéressant de noter à côté de ces troubles permanents, stigmates ou non, que les stigmates habituels, vulgaires, de la névrose sont absents. C'est bien ici le cas de se demander si le terrain spécial sur lequel la névrose a été cultivée n'a pas eu l'influence modificatrice qui nous expliquerait ses anomalies. Avant d'être un hystérique W... était déjà un dégénéré, puisque fils d'alcoolique, puisque porteur de stigmates évidents, il faut donc croire que ce trouble fonctionnel qu'est l'hystérie n'a pas dérangé — chez lui — le jeu d'organes normaux.

S'il est vrai que chacun fasse sa pathologie selon son anatomie, la fatigue, le surmenage, l'épuisement ou l'inhibition d'où vient l'hystérie se manifesteront sur des individus normalement conformés (ou à peu près) en un syndrome moyen, celui qui est devenu classique ; les mêmes causes portant sur un système nerveux à texture plus ou moins atypique créeront un hystérie adéquate ; dans cette hystérie atypique des symptômes nouveaux se superposent ou se substituent au tableau classique banal.

L'hystérie moins tyrannique que l'épilepsie par exemple, ne supprime pas toute spontanéité dans la réaction qu'elle provoque. Elle épouse, comme un voile très souple, les irrégularités du sujet qu'elle revêt. Même dans des conditions étiologiques en apparence uniformes d'intoxication, de traumatisme etc. elle n'efface pas le polymorphisme de son substratum « ondoyant et divers ». C'est un état de conscience qui peut laisser transparaître les singularités patentes et latentes de chaque caractère.

Digitized by Google

RECHERCHES EXPÉRIMENTALES SUR LA FATIGUE PAR LES EXCITATIONS DE L'ODORAT,

PAR

CH. FÉRÉ,

Médecin de Bicêtre.

Des expériences antérieures (1), relatives à l'influence des excitations sensorielles sur le travail ont montré qu'en général toutes les excitations recherchées comme agréables déterminent une augmentation de la capacité de répéter un effort déterminé. Cette exaltation de la motilité volontaire se manifeste très rapidement et peut persister un temps variable suivant la qualité, l'intensité et la durée de l'excitation. Les mêmes expériences répétées avec des excitations pénibles ont montré un effet immédiat tout différent : une diminution d'emblée du pouvoir d'exécuter le même mouvement volontaire.

Les effets des excitations sensorielles se montrent du reste très différents suivant l'état du sujet au moment où elles agissent. Dans la dépression une excitation généralement pénible et déprimante peut avoir un effet excitant. On pouvait se demander si sur un sujet préalablement excité, une excitation ordinairement tonique devenait dépressive. L'étude des excitations prolongées était propre à la solution du problème. C'est à elle que nous avons eu recours.

Comme dans ses recherches précédentes, sur la question du travail, c'est l'auteur qui est le sujet des expériences. On se sert de l'ergographe de Mosso : le médius soulève chaque seconde un poids de 3 kilogs, jusqu'à l'impossibilité d'exécuter la traction si limitée que ce soit dans le temps déterminé. On fait chaque jour à la même heure une expérience qui est

(1) *Etudes expérimentales sur le travail chez l'homme et sur quelques conditions qui influent sur sa valeur* (Journ. de l'anatomie et de la phys., 1901, p. 1). — *Les variations de l'excitabilité dans la fatigue* (L'année psychologique, 1901, p. 69). — *Etude expérimentale sur l'influence des excitations agréables et des excitations désagréables sur le travail* (*ibid.*, p. 88). — *Note sur le travail alternatif des deux mains* (*ibid.*, p. 130).— *L'excitabilité comparée des deux hémisphères cérébraux chez l'homme* (*ibid.*, p. 143). — *De l'influence de l'échauffement artificiel de la tête sur le travail* (Journ. de l'anat. et de la phys., 1901, p. 291).

Digitized by Google

constituée par une ou plusieurs séries de reprises ergographiques, les séries d'ergogrammes sont séparées par des repos de cinq minutes, et les 4 ergogrammes de chaque série ne sont séparées que par des repos de une minute.

Dans la série de recherches qui ont précédé immédiatement celles-ci, douze séries de 4 ergogrammes exécutant un repos, ont donné en moyenne pour la main droite 22 kilogr. 53, pour la main gauche, 15 kil. 77 (1). C'est de ces moyennes que nous nous sommes servis pour établir la comparaison avec le travail fourni dans les expériences actuelles.

Toutes les excitations sensorielles peuvent être utilisées (2).

On s'est servi dans cette série un peu longue d'excitations de l'odorat qui ont paru les plus inoffensives. On peut reprocher aux substances odorantes de posséder en même temps que leurs propriétés organoleptiques, des propriétés chimiques, mais les excitants des autres sens joignent à leurs propriétés organoleptiques d'autres propriétés chimiques ou des propriétés physiques dont les effets sont tout aussi difficiles à dissocier.

Dans les expériences précédentes on avait empiriquement fait agir les excitants sensoriels deux minutes avant le commencement du travail. Ce n'est pas constamment au moins la meilleure condition de l'excitation. Dans les expériences actuelles, on a fait commencer l'excitation avec le travail, puis on a augmenté progressivement la durée de l'excitation préalable. Dans toutes les expériences on a fait durer l'excitation pendant toute la durée de la première série de quatre ergogrammes et pendant les repos de une minute qui les séparent. Les résultats des expériences se lisent facilement dans les tableaux suivants où sont indiqués en mètres la hauteur totale de soulèvement et en centimètres leur hauteur moyenne ; le travail est indiqué en kilogrammètres. La dernière colonne indique le rapport du travail total des quatre ergogrammes de la série moyenne au repos 22 kil. 53 = 100.

Dans un premier groupe d'expériences l'excitation a été faite avec une essence de cannelle de Chine, tenue sous les narines dans un flacon, et d'une façon uniforme.

(1) *De l'influence de l'échauffement artificiel de la tête*, etc.

(2) Note sur la fatigue par les excitations visuelles (*C. R. de la Soc. de Biologie*, 1901, p. 668). — Note sur la fatigue par les excitations du goût (*ibid.*, p. 722). — Note sur la fatigue par les excitations auditives (*ibid.*, p. 749). — Note sur la fatigue par les excitations cutanées (*ibid.*, p. 753).

Digitized by Google

Exp. I. — Excitation commençant avec le travail.

1re Série : Odeur d'essence de cannelle.

Hauteur totale en mètres	Nombre des soulèvements	Travail en kilogrammètres	Hauteur moyenne en centimètres	Rapport du travail au travail normal
5,12	108	15,36	4,74	
2,67	60	8,01	4,45	
2,45	57	7,35	4,29	
1,54	33	4,62	4,66	
		35,34		156,50

2e Série : Sans excitation.

5,66	121	16,98	4,67	
3,13	73	9,39	4,28	
2,47	57	7,41	4,33	
1,72	40	5,16	4,30	
		38,94		172,83

Exp. II. — Excitation commençant deux minutes avant le travail.

Odeur d'essence de cannelle.

Hauteur totale	Nombre des soulèvements	Travail en kilogrammètres	Hauteur moyenne	Rapport du travail au travail normal
4,16	101	12,48	4,11	
2,04	60	6,12	3,40	
1,75	50	5,25	3,50	
1,63	49	4,89	3,32	
		28,74		127,56

Exp. III. — Excitation commençant 4 minutes avant le travail.

Odeur d'essence de cannelle.

Hauteur totale	Nombre des soulèvements	Travail en kilogrammètres	Hauteur moyenne	Rapport du travail au travail normal.
4,37	110	13,11	4,24	
2,06	58	6,18	3,55	
1,41	40	4,23	3,52	
1,51	40	4,53	3,77	
		28,05		124,50

Digitized by Google

Exp. IV. — Excitation commençant huit minutes avant le travail.

Odeur d'essence de cannelle.

Hauteur totale	Nombre des soulèvements	Travail en kilogrammètres	Hauteur moyenne	Rapport du travail au travail normal
2,31	50	6,93	4,62	
1,29	28	3,87	4,60	
1,13	25	3,39	4,52	
1,16	26	3,48	4,46	
		17,67		78,43

Exp. V. — Excitation commençant 12 minutes avant le travail.

1re *Série : Odeur d'essence de cannelle.*

Hauteur totale	Nombre des soulèvements	Travail en kilogrammètres	Hauteur moyenne	Rapport du travail au travail normal
1,21	25	3,63	4,84	
0,54	13	1,62	4,15	
0,43	10	1,29	4,30	
0,39	8	1,17	4,87	
		7,71		34,22

2e *Série : Sans excitation.*

4,51	95	13,53	4,74	
2,58	62	7,74	4,16	
1,57	35	4,71	4,48	
1,05	24	3,15	4,37	
		29,13		129,29

Exp. VI. — Excitation commençant 16 minutes avant le travail.

1re *Série : Odeur d'essence de cannelle.*

Hauteur totale	Nombre des soulèvements	Travail en kilogrammètres	Hauteur moyenne	Rapport du travail au travail normal
0,60	11	1,80	5,45	
0,44	10	1,32	4,40	
0,34	8	1,02	4,25	
0,40	9	1,20	4,44	23,70
		5,34		

2e *Série : Sans excitation.*

2,79	59	8,37	4,72	
2,35	54	7,05	4,35	
1,23	28	3,69	4,39	
1,08	25	3,24	4,32	
		22,35		99,20

Digitized by Google

3e *Série : Sans excitation.*

4,24	118	12,72	3,59	
2,53	63	7,59	4,01	
2,13	56	6,39	3,80	
2,00	46	6,00	4,34	
		32,80		145,57

4e *Série : Sans excitation.*

3,20	76	9,60	4,21	
1,12	26	3,36	4,30	
0,87	21	2,61	4,14	
0,92	21	2,76	4,38	
		18,33		81,35

5e *Série : Sans excitation.*

0,48	11	1,44	4,36	
0,40	10	1,20	4,00	
0,36	9	1,08	4,00	
0,25	6	0,75	4,16	19,84
		4,47		

6e *Série : Odeur d'ammoniaque.*

4,40	102	13,20	4,30	
2,29	56	6,87	4,08	
1,87	44	5,61	4,25	
1,57	35	4,71	4,48	
		30,39		135,28

On peut voir au premier coup d'œil la différence de travail fourni dans les expériences où l'excitation a été de quatre minutes au plus avant de commencer et dans les expériences où elle a été plus prolongée ; la décroissance se fait rapidement à mesure que l'excitation se prolonge. Mais l'étude de la somme du travail fourni par les séries que nous ne pouvons pas représenter graphiquement en totalité est encore plus frappant, comme on le voit dans les tableaux où se trouve établie la comparaison avec le travail normal, sans excitation. Plus l'excitation a duré avant le commencement du travail, plus le travail de la série initiale diminue ; de 156 kil. 50 quand l'excitation commence avec le travail, on descend à 127,50, quand elle a commencé deux minutes avant le travail, à 124,50 quand elle a commencé 4 minutes avant ; puis à 78,43, à 24,22, à 23,70 à mesure que la durée de l'excitation augmente.

Dans l'expérience I nous voyons que les effets de l'excitation primitive se prolongent, et que la seconde série, faite après un repos de 5 minutes,

Digitized by Google

repos insuffisant pour la réparation, donne un travail supérieur à celui de la première. Dans l'expérience V, la seconde série faite dans les mêmes conditions, montre une excitation secondaire analogue à celle que nous avons signalée à la suite des excitations pénibles. Cette excitation secondaire on la retrouve dans les 2e, 3e et 4e séries de l'expérience VI. Cette exaltation secondaire de la capacité de travail n'est que passagère : le travail est devenu très faible dans la série 5 de l'expérience VI ; mais il remonte d'une manière remarquable à la série suivante sous l'influence d'une excitation réputée pénible, produite par l'ammoniaque.

Ce qui ressort de ces expériences c'est qu'une excitation agréable qui a pour effet d'exalter la capacité de travail peut, si elle est prolongée, avoir un effet déprimant immédiat. Il était intéressant d'étudier de plus près les effets secondaires de l'excitation prolongée pour constater si elle détermine un déficit définitif. Nous avons entrepris dans ce but une autre série d'expériences avec une autre essence aussi réputée pour son action tonique, l'essence d'absinthe. Cette série a été précédée et suivie d'une expérience de contrôle, où le travail ergographique n'a été précédé ni accompagné d'aucune excitation.

C'est le médius droit qui travaille.

Exp. VII. — Sans excitation.

Hauteur totale	Nombre des soulèvements	Travail en kilogrammètres	Hauteur moyenne	Rapport du travail au travail moyen
		1re *Série* :		
3,22	69	9,66	4,58	
1,66	40	4,98	4,15	
1,56	36	4,68	4,33	
1,37	32	4,11	4,28	
		23,43		103,99
		2e *Série* :		
3,21	69	9,63	4,65	
1,86	41	5,58	4,53	
1,24	29	3,72	4,27	
1,37	30	4,11	4,56	
		23,04		102,39
		3e *Série* :		
3,09	64	9,27	4,82	
1,10	24	3,10	4,58	
0,98	22	2,94	4,45	
1,01	22	3,03	4,58	
		18,54		82,29

Digitized by Google

		4e Série :		
1,51	31	4,53	4,87	
0,98	24	2,94	4,08	
1,03	22	3,09	4,50	
0,98	22	2,94	4,45	
		13,50		59,92
		5e Série :		
1,42	29	4,26	4,89	
0,91	20	2,73	4,55	
0,96	21	2,88	4,57	
0,87	20	2,61	4,35	
		12,48		55,39
		6e Série :		
1,52	32	4,56	4,75	
1,00	23	3,00	4,34	
0,90	20	2,70	4,50	
2,39	61	7,17	3,91	
		17,43		77,36
		7e Série :		
1,23	26	3,69	4,73	
0,86	20	2,58	4,30	
1,58	40	5,04	4,20	
0,72	19	2,16	3,78	
		13,47		59.72
		8e Série :		
0,91	20	2,73	4,55	
1,24	29	3,72	4,27	
0,85	19	2,55	4,47	
0,82	18	2,46	4,55	
		11,46		50,86
		9e Série :		
1,00	21	3,00	4,76	
0,76	17	2,18	4,47	
0,86	18	2,58	4,77	
0,70	16	2,10	4,37	
		9,86		43,76

Le travail total de 9 séries d'ergogrammes est de 143k.21. Le 4e ergogramme de la 6e série et le 3e ergogramme de la 7e, présentent un relèvement notable, mais qui n'est pas exceptionnel, comme nous l'avons vu en étudiant l'ivresse motrice au cours de la fatigue.

Digitized by Google

Exp. VIII. — L'excitation commence en même temps que le travail.

1re *Série : Odeur d'essence d'absinthe.*

Hauteur totale	Nombre des soulèvements	Travail en kilogrammètres	Hauteur moyenne	Rapport du travail au travail normal
5,51	120	16,53	4,59	
2,57	58	7,71	4,43	
2,14	50	6,42	4,28	
1,51	34	4,53	4,44	
		35,19		156,14

2e *Série : Sans excitation.*

6,28	153	18,84	4,10	
3,09	76	9,27	4,06	
1,86	46	5,58	4,04	
1,39	34	4,17	4,07	
		37,86		168,04

3e *Série : Sans excitation.*

4,70	109	14,10	4,31	
1,43	33	4,29	4,33	
1,33	31	3,99	4,29	
1,03	23	3.09	4,47	
		25,47		113,04

4e *Série : Sans excitation.*

1,21	29	3,63	4,17	
0,41	10	1,23	4,10	
0,40	9	1,20	4,44	
0,45	9	1,45	5,00	
		7,41		32,88

5e *Série : Sans excitation.*

0,62	13	1,86	4.76	
0,36	8	1,08	4,50	
0,42	10	1,26	4.20	
0,44	10	1,32	4,40	
		5,52		24,50

6e *Série : Sans excitation.*

0,34	7	1,02	4,85	
0,24	6	0,72	4,00	
0,20	5	0,60	4,00	
0,21	5	0,63	4,20	
		2,97		13,18

Digitized by Google

7e *Série : Sans excitation.*

0,30	7	0,90	4,28	
0,24	6	0,72	4,00	
0,18	5	0,54	3,60	
0,16	5	0,48	3,20	
		2,64		11,71

8e *Série : Sans excitation.*

0,29	7	0,87	4,14	
0,18	5	0,54	3,60	
0,19	5	0,57	3,80	
0,14	4	0,42	3,50	
		2,40		10,65

9e *Série : Sans excitation.*

0,24	6	0,72	4,00	
0,12	4	0,36	3,00	
0,16	4	0,48	4,00	
0,12	4	0,36	3,00	
		1,92		8,52

Le travail total est de 121,38 kilogrammètres.

Exp. IX. — Excitation commençant deux minutes avant le travail.

Hauteur totale	Nombre des soulèvements	Travail en en kilogrammètres	Hauteur moyenne	Rapport du travail au travail normal
		1re *Série : Odeur d'essence d'absinthe.*		
4,30	94	12,90	4,57	
2,12	54	6,36	3,92	
1,91	50	5,73	3,82	
1,71	45	5,13	3,80	
		30,12		133,68
		2e *Série : Sans excitation.*		
4,22	98	12,66	4,30	
2,30	53	6,90	4,33	
2,14	50	6,42	4,28	
2,44	60	7,32	4,06	
		33,30		147,80
		3e *Série : Sans excitation.*		
2,47	52	7,41	4,74	
1,66	35	4,98	4,74	
1,28	27	3,84	4,74	
1,87	40	5,61	4,67	
		21,84		96,49

Digitized by Google

4e Série : Sans excitation.

1,45	29	4,35	5,00	
1,37	31	4,11	4,41	
1,33	30	3,99	4,43	
0,67	15	2,01	4,46	
		14,46		64,18

5e Série : Sans excitation.

0,88	18	2,64	4,88	
0,57	13	1,71	4,38	
0,47	11	1,41	4,27	
0,57	12	1,71	4,75	
		7,47		33,15

6e Série : Sans excitation.

0,56	12	1,68	4,66	
0,41	9	1,23	4,55	
0,30	7	0,90	4,28	
0,24	6	0,72	4,00	
		4,53		20,10

7e Série : Sans excitation.

0,32	8	0,96	4,00	
0,21	6	0,63	3,50	
0,17	5	0,51	3,40	
0,18	5	0,54	3,60	
		2,64		11,71

8e Série : Sans excitation.

0,25	6	0,75	4,16	
0,18	5	0,54	3,60	
0,16	4	0,48	4,00	
0,16	4	0,48	4.00	
		2,25		9,98

9e Série : Sans excitation.

0,20	5	0,60	4,00	
0,12	3	0,36	4,00	
0,12	3	0,36	4,00	
0,08	3	0,24	2,66	
		1,56		6,92

Le travail total des 9 séries est de 118,17.

Digitized by Google

Exp. X. — Excitation commençant 4 minutes avant le travail

Hauteur totale	Nombre des soulèvements	Travail en kilogrammètres	Hauteur moyenne	Rapport du travail au travail normal
		1re *Série : Odeur d'essence d'absinthe.*		
2,84	60	8,52	4,73	
1,14	25	3,42	4,56	
1,00	26	3,00	3,88	
0,60	15	1,80	4,00	
		16,74		74,30
		2e *Série : Sans excitation.*		
2,47	51	7,41	4,84	
0,92	20	2,76	4,60	
0,73	17	2,19	4,29	
0,60	15	1,80	4,00	
		14,16		63,29
		3e *Série : Sans excitation.*		
1,63	35	3,89	4,65	
0,79	17	2,37	4,64	
0,58	13	1,74	4,46	
0,66	16	1,98	4,12	
		9,98		44,29
		4e *Série : Sans excitation.*		
1,04	21	3,12	4,95	
0,92	21	2,76	4,38	
0,59	14	1,77	4,21	
0,70	16	2,10	4,37	
		9,75		43,27
		5e *Série : Sans excitation.*		
1,04	21	3,12	4,95	
0,54	13	1,62	4,15	
0,54	13	1,62	4,15	
0,36	10	1,08	3,60	
		7,44		33,02
		6e *Série : Sans excitation.*		
0,80	18	2,40	4,44	
0,50	12	1,50	4,16	
0,55	12	1,65	4,58	
0,28	7	0,84	4,00	
		6,39		28,36

Digitized by Google

7e *Série : Sans excitation.*

0,70	15	2,10	4,66	
0,68	16	2,04	4,25	
0,53	12	1,59	4,41	
0,66	15	1,98	4,40	
		7,71		34,22

8e *Série : Sans excitation.*

0,75	16	2,25	4.68	
0,83	18	2,49	4,61	
0,47	11	1,41	4,27	
0,49	9	1,17	4,33	
		7,32		32,93

9e *Série : Sans excitation.*

0,55	13	1,65	4,23	
0,36	9	1,08	4,00	
0,44	10	1,32	4,40	
0,37	8	1,11	4,62	
		5,16		22,90

Le travail total est de 84,65.

Exp. XI. — Excitation commençant 8 minutes avant le travail.

Hauteur totale	Nombre des soulèvements	Travail en kilogrammètres	Hauteur moyenne	Rapport du travail au travail normal
		1re *Série : Odeur d'essence d'absinthe.*		
0,58	13	1,74	4,46	
0,51	13	1,53	3,92	
0,44	11	1,32	4,00	
0,48	10	1,14	3,80	
		5,73		25,43
		2e *Série : Sans excitation.*		
0,66	15	1,98	4,40	
0,48	11	1,44	4,36	
0,48	11	1,44	4,36	
0,39	10	1,17	3,90	
		6,03		26,80
		Série : Sans excitation.		
0,79	18	2,37	4,38	
0,52	13	1,56	4,00	
0,46	12	1,38	3,83	
0,43	10	1,29	4,30	
		6,60		29,29

Digitized by Google

4e *Série : Sans excitation.*

1,10	22	3,30	5,00	
0,64	15	1,92	4,36	
0,75	17	2,25	4,41	
0,68	15	2,04	4,53	
		9,51		37,77

5e *Série : Sans excitation.*

1,66	35	4,98	4,74	
0,64	16	1,92	4,00	
0,62	14	1,86	4,42	
0,62	15	1,86	4,13	
		10,62		47,13

6e *Série : Sans excitation.*

0,95	20	2,85	4,75	
0,36	8	1,08	4,50	
0,31	8	0,93	3,87	
0,27	7	0,81	3,85	
		5,67		26,16

7e *Série : Sans excitation.*

0,64	15	1,92	4,26	
0,32	8	0,96	4,00	
0,40	9	1,20	4,44	
0,30	7	0,90	4,28	
		4,98		22,10

8e *Série : Sans excitation.*

0,40	9	1,20	4,44	
0,27	7	0,81	3,85	
0,23	6	0,69	3,83	
0,23	6	0,69	3,83	
		3,39		15,04

9e *Série : Sans excitation.*

0,32	7	0,96	4,57	
0,19	5	0,57	3,80	
0,20	5	0,60	4,00	
0,14	4	0,42	3,50	
		2,55		11,31

Le travail total a été de 58 k. 08, l'excitation secondaire a été très faible ; elle n'a pas atteint la moitié du travail normal dans la 5e série.

Digitized by Google

Exp. XII. — Excitation commençant 12 minutes avant le travail.

Hauteur totale	Nombre des soulèvements	Travail en kilogrammètres	Hauteur moyenne	Rapport du travail au travail normal
		1re *Série : Odeur d'essence d'absinthe.*		
0,48	12	1,44	4,00	
0,34	8	1,02	4,25	
0,35	9	1,05	3,88	
0,33	8	0,99	4,12	
		4,50		19,97
		2e *Série : Sans excitation.*		
0,70	14	2,10	5,00	
0,50	12	1,50	4,16	
0,50	12	1,50	4,16	
0,41	10	1,23	4,10	
		6,33		28,09
		3e *Série : Sans excitation.*		
2,91	64	8,73	4,54	
0,87	21	2,61	4,14	
0,81	19	2,10	4,21	
0,61	14	1,83	4,35	
		15,57		69,10
		4e *Série : Sans excitation.*		
0,79	17	2,37	4,64	
0,41	10	1,23	4,10	
0,36	9	1,08	4,00	
0,34	9	1,02	3,77	
		5,70		25,29
		5e *Série : Sans excitation.*		
0,46	11	1,38	4,15	
0,38	9	1,14	4,22	
0,28	7	0,84	4,00	
0,27	7	0,81	3,85	
		4,17		18,50
		6e *Série : Sans excitation.*		
0,29	7	0,87	4,14	
0,24	7	0,72	3,42	
0,22	6	0,66	3,66	
0,22	6	0,66	3,66	
		2,91		12,91

Digitized by Google

7e Série : Sans excitation.

0,28	7	0,84	4,00	
0,20	6	0,60	3,33	
0,16	5	0,48	3,20	
0,21	6	0,63	3,50	
		2,55		11,32

8e Série : Sans excitation.

0,29	7	0,87	4,14	
0,17	5	0,51	3,40	
0,14	4	0,42	3,50	
0,14	4	0,42	3,50	
		2,22		9,85

9e Série : Sans excitation.

0,23	6	0,69	3,83	
0,14	4	0,42	3,50	
0,13	4	0,39	3,25	
0,16	4	0,48	4,00	
		1,98		8,78

L'excitation secondaire a été un peu plus forte que dans l'expérience précédente, mais elle n'a pas donné le travail normal dans la 3e série. Le travail total a été de 43 k. 93.

Exp. XIII. — Excitation commençant 16 minutes avant le travail.

Hauteur totale	Nombre des soulèvements	Travail en kilogrammètres	Hauteur moyenne	Rapport du travail au travail normal
		1re Série : Odeur d'essence d'absinthe.		
0,51	13	1,53	3,92	
0,24	6	0,72	4,00	
0,28	7	0,84	4,00	
0,16	6	0,48	2,66	
		3,57		15,84
		2e Série : Sans excitation.		
0,63	15	1,89	4,20	
0,29	10	0,87	2,90	
0,41	11	1,23	3,72	
0,40	10	1,20	4,00	
		5,19		23,03

Digitized by Google

3e *Série : Sans excitation.*

1,05	24	3,15	4,37	
0,65	16	1,95	4,06	
0,83	19	2,49	4,36	
0,71	18	2,13	3,94	
		9,72		43,14

4e *Série : Sans excitation.*

1,31	28	3,93	4,67	
0,99	23	2,97	4,30	
1,01	24	3,03	4,20	
3,10	71	9,30	4,36	
		19,23		85,35

5e *Série : Sans excitation.*

3,58	85	10,74	4,21	
1,71	45	5,13	3,80	
0,84	21	2,52	4,00	
0,10	4	0,30	2,50	
		18,69		82,95

6e *Série : Sans excitation.*

0,25	7	0,75	3,57	
0,13	4	0,39	3,25	
0,11	4	0,33	2,75	
0,09	3	0,27	3,00	
		1,74		7,72

7e *Série : Sans excitation.*

0,14	4	0,42	3,50	
0,13	4	0,39	3,25	
0,10	3	0,30	3,33	
0,06	3	0,18	2,00	
		1,29		5,72

8e *Série : Sans excitation.*

0,12	4	0,36	3,00	
0,10	3	0,30	3,33	
0,08	3	0,24	2,66	
0,08	3	0,24	2,66	
		1,14		5,05

Digitized by Google

9e *Série : Sans excitation.*

0,15	4	0,45	3,75	
0,08	3	0,18	2,00	
0,05	2	0,15	2,50	
0,06	2	0,18	3,00	
		0,96		4,26

Dans cette expérience, l'excitation secondaire est très faible, elle apparaît au 4e ergogramme de la quatrième série, mais elle cesse déjà au quatrième ergogramme de la série suivante ; elle n'a dépassé le travail normal que d'une manière tout à fait fugitive. Le travail total est de 61 kilogrammètres 53.

Cette dernière expérience donne un notable bénéfice relativement au travail obtenu dans les deux expériences précédentes, mais l'incapacité du vouloir est bien plus manifeste dans la dernière série. On peut donc en conclure encore que la fatigue du mouvement volontaire est accélérée par les excitations sensorielles prolongées.

L'excitation secondaire qui vient troubler la marche de la fatigue par les excitations du goût paraît due au séjour dans les fosses nasales et leurs annexes de particules odorantes qui agissent tardivement. Il n'y a que les excitations de l'odorat qui la produisent. Elle ne suffit pas à masquer la fatigue quand on prolonge assez longtemps l'expérience.

Exp. XIV. — Sans excitation.

1re *Série.*

Hauteur totale	Nombre des soulèvements	Travail en kilogrammètres.	Hauteur moyenne	Rapport au travail normal
3,23	63	9,69	4,12	
1,60	35	4,80	4,57	
1,41	33	4,23	4,27	
1,14	26	3,42	4,33	
		22,14		98,26

2e *Série.*

2,78	53	8,34	5,24	
1,68	33	5,04	5,09	
1,40	28	4,20	5,00	
1,22	25	3,66	4,88	
		21,34		94,71

Digitized by Google



I

Fig. 1. — I. Série d'ergogrammes pris au repos sans excitation donnant un travail total de 22 kilogrammètres 14 (première série de l'expérience XIV).

Digitized by Google

3e *Série.*

2,46	48	7,38	5,12	
1,60	33	4,80	4,84	
1,37	28	4,11	4,89	
1,10	25	3,80	4,40	
		19,59		86,95

4e *Série.*

2,46	48	7,38	5,12	
1,48	30	4,44	4,93	
1,41	29	4,23	4,86	
1,09	26	3,27	4,96	
		19,32		85,75

5e *Série.*

2,15	45	6,45	4,77	
1,08	26	3,24	4,15	
0,98	22	2,94	4,45	
0,79	18	2,37	4,38	
		15,00		66,57

6e *Série.*

1,98	40	5,94	4,95	
1,22	26	3,66	4,68	
1,04	23	3,12	4,52	
0,83	18	2,49	4,61	
		15,21		67,50

7e *Série.*

1,60	32	4,80	3,00	
1,07	24	3,21	4,45	
0,72	19	2,16	3,78	
0,71	17	2,13	4,17	
		12,30		54,59

8e *Série.*

1,53	33	4,59	4,63	
1,04	24	3,12	4,33	
0,95	21	2,85	4,52	
0,83	19	2,49	4,36	
		13,05		57,92

Digitized by Google

9e *Série.*

1,55	33	4,05	4,69	
0,97	21	2,91	4.61	
0,65	16	1,95	4,06	
0,57	14	1,71	4,07	
		11,22		49,80

Le travail total de 149,07, diffère peu de celui de l'expérience VII faite aussi sans excitation, et où la 9e série seule s'abaissait aussi au-dessous de 50 0/0 du travail normal.

Il n'est pas sans intérêt de remarquer que dans cette expérience, où le travail initial a été moins considérable que dans la première expérience sans excitation artificielle (Exp. VII), et dans laquelle il ne s'est pas produit d'exaltation exceptionnelle au cours de la fatigue, le travail total est plus considérable, et l'épuisement total est moindre (49,80 au lieu de 43,76). L'excitation quelle que soit sa cause accélère la fatigue.

Nous avons cherché à faire le contrôle des résultats précédents en explorant le travail un temps fixe, une heure, après l'excitation, dont on fait varier la durée à chaque nouvelle expérience, faite en général à plusieurs jours d'intervalle, mais toujours à la même heure. Nous les donnons en suivant un ordre basé sur la durée de l'excitation, mais elles ont été faites suivant une succession irrégulière à cet égard. C'est toujours le médius droit qui travaille et on se sert de l'essence d'absinthe.

Exp. XV. — Excitation de 2 minutes précédant le travail de 1 heure.

Odeur d'essence d'absinthe.

Hauteur totale	Nombre des soulèvements	Travail en kilogrammètres	Hauteur moyenne	Rapport du travail au travail normal (22,53)
3,10	61	9,30	5,08	
1,08	25	3,24	4,32	
0,56	12	1,68	4,66	
0,33	8	0,99	4,12	
		15,21		67,50

Exp. XVI. — Excitation de 4 minutes précédant le travail de 1 heure.

Odeur d'essence d'absinthe.

Hauteur totale	Nombre des soulèvements	Travail en kilogrammètres	Hauteur moyenne	Rapport du travail au travail normal
2,66	52	7,98	5,11	
0,92	20	2,76	4,60	
0,64	14	1.92	4,57	
0,55	11	1,65	5,00	
		14,31		63,51

Digitized by Google

II

III



Fig. 2. — II. Série d'ergogrammes pris au repos et une heure après 2 minutes d'excitation de l'odorat par l'essence d'absinthe, donnant un travail total de 15 k. 21 (Exp. XV).
— III. Série d'ergogrammes pris au repos une heure après 4 minutes d'excitation de l'odorat par l'essence d'absinthe, donnant un travail de 14 k. 31 (Exp. XVI).

Digitized by Google

IV

V



Fig. 3. — IV. Série d'ergogrammes pris au repos et une heure après 8 minutes d'excitation de l'odorat par l'essence d'absinthe, donnant un travail total de 14 k. 16 (Exp. XVII).

— V. Série d'ergogrammes pris au repos et une heure après 12 minutes d'excitation de l'odorat par l'essence d'absinthe, donnant un travail de 9 k. 69 (Exp. XVIII).

Digitized by Google

Exp. XVII. — Excitation de 8 minutes précédant le travail de 1 heure.

Odeur d'essence d'absinthe.

Hauteur totale	Nombre des soulèvements	Travail en kilogrammètres	Hauteur moyenne	Rapport du travail au travail normal
2,45	50	7,35	4,90	
1,09	24	3,27	4,54	
0,72	17	2,16	4,23	
0,46	10	1,38	4,60	
		14,16		62,84

Exp. XVIII. — Excitation de 12 minutes précédant le travail de 1 heure.

Odeur d'essence d'absinthe.

Hauteur totale	Nombre des soulèvements	Travail en kilogrammètres	Hauteur moyenne	Rapport du travail au travail normal
2,15	46	6,45	4,67	
0,39	11	1,17	3,54	
0,34	9	1,02	3,77	
0,35	8	1,05	4,37	
		9,69		43,00

Exp. XIX. — Excitation de 16 minutes précédant le travail de 1 heure.

Odeur d'essence d'absinthe.

Hauteur totale	Nombre des soulèvements	Travail en kilogrammètres	Hauteur moyenne	Rapport du travail au travail normal
1,50	29	4,50	5,18	
0,27	7	0,81	3,85	
0,20	5	0,60	4,00	
0,18	6	0,54	3,00	
		6,45		28,62

La première série d'ergogrammes de l'expérience XIV, qui a été faite immédiatement avant ce groupe, donne un travail total de 22 k. 14 très près de la moyenne, que nous avons considéré comme travail normal et légitime nos comparaisons. Les proportions de 63,51, — 62,84, — 44,00, — 28,62 0/0, qui représentent la diminution du travail à mesure que la durée de l'excitation s'allonge, se présentent avec une gradation très satisfaisante et sont bien significatives.

Les figures sont les reproductions photographiques des ergogrammes.

On a fait des expériences analogues avec d'autres substances odorantes

Digitized by Google

les unes réputées désagréables et les autres agréables et on peut juger par le travail obtenu de leur action déprimante persistante. Dans ces expériences la durée de l'excitation a été uniformément de 8 minutes et le travail n'a commencé qu'une heure après la fin de l'excitation.

Exp. XX. — Excitation de 8 minutes (*odeur d'asa fœtida*) précédant le travail de 1 heure

Hauteur totale	Nombre des soulèvements	Travail en kilogrammètres	Hauteur moyenne	Rapport du travail au travail normal = 22,74.
1,54	33	4,62	4,66	
0,55	12	1,65	4,58	
0,50	11	1,50	4,54	
0,45	11	1,35	4,09	
		9,12		40,47

V.



Fig. 4. — VI. Série d'ergogrammes pris au repos et une heure après 16 minutes d'excitation de l'odorat par l'essence d'absinthe donnant un travail total de 6 k. 45 (Exp. XIX).

Exp. XXI. — Excitation de 8 minutes (*odeur d'iodoforme*) précédant le travail de 1 heure.

Hauteur totale	Nombre des soulèvements	Travail en kilogrammètres	Hauteur moyenne	Rapport du travail au travail normal
1,63	37	4,89	4,40	
0,68	16	2,04	4,25	
0,64	14	1,92	4,57	
0,56	13	1,68	4,30	
		10,53		46,73

Digitized by Google

Exp. XXII. — Excitation de 8 minutes (*odeur de musc*) précédant le travail de 1 heure.

Hauteur totale	Nombre des soulèvements	Travail en kilogrammètres	Hauteur moyenne	Rapport du travail au travail normal
1,65	34	4,95	4,85	
1,74	18	2,22	4,11	
0,66	16	1,98	4,12	
0,45	12	1,35	3,75	
		10,50		46,60

Exp. XXIII. — Excitation de 8 minutes (*odeur de benzine*) précédant le travail de 1 heure.

Hauteur totale	Nombre des soulèvements	Travail en kilogrammètres	Hauteur moyenne	Rapport du travail au travail normal
1,64	36	4,92	4,55	
1,35	28	4,05	4,82	
0,74	18	2,22	4,11	
0,61	15	1,83	4,06	
		13,02		57,78

Après 45 minutes de repos on a fait une nouvelle série d'ergogrammes qui a donné les résultats suivants :

Hauteur totale	Nombre des soulèvements	Travail en kilogrammètres	Hauteur moyenne	Rapport du travail au travail normal
3,14	68	9,42	4,61	
1,76	39	5,28	4,51	
1,44	32	4,32	4,50	
1,19	28	3.57	4,25	
		22,59		100,27

Cette dernière série donne un travail normal puisqu'il ne diffère que d'une fraction de la moyenne d'une série d'épreuves antérieures ; c'est-à-dire qu'elle montre la réparation de la fatigue provoquée par l'excitation sensorielle précédente.

Exp. XXIV. — Excitation de 8 minutes (*odeur de vaniline*) précédant le travail de 1 heure.

Hauteur totale	Nombre des soulèvements	Travail en kilogrammètres	Hauteur moyenne	Rapport du travail au travail normal
2,07	40	6,21	5,17	
1,28	26	3,84	4,92	
1,30	25	3,90	5,20	
0,61	15	1,83	4,06	
		15,78		70,03

Digitized by Google

Après 45 minutes de repos, on a fait une nouvelle série d'ergogrammes qui a donné les résultats suivants :

Hauteur totale	Nombre des soulèvements	Travail en kilogrammètres	Hauteur moyenne	Rapport du travail au travail normal
3,17	63	9,51	5,03	
1,72	38	5,16	4,52	
1,37	34	4,11	4,02	
1,18	26	3,54	4,53	
		22,32		99,06

La réparation de la fatigue s'est faite à peu près dans les mêmes conditions que dans l'expérience précédente.

On sait que les anesthésiques ont une action excitante quand on les emploie à doses faibles. Tous les faits que nous venons de rapporter concordent à montrer que les odeurs qui ont une action excitante à doses faibles ont une action déprimante lorsqu'on prolonge leur action : l'excitation qu'elles produisent est tout à fait transitoire ; qu'elles soient agréables ou non elles n'augmentent pas la capacité du vouloir, et par conséquent du travail. Au point de vue de la valeur de la production il y a intérêt à ne pas travailler dans des locaux qui ne sont pas purs de toute odeur. L'intérêt n'est pas moindre au point de vue hygiénique ; la plupart des odeurs désagréables appartiennent à des substances toxiques, les plus agréables sont fournies par les essences, qui ont des propriétés antiseptiques et tératogènes (1), sont aussi toxiques à hautes doses. Les odeurs agréables sont trompeuses en raison de leur action tonique primitive. On n'a pas conscience de leur effet consécutif si on ne mesure pas cet effet : on ne peut savoir ce qui se passe dans le cerveau qu'en explorant sa manière propre de réagir, les mouvements volontaires. Cette exploration montre que, dès qu'elles agissent d'une manière prolongée, il n'y a pas de bonnes odeurs : *qui bene olet, male olet*. Les parfums n'entretiennent pas les feux qu'ils allument. Leur usage prolongé entraîne une fatigue qui ne diffère pas de celle qu'on se procure par un travail excessif ; elle en reproduit tous les accompagnements somatiques et psychiques. Beaudelaire n'ignorait pas ces effets : « Les parfums, dit-il, dont l'usage excessif, tout en rendant l'imagination de l'homme, plus subtile, épuise graduellement les forces physiques (2). »

On observe quelquefois les effets de la fatigue d'une manière remarquable chez certains individus employés à la fabrication des essences. L'intolérance est d'ailleurs une affaire individuelle : on cite des personnes chez lesquelles les odeurs réputées les plus suaves provoquent des

(1) Ch. Féré, *Notes sur l'influence de l'exposition préalable aux vapeurs d'essences sur l'incubation de l'œuf de poule* (*C. R. Soc. de Biol.*, 1893, p. 852, 945 ; 1895 ; p. 977 ; 1896, p. 341, 343 ; 1899, p. 806).

(2) Baudelaire, *Les paradis artificiels*, p. 163.

Digitized by Google

malaises qui peuvent aller jusqu'à la syncope (1). D'autres fois les odeurs produisent des troubles durables ; des pypotomies, des paralysies qui se manifestent de préférence sur les muscles les plus délicats comme ceux de la phonation. On a cité un certain nombre de faits d'aphonie provoquée par des parfums, le musc (Odier), les roses, les tubéreuses, les fleurs d'oranger (Debay), les violettes de Parme (Fauvel), ou par les mauvaises odeurs comme la friture (Joal). On a cité des accidents parétiques du côté des membres (2) ou même des accidents plus graves : d'après Tissié les courtiers en musc seraient sujets à une sorte de démence précoce (3).

En dehors de ces troubles qui paraissent liés à une susceptibilité particulière, l'abus des odeurs, qui provoque sûrement la fatigue, comme l'expérience l'a montré, peut, lorsqu'il devient habituel, provoquer un état de torpeur ou un épuisement nerveux durable qui constitue un état neurasthénique. Les parfums pourraient bien avoir contribué autant que les narcotiques à assoupir l'Orient.

La difficulté qu'on éprouve à opérer le sévrage des parfums montre bien qu'ils sont devenus des excitants nécessaires au même titre que les poisons excitants et narcotisants.

Quand on a vu les effets fatigants des odeurs on ne peut guère douter qu'elles soient capables de produire tous les accidents du surmenage et qu'elles concourent dans un certain nombre de cas à la genèse de la neurasthénie acquise au même titre que l'abus des boissons alcooliques ou du tabac. La part des parfums n'est pas facile à établir parce que leur action est rarement isolée. Ceux qui ont recours aux parfums pour s'exciter sont des besoigneux d'excitation générale : ils ne se bornent pas à exciter leur odorat. Cependant il est possible dans quelques cas de constater la valeur de l'appoint apporté par l'abus des odeurs à la pathogénie de la neurasthénie : c'est lorsqu'au cours d'un traitement resté jusque-là inefficace, ou peu s'en faut, on voit une amélioration rapide se produire après la suppression de l'usage des parfums. J'ai observé plusieurs faits de ce genre qui ne me laissent aucun doute. Chez une neurasthénique de 38 ans qui depuis plusieurs années subissait les approches de son mari sans aucun plaisir, le premier changement qui suivit la suppression de l'usage d'un parfum employé à hautes doses et dont l'essence d'héliotrope paraissait constituer l'élément principal, fut justement le retour des sensations spéciales. C'est un fait qui pourra surprendre au premier abord, mais qu'on admettra facilement si on considère les manifestations différentes de l'effet immédiat d'une excitation de courte durée d'une odeur et l'effet d'une excitation prolongée.

(1) Ch. Féré, *La pathologie des émotions*, 1892, p. 483, 484.
(2) B. Debourges, *Accidents déterminés par les émanations des tubéreuses* (J. de chimie méd., 1843, 2e série. T. IX, p. 294).
(3) P. Tissié, *La fatigue et l'entraînement physique*, 1897, p. 291.

Digitized by Google

TUMEUR CÉRÉBRALE

(*Etude histologique et pathogénique*)

PAR

ERNEST DUPRÉ et **ALBERT DEVAUX**

(*Suite et fin*).

ÉTUDE PATHOGÉNIQUE.

Il est évident qu'un mécanisme pathogénique fort complexe doit présider à la détermination des accidents si variés et si nombreux du syndrome des tumeurs cérébrales. Pour fixer un peu les idées et restreindre, dans une certaine mesure, les conditions d'un si vaste problème, si nous considérons le cas de notre tumeur, et si nous essayons de nous rendre compte du déterminisme probable des symptômes diffus qu'elle a engendrés (céphalée, vertiges, stase papillaire et amaurose, crises épileptiques, syndrome psychique) nous pouvons essayer d'en rapporter l'origine à la *compression de l'encéphale*, et aux *troubles circulatoires intracrâniens* provoqués par la tumeur. Il est bien probable que ces deux éléments entrent pour une certaine part dans le déterminisme des accidents ; et, sans vouloir discuter ici le mécanisme de leur action, nous admettrons la réalité de leur rôle pathogénique.

Mais, à côté de ces facteurs d'ordre, surtout mécanique, nous voudrions insister sur le rôle pathogénique que doit jouer, dans la symptomatologie des tumeurs cérébrales, un autre facteur d'ordre toxique ; c'est l'imprégnation de la masse cérébrale, par les produits de désassimilation, les toxines cellulaires provenant du néoplasme, et rejetés par lui dans la circulation veineuse et lymphatique de l'encéphale : c'est *l'intoxication de la substance cérébrale par les poisons cellulaires d'origine néoplasique*. En faveur d'une telle hypothèse militent un certain nombre d'arguments cliniques, physiologiques et anatomo-pathologiques.

Les arguments cliniques sont tirés de la frappante analogie des tableaux symptomatiques des grandes encéphalopathies toxiques de l'urémie, du diabète, du saturnisme, et du syndrome des tumeurs cérébrales.

Or, il est certain que le tableau clinique des accidents présentés par

Digitized by Google

notre malade rappelle, dans ses grands traits et son évolution progressive, celui de l'urémie cérébrale, ou encore, quoique de plus loin, et dans ses dernières phases seulement, celui du coma diabétique. Amblyopie, céphalée, vertiges, vomissements, obnubilation psychique, torpeur, affaiblissement démentiel, crises épileptiques, parésies localisées, coma, mort : constituent les éléments essentiels communs aux grands syndromes, d'origine autotoxique, de l'urémie cérébrale et du diabète sucré, et au syndrome des tumeurs cérébrales.

Cette analogie générale des deux séries cliniques a été indiquée par Babinski (1). Cet auteur, à propos d'une malade, guérie par la trépanation d'accidents de céphalée et d'amblyopie progressive, consécutifs à un traumatisme crânien, et imputés par lui à l'hypertension du liquide céphalo-rachidien, fait remarquer la ressemblance des deux tableaux cliniques de l'urémie et de la tumeur cérébrale, et se demande si beaucoup des symptômes de l'urémie cérébrale ne reconnaissent pas pour cause l'hypertension du liquide céphalo-rachidien, causant l'œdème cérébral et l'hydropisie ventriculaire. A propos d'une communication de Marie et Guillain (2) sur le traitement de la céphalée brightique par la ponction lombaire, Babinski (3) est revenu sur la même hypothèse, développée par P. Marie et Guillain, dans les termes suivants : « Ne peut-on supposer que chez les brightiques il ne puisse exister parfois une certaine hydropisie de la cavité arachnoïdienne ? Les théories modernes considèrent les phénomènes de l'urémie nerveuse comme étant sous la dépendance presque unique de l'intoxication... Il nous semble qu'à côté du facteur intoxication, il faut aussi viser dans la pathogénie de l'urémie nerveuse le facteur hypertension. L'hydropisie ventriculaire de Leindot et Odick, les œdèmes cérébraux décrits par Franck en rapport avec l'hypertension du ventricule gauche, sont des phénomènes dont il ne faut pas faire totalement abstraction. Il nous paraît certain que certains troubles visuels, les amauroses transitoires des urémiques, leur céphalalgie, ont de multiples analogies avec le syndrome bien connu en pathologie nerveuse de l'hypertension du liquide céphalo-rachidien tel qu'on le constate dans les tumeurs cérébrales par exemple. Il y aurait donc lieu de différencier, dans l'urémie nerveuse, les symptômes fonction d'intoxication et les symptômes fonction d'hypertension. »

M. Le Gendre (4), s'inspirant de l'hypothèse émise par Babinski, a

(1) Babinski, Société de neurologie, avril 1901.

(2) P. Marie et Guillain, *La ponction lombaire contre la céphalée persistante des brightiques*, Soc. méd. des hôpitaux, 3 mai 1901.

(3) Babinski, Soc. méd. des hôpitaux, 10 mai 1901.

(4) Le Gendre, Soc. méd. des hôpitaux, 3 mai 1901.

Digitized by Google

dit avoir, en vertu de la même idée théorique de décompression céphalo-rachidienne, guéri une céphalée rebelle chez un brightique saturnin artério-scléreux, par la ponction lombaire, en évacuant chez son malade 13 à 14 centimètres cubes de liquide.

Divers auteurs allemands, cités par P. Marie (1), ont rapporté des cas d'encéphalopathie urémique chez des saturnins, remarquablement amendés par la ponction lombaire, et l'issue d'une certaine quantité de liquide céphalo-rachidien. Ces cas sont ceux de Seegelken (Münch. med. Wochensch., 1896), de Brasch (Zeitschr. f. klin. Med., 1898) et de Nœlke (Deutsche med. Wochensch., 1897). Mais une série d'autres cas d'urémie cérébrale a fourni des résultats défavorables à la méthode de la ponction lombaire (cas de Quincke, Fürbringer, Lichtheim, von Leyden, Stadelmann, Braun, Lenhartz, Chantemesse). Et P. Marie formule judicieusement la conclusion qui se dégage actuellement de la critique des observations connues : c'est que l'issue d'une certaine quantité de liquide céphalo-rachidien (de 6 à 30 centimètres cubes environ) semble amender, au moins temporairement, les accidents encéphaliques de l'urémie récente et d'intensité moyenne : et que l'urémie ancienne et profonde résiste, au contraire, à cette tentative thérapeutique.

L'analogie clinique, entre les deux encéphalopathies urémique et néoplasique, est telle, qu'elle a souvent donné lieu à des erreurs de diagnostic. Lugaro (2) en a récemment publié un exemple probant, que nous citons, parce qu'il a trait précisément à un *syndrome urémique qui a simulé une tumeur du lobe frontal gauche*. L'auteur avait fondé son diagnostic de néoplasme frontal gauche sur tout un ensemble de symptômes diffus : céphalée, vertiges, vomissements, troubles psychiques, troubles de l'équilibre ; et de signes de localisation (troubles de la parole et inégalité des pupilles, la gauche plus large que la droite). Or l'autopsie démontra l'intégrité macroscopique absolue de l'encéphale et l'existence d'une néphrite scléreuse atrophique avancée. L'examen microscopique mit en évidence des lésions pigmentaires et chromatolytiques diffuses de la totalité des éléments de l'écorce.

L'erreur inverse a aussi été maintes fois commise : le diagnostic d'urémie cérébrale a été posé, dans des cas où la nécropsie a démontré l'existence d'une tumeur de l'encéphale. Sans insister sur ces faits, passons à l'interprétation proposée par les auteurs pour rendre compte d'une telle analogie symptomatique.

(1) P. Marie, *Sur la ponction lombaire contre la céphalée des brightiques*. Soc. méd. des hôpitaux, 17 mai 1901.

(2) E. Lugaro, *Sindrome uremica simulante un tumore de lobo frontale sinistro*. Rivista di Patologia nervosa e mentale, mars 1900.

Digitized by Google

Après avoir insisté sur l'analogie des tableaux cliniques des deux encéphalopathies, urémique et néoplasique, Babinski, P. Marie et Guillain essayent de l'expliquer par un mécanisme pathogénique commun, qui présiderait à l'apparition, dans les deux séries, de symptômes analogues : et ils tentent de rapporter tous ces accidents à l'*hypertension du liquide céphalorachidien*.

Or, la constance de cette hypertension, dans l'urémie nerveuse, n'est pas encore démontrée : et, d'ailleurs, les auteurs que nous venons de citer expriment le vœu que l'on institue une enquête à ce sujet. Arriverait-on à démontrer la constance de l'hypertension céphalo-rachidienne chez les urémiques cérébraux, qu'il resterait à discuter le mode d'action de cette hypertension sur le fonctionnement cérébral. Il est logique de supposer que l'hypertension chronique du liquide périencéphalo-médullaire aurait pour première conséquence des troubles dans les échanges osmotiques et la circulation capillaire de l'écorce, que ces troubles compromettraient la nutrition des cellules et produiraient finalement, par un mécanisme indirect, l'intoxication des éléments anatomiques.

Au contraire, ce qui semble bien prouvé dans la doctrine de l'urémie, en général, et de l'urémie nerveuse en particulier, c'est l'origine toxique des accidents. La nature toxique des troubles cérébraux de l'urémie est bien plus démontrée que ne l'est la réalité de l'hypertension intracrânienne dans les tumeurs cérébrales : et il nous semble plus logique de trouver une explication univoque, des symptômes communs aux tumeurs et à l'urémie cérébrales, dans l'*intoxication cérébrale*, facteur pathogénique classique, démontré, que d'aller la chercher dans l'hypertension céphalo-rachidienne, facteur pathogénique discutable, non prouvé, et dont le mode d'action se réduit d'ailleurs probablement à un mécanisme indirect d'intoxication.

D'accord avec Babinski, P. Marie et Guillain, pour constater les nombreuses et frappantes analogies cliniques des deux syndromes des tumeurs et de l'urémie cérébrales, d'accord avec eux pour chercher une cause pathogénique commune à des accidents communs, nous préférons invoquer, comme agent pathogénique général des symptômes communs aux deux encéphalopathies : l'*intoxication*. Cette intoxication est, dans les deux cas, d'origine cellulaire, intrinsèque : c'est une *auto-intoxication*, dont les agents, portés au contact de la cellule corticale, c'est-à-dire du réactif le plus sensible de l'organisme, vont déterminer les symptômes si variés, si nombreux, et souvent si caractéristiques, des encéphalopathies toxiques chroniques d'origine interne, dont la lente évolution, entrecoupée de crises paroxystiques aiguës, de rémissions, de longues périodes d'accalmie

Digitized by Google

et de latence, aboutit enfin à un dénouement fatal qui s'achève dans le coma terminal.

L'hypothèse de la compression cérébrale, invoquée comme cause des accidents diffus des tumeurs cérébrales, est passive d'objections capitales, d'ordre clinique et expérimentale. Nombreuses sont les observations faites par les chirurgiens de traumatismes du crâne, avec enfoncement d'une portion de la voûte sur le cerveau, guérissant malgré une forte compression évidente de l'encéphale, sans avoir présenté d'accidents cliniques durables dus à cette compression : les cas classiques de Thomson, rapportés par Jaccoud (1), de J.-L. Petit que nous rapportons plus loin, sont de beaux exemples anciens de ces cas de guérison, que l'antisepsie moderne a multipliés entre les mains des chirurgiens. D'un autre côté, des nombreuses et intéressantes expériences instituées pour élucider le mécanisme et les effets de la compression cérébrale, une conclusion générale nous semble se dégager : c'est que les effets de la compression cérébrale, en général continus et proportionnels à l'intensité de la pression exercée, ne se produisent que momentanément, durant une certaine période, dont la brève évolution, à travers des phases successives de latence, d'excitation, de convulsion, de coma, etc., aboutit à la mort. C'est ce qui résulte des recherches des expérimentateurs, qui, depuis Magendie et Longet (2), ont travaillé cette question (Leyden, Pagenstechen, François Franck, Adamkiewicz, Bonnot, Solkenheim, Nonnyn, Vulpian, Bechefontaine, Schulten, etc.). En résumé, l'évolution clinique des phénomènes expérimentalement provoqués par la compression cérébrale, et l'évolution clinique des symptômes dus aux tumeurs cérébrales, et attribués par hypothèse à la compression de l'encéphale, ne sont comparables, ni dans le caractère, ni dans l'ordre de succession, ni dans la marche et la durée des accidents observés.

Il ne semble d'ailleurs pas logique de chercher dans la compression cérébrale par une tumeur, c'est-à-dire dans un processus discutable dans son existence et son action, en tout cas graduel et lent dans ses progrès, d'ailleurs variable dans son intensité, parfois même impossible à admettre anatomiquement, la cause de cette riche série d'accidents qui composent le syndrome diffus des tumeurs cérébrales ces accidents témoignent au contraire de l'atteinte inégale, intermittente, irrégulière, de l'ensemble des territoires encéphaliques, par des influences tantôt paralysantes, tantôt convulsivantes, tantôt passagères et comme dynamiques, tantôt continues et destructives, dont les effets présentent avec ceux de certaines intoxications cérébrales chroniques des analogies indiscutables.

(1) Jaccoud, Art. *Encéphale*, Dict. de méd. et de chir. pratiques, t. 15, p. 19.

(2) Ch. Richet, Art. *Cerveau*, chapitre Compression, p. 779. Dictionnaire de physiologie, t. II.

Digitized by Google

La similitude de l'expression clinique est telle, qu'on ne peut distinguer les unes des autres des encéphalopathies aussi diverses d'origine (urémie, diabète, saturnisme, tumeurs cérébrales).

A l'appui de cette thèse de l'influence toxique exercée sur le cerveau par les tumeurs cérébrales, on peut invoquer certains arguments d'ordre physiologique.

Tout d'abord, il est maintenant bien établi que toute masse néoplasique, cancéreuse ou inflammatoire, sécrète des substances toxiques. Cette sécrétion toxique, étant le résultat naturel de la vie même du néoplasme, est nécessaire et continue : elle est d'origine cellulaire, assimilable aux toxines rejetées dans le dernier acte de la désassimilation, par les tissus normaux de l'organisme : elle varie donc beaucoup suivant le volume, l'âge et la nature de la tumeur, dans son abondance et ses propriétés. Toutes ces considérations ont été développées, avec le grand intérêt qu'elles comportent, par le Professeur Bard (1) ; et cet auteur a fondé sur elles sa théorie toxique de la cachexie cancéreuse, qui représente l'empoisonnement de l'économie par les produits excrémentitiels des cellules néoplasiques.

Les produits toxiques d'origine néoplasique sont éliminés pas les vaisseaux veineux et lymphatiques qui émanent de la tumeur : ceux-ci, comme pour les glandes vasculaires sanguines, représentent le canal excréteur de la masse cellulaire morbide, dont les produits de désassimilation sont ainsi directement déversés dans la circulation sanguine. Et ici, nous abordons le second argument physiologique, qui s'offre à l'appui de notre thèse.

Lorsqu'on examine le régime circulatoire de notre tumeur, et, en général, de tous les sarcomes méningés, on est frappé de la richesse vasculaire du bloc néoplasique et de l'abondance des réseaux artério-veineux qui l'entourent. Le développement des vaisseaux est surtout marqué à la périphérie de la tumeur, au niveau de la capsule d'enveloppe : il varie ensuite, suivant l'espèce néoplasique, à l'intérieur de la tumeur, souvent il en constitue presque à lui seul, par l'activité des processus vaso-formatifs, le caractère histologique particulier, puisqu'il spécifie le groupe des sarcomes angiomateux avec ou sans dégénérescence angiolithique.

Dans le cas particulier de notre endothélioma, la circulation artérielle du néoplasme était assurée par trois branches détachées du tronc de la sylvienne, qui étalaient, sur la périphérie de la capsule d'enveloppe, leurs ramifications et leurs anastomoses, pénétraient au travers, et se distribuaient le long des septa conjonctifs, dans l'intérieur de la tumeur. La circulation veineuse s'effectuait par un riche et tortueux réseau de veinu-

(1) Bard, *Précis d'anatomie pathologique*, 2e édition, p. 35.

Digitized by Google

les capsulaires, communiquant directement avec celui des veines méningées d'alentour, dont le lacis périnéoplasique ne représentait d'ailleurs qu'un département considérablemeut amplifié et dilaté. Artérioles et veinules communiquaient dans l'intimité du tissu néoplasique, par ces fentes, ces espaces angiomateux, et ces capillaires que nous avons décrits, et qui témoignent de l'activité circulatoire de la tumeur. Le réseau lymphatique du néoplasme était évidemment en intime connexion avec celui de l'appareil méningé et les milieux sous-arachnoïdiens : cette anastomose lymphatique ne peut être mise en doute, dans une tumeur développée aux dépens de l'arachnoïde.

Par ses connexions conjonctives et vasculaires avec l'appareil méningé et la circulation cérébrale, par son régime biologique, étroitement associé à celui de l'encéphale, ce gros bloc endothéliomateux représente donc une espèce d'organisme supplémentaire, une sorte de parasite, greffé sur le cerveau. Intimement reliés l'un à l'autre par la communauté d'un même appareil circulatoire, qui leur constitue une seule matrice, baignés des mêmes sucs lymphatiques et céphalo-rachidien, qui leur composent la même atmosphère nutritive, assujettis enfin aux mêmes conditions locales de milieu, le cerveau et la tumeur, l'organisme normal et l'organisme pathologique, mêlent, dans le même courant humoral, les produits excrémentitiels de leur dénutrition, et vivent ainsi côte à côte, dans une association monstrueuse, où, nécessairement, la masse parasitaire sans cesse grandissante du néoplasme doit tuer la substance cérébrale. Ces considérations s'appliquent littéralement à notre observation, dans laquelle la tumeur atteignait le poids de 210 grammes : c'est-à-dire un poids supérieur à celui du cervelet, du bulbe et de la protubérance réunis, ou presque égal à celui d'un lobe frontal, un poids équivalant au septième, environ, du poids total de l'encéphale. Sans vouloir accorder à ces proportions numériques une valeur décisive, car le coefficient de toxicité d'une sécrétion cellulaire ne se mesure pas au volume de l'organe, il est cependant difficile de leur dénier toute importance, et quoique, dans l'échelle de toxicité des produits de sécrétion des tissus néoplasiques, les sarcomes soient inférieurs aux épithéliomes, une masse sarcomateuse de cette importance ne pouvait vivre dans le crâne, sans que le passage de ses produits d'excrétion à travers les réseaux lymphatiques et veineux du cerveau n'eût quelque retentissement sur la nutrition de cet organe.

On sait d'ailleurs que le cerveau, et la substance grise, en particulier, représente le milieu organique le plus sensible à l'action des poisons. L'observation clinique et la médecine expérimentale y ont, depuis longtemps, localisé toutes deux le terrain électif par excellence des réactions les plus délicates et les plus précoces aux imprégnations toxiques. C'est

Digitized by Google

sur cette notion générale que sont fondées les méthodes, expérimentales ou thérapeutiques, des injections toxiques sous-dure-mériennes après trépanation, pour l'étude des poisons, et des injections intra-rachidiennes de cocaïne pour l'analgésie chirurgicale.

Ces notions sont tellement classiques que l'on peut déclarer que, vis-à-vis des poisons faibles, la réaction de la substance grise est une véritable pierre de touche de l'action des toxines.

Or, si l'action nocive générale des sécrétions cancéreuses (1) ne fait plus de doute, l'électivité particulière des poisons cancéreux pour le système nerveux est également démontrée (2).

Klippel distingue judicieusement les accidents de la tumeur et ceux de la cachexie, dans le cancer étudié au point de vue de son action générale sur le système nerveux. « Comme cachexie, la maladie s'accompagne d'une intoxication par diffusion des toxines résorbées au niveau de la tumeur, et de troubles profonds de la nutrition, atteignant tous les organes, le système nerveux y compris. »

Appliquant cette notion générale à l'interprétation des accidents cérébraux présentés par notre malade, nous constatons que, par son siège et ses rapports, le néoplasme remplit, vis-à-vis du cerveau, les conditions anatomiques les meilleures pour exercer sur lui l'influence la plus rapide, la plus continue et la plus immédiate : par l'anastomose directe et à plein canal qui unit les réseaux vasculaires des deux tissus néoplasique et cérébral, l'échange des toxines est libre entre les deux territoires, et la situation anatomique de la tumeur réalise les conditions idéales d'un dispositif expérimental, destiné à injecter à petites doses, incessamment répétées, dans la circulation cérébrale, des toxines vivantes, empruntées à un néoplasme appartenant au sujet en expérience. Au point de vue de l'influence toxique exercée sur la totalité d'un parenchyme organique par un foyer localisé en un point circonscrit de l'organe, l'encéphale représente un viscère bien spécial, à cause des conditions particulières de sa circulation et surtout à cause de la présence et de la distribution du liquide céphalo-rachidien ; celui, vaste milieu humoral, commun aux cavités périphériques et centrales de l'axe encéphalo-médullaire, représente au point de vue pathologique, une large voie de communication et de diffusion, par laquelle peuvent s'étendre de proche en proche et se généraliser, ainsi que l'ont bien montré les expériences de Péron et de Sicard, les processus infectieux et toxiques à tous les réseaux lymphatiques de

(1) Travaux de Meyer, *Toxicität des Urins und des Milzexkracks bei Carcinom*, Zeitschr. f. Klin. Medizin, B. 33.1897 ; de Klemperer, Rommclaire, Jaccoud, Albarran.

(2) Klippel, *Les accidents nerveux du cancer*. Archives générales de médecine, 1899.

Digitized by Google

l'encéphale. Les recherches de G. Guillain (1), sur la circulation lymphatique de la moelle, tendent également à montrer dans le canal épendymaire un organe assimilable à un canal lymphatique : et, d'une façon plus générale, on peut, suivant l'idée de P. Marie et de G. Guillain, penser que « peut-être, à côté des systématisations des faisceaux nerveux, il y a une systématisation de la circulation lymphatique qui éluciderait l'origine première et l'évolution de certaines affections du système nerveux ». En appliquant ces idées théoriques et ces données expérimentales à l'interprétation du mécanisme de la diffusion, dans les milieux lymphatiques de l'encéphale, des toxines issues des néoplasmes ou des abcès cérébraux, on éclaire le problème pathogénique de l'action à distance et du retentissement général de ces lésions circonscrites et localisées sur tout l'appareil encéphalique : on essaie ainsi de rapporter à une action diffuse, l'imprégnation toxique de l'encéphale, le syndrome diffus des tumeurs ou des abcès cérébraux : une telle hypothèse vaut bien celle de la compression cérébrale, ou celle de l'irritation réflexe à distance. Dans l'observation si intéressante de Joffroy et Gombault (2), que nous rapportons plus loin, de même que dans plusieurs autres d'ailleurs, il est impossible, de l'aveu des auteurs, d'invoquer la compression comme cause des accidents diffus et à distance imputables à la tumeur. Les auteurs se demandent si la méningite chronique diffuse constatée dans leur cas s'est développée « en conséquence de la seule présence de la tumeur faisant office d'une épine enfoncée dans l'encéphale et devenant l'occasion d'une infection lente d'origine banale, en quelque sorte. S'il en était ainsi, les lésions devraient être localisées, ou très prédominantes au pourtour de la tumeur, et on a vu que, tout au contraire, les régions antérieures du cerveau étaient peut-être plus profondément touchées que toutes les autres. » En invoquant, pour expliquer la méningite chronique diffuse, non plus un travail inflammatoire subaigu propagé par contiguïté, à partir de la tumeur et rayonnant autour d'elle dans une zone plus ou moins étendue, mais, au contraire, une lente imprégnation diffuse des milieux lymphatiques et sanguins de l'encéphale par des toxines issues de ce foyer à la fois néoplasique et inflammatoire, implanté dans le cervelet depuis trente ans, on peut concevoir la méningite diffuse chronique comme une réaction naturelle à cette imprégnation morbifique, surtout chez un sujet prédisposé par l'alcoolisme à ce mode de lésions méningées. Dans notre cas, la brièveté relative de l'évolution du néo-

(1) G. Guillain, *La circulation de la lymphe dans la moelle épinière.* Société de neurologie de Paris, 9 nov. 1899.

(2) Joffroy et Gombault, *Loc. cit.*, Congrès international de 1900 ; Société de neurologie.

Digitized by Google

plasme n'a pas permis l'organisation d'un tel processus : et c'est d'ailleurs la règle générale dans ces affections.

Cette hypothèse de l'intoxication du cortex par les produits émanés des tumeurs cérébrales a été formulée en termes explicites par P. Marie, à propos d'une observation de Sérieux et Mignot (1). Il s'agissait de kystes hydatiques multiples disséminés de l'écorce, ayant entraîné des accidents aphasiques sensoriels, hallucinatoires, épileptiques et délirants. Dans la discussion relative à la pathogénie des accidents diffus présentés par le malade, P. Marie proposa de rattacher les troubles psychiques non pas seulement à la localisation des lésions, mais aussi à l'action sur le cerveau des toxines sécrétées par les kystes hydatiques. La littérature médicale des kystes hydatiques de l'encéphale est riche d'observations confirmatives de l'hypothèse de P. Marie. Souvent, on saisit la liaison anatomo-clinique qui existe entre tel ou tel symptôme de localisation et la lésion en foyer représentée par le kyste : et, presque toujours, dans ces cas, on observe des lésions inflammatoires chroniques ou subaiguës, parakystiques, qui traduisent la réaction locale de la méninge à l'épine irritative représentée par le kyste. Mais il faut toujours, pour expliquer les symptômes diffus de l'affection kystique, recourir à l'hypothèse d'une action toxique exercée sur le cerveau par les produits issus des kystes. La longue période, parfois indéfinie, de latence des symptômes, l'intermittence, la soudaineté, la foudroyante gravité des accidents engendrés par les kystes hydatiques du cerveau ne peuvent guère s'accorder avec l'action pathogénique continue de la compression que ces tumeurs devaient exercer sur le cerveau : au contraire, l'histoire clinique de ces kystes cadre fort bien avec l'hypothèse de la pathogénie toxique des accidents : ceux-ci étant déterminés par des phénomènes irréguliers, intermittents, précoces ou même indéfiniment retardés, de filtration exosmotique de toxines, variables dans leurs doses et leur toxicité : on conçoit facilement la complexité et la délicatesse des influences qui règlent un tel déterminisme.

Quelques considérations anatomopathologiques peuvent être invoquées à l'appui de la théorie toxique du syndrome diffus des tumeurs cérébrales. Les documents sont rares, parce que l'examen histologique de l'écorce cérébrale n'a été pratiqué que très exceptionnellement sur des fragments corticaux prélevés à distance des néoplasmes.

Dans notre observation, en dehors des lésions constatées dans la zone juxtanéoplasique, et sur la nature desquelles on peut discuter, à cause de la multiplicité des facteurs pathogéniques en présence (compression, troubles vasculaires, intoxications, etc.), nous avons étudié les modifications

(1) Sérieux et Mignot, *Surdité corticale, avec paralysie et hallucinations de l'ouïe, due à des kystes hydatiques du cerveau.* Soc. de neurologie de Paris, 10 janvier 1901.

Digitized by Google

de l'écorce dans des régions soustraites à toute action directe de la tumeur, et nous avons observé des lésions cellulaires et péricellulaires, très analogues à celles qui caractérisent l'histopathologie du cerveau toxi-infectieux. Sans revenir sur la description de ces lésions, que nous avons longuement exposée, nous ferons remarquer la grande analogie qu'elles présentent avec les lésions corticales du botulisme, telles qu'elles sont décrites et figurées par Ossipoff (1).

L'infiltration de l'écorce par ces corpuscules ronds, de dimensions variées, de nature névroglique ou leucocytaire qui semblent jouer, vis-à-vis des cellules nerveuses, un rôle neuronophagique sur lequel nous avons insisté, se retrouve dans le processus histologique cortical de la psychose polynévritique quelle que soit l'origine du syndrome ; cette infiltration se constate, avec l'ensemble des altérations cellulaires chromatolytiques, telles que nous les avons retrouvées, à différents degrés d'évolution, sur l'écorce de notre sujet : dans un cas de coma diabétique, nous avons constaté un ensemble de lésions corticales très analogues. Dans une thèse récente, L. Chancellay (2) donne diverses observations cliniques et histopathologiques assez complètes de psychose polynévritique, où Trénel et Crété ont constaté les mêmes lésions (chromatolyse et infiltration péricellulaire par des cellules rondes) dans les intoxications les plus variées ; et il consacre un chapitre au syndrome de Korsakoff dans les tumeurs cérébrales. La constatation de ce syndrome, d'ordre essentiellement toxique, au cours des tumeurs cérébrales, a déjà été faite par Meyer, par Mönkemöller et Kaplan (3), et Chancellay en rapporte lui-même une observation : l'examen microscopique de l'écorce n'a pas été pratiqué dans le cas des derniers auteurs ; mais il est intéressant, à notre point de vue, de rapprocher les analogies cliniques des analogies histopathologiques, dans les réactions de l'écorce cérébrale aux différentes intoxications générales exogènes et endogènes, et à l'intoxication locale d'origine néoplasique. Dans le cas de MM. Joffroy et Gombault, l'examen histologique de l'écorce ne leur a montré qu'un minimum de lésions cellulaires et fibrillaires, avec un maximum de lésions méningitiques diffuses, chroniques et subaiguës : les vaisseaux présentaient des altérations inflammatoires étendues.

En résumé, la fréquence de ces petits corpuscules dans l'écorce, lésion de fréquence assez banale au cours de bien des encéphalopathies, a été jusqu'ici peu recherchée dans les régions corticales éloignées des tumeurs

(1) Ossipoff, *loc. cit.* Annales de l'Institut Pasteur.

(2) Léon Chancellay, *Contribution à l'étude de la psychose polynévritique.* Th. Paris, 1901.

(3) Monkemoller et Kaplan, *Syndrome de Korsakoff et lésions médullaires dans un cas de tumeur cérébrale.* Allgem. Zeitsch. f. Psych., octobre 1899.

Digitized by Google

cérébrales. Nous croyons qu'elle offre un indéniable intérêt, parce qu'elle témoigne d'une réaction diffuse des couches corticales à des influences inflammatoires ou toxiques, d'origine néoplasique, qu'on ne peut rattacher à une action directe ou mécanique exercée par la tumeur.

Enfin, la nature et la diffusion des lésions névritiques, constatées dans les tractus optiques de notre sujet, plaident en faveur d'une action toxique lente et continue, exercée sur le pédoncule optique, par l'adultération du milieu lymphatique et céphalo-rachidien commun à ce pédoncule et à l'encéphale : la fréquence et la profondeur des lésions de névrite optique constatées dans les tumeurs intra-crâniennes peuvent s'expliquer peut-être en partie par les influences d'ordre mécanique de la compression, de l'hypertension céphalo-rachidienne ; mais elles peuvent aussi relever d'influences toxiques, multipliées au niveau du nerf optique par la stase lymphatique et veineuse, constatées par les ophtalmologistes. On connaît d'ailleurs la vulnérabilité toute spéciale du pédoncule optique et de la rétine vis-à-vis de certains poisons (urémie, diabète, tabac, oxyde de carbone, quinine, etc.).

Nous croyons donc qu'à la suite de considérations cliniques anatomiques et histopathologiques que nous avons présentées, et dont presque toutes les observations de tumeurs cérébrales représentent, chacune à leur manière, un intéressant commentaire, il est logique d'invoquer, à côté des autres causes jusqu'ici admises, un facteur pathogénique d'une haute importance, capable d'expliquer beaucoup des éléments du syndrome des tumeurs cérébrales ; ce facteur pathogénique est *l'intoxication de l'encéphale, et principalement de la substance grise et des nerfs optiques, par les toxines issues des néoplasmes* (sarcomes, kystes hydatiques, abcès, gommes, etc.).

Observations

Observations de J. Louis Petit où la compression existait sans manifestations cliniques (*Traité des maladies chirurgicales et des opérations qui leur conviennent*, 1774).

Obs. I. — Un couvreur, tombé du haut d'un toit, est regardé comme mort pendant 1/4 d'heure ; on le porte chez lui ; on le saigne ; il revient de l'affaissement universel dans lequel il était. On examine tout son corps et l'on ne trouve ni plaie, ni contusion, ni luxation, ni fractures, excepté une bosse assez légère sur le muscle crotaphite : on y applique une compresse trempée dans l'eau-de-vie ; le soir on veut réitérer la saignée ; la femme s'y oppose : le lendemain, le malade ne se sentant de rien, veut se lever et sortir ; on obtient de lui qu'il restera dans sa chambre ce jour-là ; mais, ayant bien passé le reste de la journée, et la nuit suivante, il va à son travail ; sur le soir il sent quelques dou-

Digitized by Google

leurs de tête, mais si légères qu'il ne cesse point de travailler; au bout de huit jours, cette douleur est entièrement dissipée, et l'homme jouit d'une bonne santé pendant plusieurs années, au bout desquelles il meurt d'une fièvre maligne. N'ayant jamais oublié les circonstances de sa blessure, je me trouvai à portée d'ouvrir son cadavre; je trouvai au même endroit du temporal sur lequel il était tombé, les vestiges d'une fracture considérable; les os avaient été enfoncés par la chute et ne s'étaient pas relevés; les parties contenues dans le crâne s'étaient habituées à la compression qu'avait causée cette enfonçure, et l'on distinguait un endroit où l'os temporal enfoncé, avait été brisé en plusieurs pièces.

Obs. II. — Un homme de soixante ans mourut d'une fluxion de poitrine; dix ans auparavant, il avait été blessé à la tête par un éclat de grenade, qui fit une plaie, en apparence assez petite pour ne pas engager M. Saget, chirurgien major de son régiment, à ouvrir l'endroit frappé; le malade guérit heureusement de cette blessure, et jouit d'une fort bonne santé jusqu'à sa mort qui arriva, comme je l'ai dit, dix ans après.

Le même M. Saget fut présent à l'ouverture de son cadavre; je trouvai la partie moyenne de son pariétal droit enfoncée, et la table interne de cet os éclatée de manière qu'une portion de dix lignes de diamètre, tenant encore par quelques points de sa circonférence, s'écartait de trois ou quatre lignes de la surface interne de l'os, et pressait la dure-mère, à laquelle elle était fortement attachée; l'espace que formait l'écartement de cette pièce était rempli par une chair cartilagineuse, qui semblait être une végétation du diploë. Si on eût fait l'opération du trépan à cet homme peut-être eût-il vécu dix ans de moins.

Observation de M. Joffroy et Gombault, Congrès 1900.

Méningite chronique progressive ou adhésive avec symptômes psychiques et amaurose complète chez un sujet ayant depuis trente ans une tumeur du cervelet.

(*Résumé*)

Le nommé X..., âgé de 36 ans, sans antécédents héréditaires, fut atteint vers l'âge de 8 ans d'une paraplégie complète, survenue brusquement avec perte de connaissance et convulsions généralisées. Ces accidents disparurent petit à petit au bout de deux ans, et il vécut jusqu'à l'âge de 36 ans jouissant d'une santé parfaite, exerçant le métier fatigant de postier ambulant. A cette époque, c'est-à-dire en 1897, il se plaint d'affaiblissement de la vue en même temps que surviennent, par accès, des phénomènes nouveaux consistant en engourdissement du bras gauche, parfois des deux bras, avec ou sans difficulté dans l'articulation des mots, mais sans perte de connaissance et sans vertige bien accusé.

En 1899, à la suite d'un traumatisme de la région occipitale suivie de perte de connaissance, les troubles de la vue augmentent à un tel point qu'il ne peut sortir sans être accompagné.

Vers la fin de la même année de nouveaux symptômes sont observés : X...,

Digitized by Google

devenu très irritable, s'emporte pour des motifs futiles, et, dans ses accès de colère, il va jusqu'à briser les meubles. En 1900 surviennent des troubles de la marche, des hallucinations de la vue, de l'ouïe et un affaiblissement très marqué de l'intelligence. La cécité est complète.

Au mois d'avril, le malade entre à Ste-Anne dans un état d'inconscience complète, ayant des hallucinations terrifiantes de l'ouïe et de la vue, un langage absolument incohérent, se plaignant de céphalalgie continue et très vive avec recrudescences fréquentes.

La marche est possible avec un aide, le malade avance à petit pas, lentement, ayant de la rétropulsion tous les 5 ou 6 pas.

Réflexes rotuliens légèrement exagérés à droite. Pas de phénomènes hémiplégiques nets, conservation de la force musculaire.

Eschare superficielle sur la fesse droite ; gâtisme ; urines albumineuses et mort en avril 1900.

L'examen des yeux pratiqué par M. Schramech a montré : nystagmus latéral, s'accentuant dès qu'on éveille l'attention du malade. Pas de strabisme ni de paralysie externe. Inégalité pupillaire, la pupille gauche est plus dilatée, abolition du réflexe à la lumière. Les papilles sont entièrement décolorées sans trace appréciable d'ancienne névrite éveillant l'idée d'une atrophie simple.

Autopsie. — Epaississement et œdème de la pie-mère généralisés, ni plus prononcés ni plus anciens au voisinage de la tumeur ; mêmes lésions sur les méninges médullaires. Le lobe cérébelleux droit renferme une petite tumeur adhérente à la dure-mère par une large surface. Dure et difficile à sectionner, cette tumeur est formée par une coque épaisse d'un demi-millimètre environ, adhérant en partie au tissu cérébelleux qui l'entoure, et renfermant des loges remplies de liquide citrin, et une masse caséeuse très consistante et dure.

Il n'y a aucune déformation indiquant que la tumeur exerçait une compression sur les parties voisines. Les ventricules du cerveau présentent une dilatation très marquée.

Les nerfs optiques ont subi l'atrophie grise, encore très visible au niveau du chiasma, mais qui disparaît rapidement à la partie antérieure des bandelettes optiques ; aucune autre altération ni dans les viscères, ni dans les autres parties du système nerveux.

Examen histologique. — Tumeur. Après décalcification l'enveloppe épaisse est formée d'un tissu très dense se colorant fortement par l'éosine. Entre les faisceaux fibreux, on distingue des cellules allongées dont les noyaux ne prennent pas l'hématoxyline, et quelques placards fortement teintés en bleu, contenant des grains ou des corpuscules concentriques incomplètement décalcifiés. En dehors de l'enveloppe fibreuse, existe une zone épaisse fortement colorée par l'hématoxyline, renfermant de nombreux grains et corpuscules à corps concentriques et quelques plaques de tissus osseux. En dedans de ces diverses couches, la masse de la tumeur est formée par deux espèces de placards : les uns sont constitués par des travées contenant de nombreux vaisseaux, délimitant des alvéoles, renfermant de grosses cellules rondes ou un réseau de fibrilles délicates. Sur les autres placards, la substance a l'aspect de matière caséeuse. Enfin, on trouve des formations rappelant les cellules géantes.

Digitized by Google

Pie-mère. — Épaissie sur toutes les circonvolutions, elle est constituée par trois couches ; l'une, mince et dense, renferme des fibres à direction parallèle à la surface, une autre moyenne est composée de fines fibrilles denses, enfin la dernière, plus épaisse, contient un feutrage serré de fines fibrilles, infiltré de nombreuses cellules rondes. Les vaisseaux de calibre sont peu altérés et contiennent quelques éléments polynucléaires, les petits vaisseaux, au contraire, ont leur paroi épaissie et sont entourés par un manchon de cellules rondes.

Circonvolutions.— Dans les couches superficielles de l'écorce grise, le réseau de fibres fines est abondant, les fibres tangentielles sont peut-être raréfiées.

Les cellules nerveuses des diverses couches sont normales comme nombre, comme volume et comme forme, seulement, leurs prolongements sont peu abondants, le noyau est normal, l'amas pigmentaire peu considérable, les grains chromatiques sont rares, même dans les grandes cellules géantes.

La congestion très marquée dans la substance grise atteint son maximum dans les couches de cellules moyennes. Dans les couches superficielles les vaisseaux sont peut-être moins abondants, mais leur paroi est épaisse, leur cavité rétrécie et il existe autour d'eux un manchon leucocytique épais. Légère sclérose névroglique.

Observation de M. Touche, *Société anatomique*, 1899.

(*Résumé*).

Tumeur cérébrale.

Le malade, âgé de 45 ans, présente un état de torpeur cérébrale très accusé ; continuellement somnolent, il répond à peine aux questions. La parole est lente mais il n'y a pas de trouble du langage : pas de surdité verbale, pas de paraphasie, pas de dysarthrie. La face a une expression stupide ; de temps en temps surviennent des crises d'émotivité avec une expression navrée et larmoyante. Pas de ptosis, ni de strabisme, ni de myosis. Par instants, on note de petites contractions dans les muscles de la face, prédominant du côté gauche. Du côté droit, hémiplégie avec contracture et exagération des réflexes. Du côté gauche exagération des réflexes mais sans impotence fonctionnelle. Dans les membres supérieurs, en relevant brusquement la paume de la main on provoque une série de petites secousses successives absolument analogues au clonus du pied. Pas de vomissement ni de céphalée. Mort dans le coma avec forte élévation de température.

Autopsie. Cerveau. — La dure-mère est adhérente au niveau du lobe pariétal droit sur une circonférence de 4 centimètres de diamètre environ. Cette adhérence était due à la présence d'une tumeur grosse comme une mandarine, encastrée dans l'épaisseur du lobe pariétal.

La loge de cette tumeur est constituée par les circonvolutions du lobe temporal qui, refoulées et aplaties, tapissent, sous forme de petites lamelles, imbriquées, mais encore parfaitement isolables, le pourtour de la loge.

Les circonvolutions ont subi les modifications suivantes : la frontale ascendante, intacte dans sa partie inférieure, est, dans sa moitié supérieure, comprimée d'avant en arrière et de dehors en dedans, prenant en ces points une disposition

Digitized by Google

lamelleuse. La face profonde de la portion lamelleuse de la frontale ascendante est tapissée par une seconde lamelle, beaucoup plus petite, qui se continue inférieurement avec un vestige de la pariétale ascendante, correspondant au tiers inférieur de cette circonvolution ; cette lamelle qui double la frontale ascendante, mais qui peut en être isolée, est évidemment un reste de la partie supérieure de la pariétale ascendante. La première circonvolution pariétale est comprimée de dehors en dedans. La portion qui correspond à la face interne de l'hémisphère est aussi lisse et aplatie que celle qui forme le fond de la loge ; la partie postérieure du lobule paracentral est également comprimée, quoique à un moindre degré. On trouve, à ce niveau, de l'aplatissement des circonvolutions qui n'existe pas au niveau de la face interne du lobe frontal. La circonvolution du corps calleux est, au niveau de la tumeur, réduite à une mince lamelle. De même, la 2e circonvolution pariétale et le pli courbe sont réduits à l'état de minces lames, tassées au fond de la loge. Le lobe temporal et le lobe occipital ne sont pas directement comprimés par la tumeur, qui, ainsi qu'on le voit, est bien nettement limitée au lobe pariétal.

La tumeur, des dimensions et de la forme d'une mandarine, présente un aplatissement de sa partie externe, correspondant à l'adhérence de la dure-mère. A l'état frais, elle présente une coloration rouge foncé sur sa face externe. A la face interne, il existait, en outre, un semis de taches jaunâtres irrégulières. Sur cette partie ainsi tachetée, on voyait un lacis vasculaire très riche, ressemblant beaucoup à celui de la pie-mère. De consistance générale ferme dans sa partie interne, elle donne une sensation plus élastique, sur une coupe transversale de néoplasme, on voit que les deux tiers externes sont constitués par une substance spongieuse rougeâtre ; que sur le tiers externe il existe de petits foyers hémorrhagiques anciens et récents dus à la rupture des vaisseaux.

L'adhérence de la dure-mère à la tumeur est très intime. Cependant en aucun point il n'y a confusion des deux tissus. Il nous semble que l'adhérence à la dure-mère est secondaire et que cette membrane n'est pas le point de départ de la tumeur. D'autre part, il est bien évident que la tumeur est indépendante du tissu cérébral. C'est dans la pie-mère, croyons-nous, qu'il faudrait rechercher le point de départ de la néoformation.

Au point de vue histologique, la tumeur, d'après l'examen de M. Lefas, appartient aux sarcomes fuso-cellulaires. Elle renferme un grand nombre de vaisseaux et de capillaires sanguins pleins de globules rouges. Dans certains de ces vaisseaux, il existe une prolifération endothéliale très nette ; ce qui frappe également c'est la présence de faisceaux de cellules fusiformes à protoplasma peu abondant, à noyau volumineux, disposées concentriquement autour des vaisseaux, possédant une paroi propre et paraissant infiltrer l'adventice de ces derniers ; on voit également de ces faisceaux formant des nappes irrégulières, dans lesquelles sont disposés des capillaires nombreux et dilatés.

Ce sarcome a subi un certain degré de dégénérescence. En effet, en certains points, les noyaux cellulaires ne se colorent plus et les faisceaux n'apparaissent plus que d'une façon très vague. La tunique interne et moyenne des vaisseaux, épaissie, paraît macérée en beaucoup de points. La tumeur est donc en voie de

Digitized by Google

nécrose caséeuse ; on ne distingue pas de gouttelettes graisseuses, la recherche de la dégénérescence hyaline par le procédé de Kühne est négative ; la solution iodo-iodurée teint en acajou les faisceaux cellulaires du sarcome mais nullement les parois vasculaires (1).

CONCLUSIONS

I. — Les malades porteurs de tumeurs cérébrales, présentent à côté de la dépression et de la diminution intellectuelles un état mental particulier, qui constitue leur note psychopathique dominante : c'est un état *de torpeur, d'engourdissement psychique, d'obnubilation intellectuelle* auquel peut s'ajouter du *puérilisme mental.*

II. — Les endothéliomes des méninges peuvent subir, outre la dégénérescence calcaire, un autre processus dégénératif, consistant en l'infiltration des cellules par une matière prenant fortement l'éosine et aboutissant à la rétraction de la cellule : *c'est la dégénérescence hyaline.* Elle n'est pas particulière aux endothéliomes des méninges, mais se retrouve dans les granulations de Pacchioni et dans les fausses membranes méningées, ayant toujours comme siège de prédilection les zones *péri* et *paravasculaires.*

III. — Les lésions des cellules corticales sont les suivantes : dans les circonvolutions directement comprimées, *atrophie cellulaire* ; dans les circonvolutions indirectement comprimées, *gonflement cellulaire* avec *chromotalyse périphérique* et *excentricité du noyau.*

IV. — Dans la pathogénie des tumeurs cérébrales, à côté de la compression de l'encéphale qui joue un rôle peut-être non négligeable, il faut faire une place à l'*action des produits toxiques sécrétés par la néoformation sur les éléments nerveux.* Militent en faveur de cette hypothèse certains arguments *histopathologiques* (altérations des cellules corticales et des nerfs optiques comparables aux lésions toxi-infectieuses), *anatomiques* (large communication sanguine et lymphatique du néoplasme et de l'encéphale permettant l'imprégnation du tissu cérébral par les toxines issues du foyer pathologique ; extrême sensibilité aux toxines de l'écorce grise), *cliniques* (analogie des tableaux cliniques des encéphalopathies toxiques, de l'urémie, du diabète, du saturnisme et de l'encéphalopathie néoplasique).

L'intoxication de l'encéphale doit donc prendre place parmi les facteurs pathogéniques (compression, irritation, phénomènes vasculaires) invoqués pour expliquer les symptômes des tumeurs cérébrales.

(1) Il nous semble, d'après la description histologique, qu'il s'agit d'un endothéliome des méninges ayant subi la dégénérescence hyaline telle que la décrit Robertson. Quant aux lésions des cellules corticales, nous n'avons pu encore pratiquer l'examen des pièces que M. Touche a bien voulu mettre à notre disposition.

Digitized by Google

REMARQUES COMPLÉMENTAIRES

SUR LES

NAINS DANS L'ART

PAR

HENRY MEIGE.

Dans une étude qui remonte à 1896, intitulée *Les Nains et les Bossus dans l'art* (1), j'ai eu l'occasion de rappeler les nombreuses figurations de nains dans les œuvres d'art, parmi lesquelles les plus importantes ont été signalées et interprétées par Charcot et Paul Richer (Voy. *Les malades et les difformes dans l'art*, p. 12 et s.).

Tout en reconnaissant le peu de solidité d'un diagnostic rétrospectif fait *ex pictura* sur des personnages généralement revêtus d'habits fantaisistes, j'ai essayé à mon tour de montrer, à propos d'un certain nombre de documents figurés inédits, qu'il était parfois possible de reconnaître quelle variété de nanisme le peintre ou le sculpteur avaient eue sous les yeux. Les caractères morphologiques du rachitisme et du myxœdème sont assez saisissants pour qu'on puisse les diagnostiquer chez les nains, même en images.

Il en est de même de l'achondroplasie.

Les récentes études de M. Pierre Marie, l'intéressant article de M. Cestan publié dans ce fascicule, ont permis de rattacher à l'achondroplasie certaines figurations de nains, conformément à l'opinion déjà émise par Parrot, en particulier pour les statuettes des dieux égyptiens Bes et Phtah.

Il est fort probable que c'est encore de l'achondroplasie que relève le nanisme de plusieurs des nains de la Cour d'Espagne, illustrés par le pinceau de Velasquez (le nain *El Primo*, le nain *Sébastien de Morra*). Il en est peut-être de même pour beaucoup d'autres dont le costume dissimule les anomalies corporelles, mais dont les membres supérieurs sont d'une brièveté que l'achondroplasie arrive seule à réaliser.

L'exagération des saillies musculaires et osseuses donne aux achondroplasiques, malgré leur petite taille, un aspect de robustesse que l'on re-

(1) V. *Nouvelle Iconographie de la Salpetrière*, 1896, N° 3, mai-juin.

Digitized by Google

trouve encore chez les nains du *type herculéen* (les pygmées antiques, certains nains de Julio Romano, de P. Véronèse, etc.).

La Pl. XLVII reproduit la partie centrale d'une gravure hollandaise du début du XVIIe siècle. Elle est probablement de la main de Cornelius Galle, le Vieux, représentant le plus ancien d'une famille de graveurs qui s'installa à Anvers vers 1599. Cornelius Gall avait fait un assez long séjour en Italie et gravé plusieurs tableaux de maîtres. La gravure en question représente le sacre de Cosme de Médicis. Elle porte en légende :

Finito sacro, Illustrissimus Dux D. Cosmus Medices Magni Ducis corona insignitus magna pompa ad pallatium reducitur, clangentibus variis musices artis instrumentis necnon tympanis et tubarum clangoribus.

Devant le Grand Duc marchent deux nains en habits de gala.

Le premier, barbu, est à demi caché par un soldat. Le second, au premier plan, apparaît dans toute la splendeur de sa difformité. Il est trapu, les jambes fortes, arquées ; mais surtout on remarque l'exiguïté de ses bras. Peut-être fut-il achondroplasique (1).

(1) J'ai eu l'occasion de voir quelques nouveaux documents artistiques relatifs aux nains parmi lesquels je signalerai principalement :

Au musée de Vienne, une peinture de l'Ecole Hollandaise (XVIe siècle) (N° 1097) intitulée *Ein Leiermann*, représente un affreux vieillard qui chante en s'accompagnant d'un instrument. Près de lui, un avorton joue du triangle ; son facies lunaire et bouffi a toutes les apparences du myxœdème.

Même musée (N° 723) dans une *Architecture* de H. V. de Vries (Holl. 1527-1604), un nain, à grosse tête, est accoudé sur une vasque.

Ibid. (N° 878) Un nain du type herculéen, peut-être un achondroplasique, figure près d'une colonne avec un singe sur l'épaule dans les *Noces d'Ahasverus* d'après Rubens.

A Brescia, Palais Martinengo, deux petits tableaux de Fausto Bocchi, représentent des nains à grosses têtes, jambes et bras minuscules, mis en déroute par des poussins et des écrevisses ; parmi eux, un nain cul-de-jatte.

A Mantoue, où l'on voit encore les minuscules appartements réservés aux nains dans le palais ducal, la célèbre naine de Barbe de Brandebourg, peinte par Mantegna sur les murs de la *camera dei sposi*, est un vrai type de myxœdémateuse.

A Vérone, dans l'Eglise Sancta-Anastasia, un bénitier en marbre et supporté par un nain bossu, est attribué au père de P. Véronèse.

A Vicenze, *museo civico*, le portrait d'une charmante naine élégamment vêtue qui tient des fruits dans son tablier, avec cette légende : *cum essem parvula placui altissimo.*

A l'Académie de Venise, deux tableaux de J. Callot, *Le Pont Neuf à Paris*, et la *Foire de l'Imprunette*, fourmillent de nains et d'estropiés (N°s 136 et 139).

A Turin, Pinacothèque, deux tableaux de P. Véronèse (N°s 575 et 572), *Moïse sauvé des eaux*, et la *Reine de Saba* avec des nains, le dernier avec un nez enfoncé (déformation en lorgnette des syphilitiques).

Le Gérant : Bouchez.

Imp. J. Thevenot, Saint-Dizier.

Digitized by Google

UN NAIN ACHONDROPLASIQUE

Sur un fragment d'une gravure hollandaise du début du XVIIe siècle, représentant le *Sacre de Cosme de Médicis.*

MASSON ET Cie, Éditeurs

BOSTON PUBLIC LIBRARY

Digitized by Google

Digitized by Google

HOSPICE DE BICÊTRE

LABORATOIRE DE M. PIERRE MARIE

SUR L'ANATOMIE PATHOLOGIQUE DE L'HÉRÉDO-ATAXIE CÉRÉBELLEUSE

PAR

SWITALSKI

(de Lemberg).

C'est à M. Pierre Marie, que revient l'honneur d'avoir trouvé dans les cas de Fraser, Nonne, Menzel, Klippel et Durante, publiés sous différents noms, les traits communs et de les avoir distingués comme appartenant au même groupe nosographique.

M. Marie a appelé cette affection *hérédo-ataxie cérébelleuse*, pour la distinguer de l'hérédo-ataxie de Friedreich (*maladie de Friedreich*) avec laquelle la maladie décrite par M. P. Marie présente beaucoup de traits communs.

Bientôt après la leçon de M. P. Marie sur ce sujet publiée dans la *Semaine médicale* en 1892, différents auteurs français et étrangers ont rapporté les observations de nouveaux cas d'hérédo-ataxie cérébelleuse grâce auxquels le tableau clinique de cette maladie a été complété.

L'anatomie pathologique de cette affection est beaucoup moins connue que le syndrome clinique. Jusqu'à ces derniers temps, les cas de Menzel, Fraser et Nonne étaient les seuls sur lesquels se basaient nos notions anatomo-pathologiques.

Le cas de Menzel qui présente des différences considérables à l'égard des lésions avec ceux de Fraser et Nonne a été considéré par M. Paul Londe comme n'appartenant pas à l'hérédo-ataxie cérébelleuse, mais comme un cas intermédiaire entre celle-ci et la maladie de Friedreich.

Le premier cas avec autopsie où le diagnostic d'hérédo-ataxie cérébelleuse fut fait avant la mort du malade est le cas de M. Miura.

Digitized by Google

Jusqu'à présent, il n'a pas été publié d'autres autopsies en dehors de celles qui viennent d'être citées.

Dans le service de M. Pierre Marie j'ai eu l'occasion d'examiner deux cas d'hérédo-ataxie cérébelleuse et dans un de ces cas de pratiquer l'examen du système nerveux. L'observation clinique du malade dont j'ai examiné le système nerveux a été déjà le sujet de plusieurs publications. — Nous la trouvons dans un mémoire de Klippel et Durante, dans la thèse de M. P. Londe et dans celle de M. Vincelet. C'est une observation pour ainsi dire fondamentale, car c'est une de celles sur lesquelles s'appuyait M. P. Marie en donnant la description de l'hérédo-ataxie cérébelleuse. Je me permets encore une fois de la reproduire après les auteurs indiqués.

Observation.

Haudeb... François, 41 ans, maçon.

Antécédents héréditaires. — Père, éthylique. Mère bien portante jusqu'à 37 ans. A cette époque, crises gastriques, douleurs irradiées dans les membres inférieurs, térébrantes ; puis titubation, secousses nystagmiformes, signe de Romberg.

A la fin, probablement, contractures ; forte flexion des doigts dans la paume. Morte à 50 ans, 13 ans après le début. Mort précédée d'œdème des membres inférieurs. Une tante maternelle a été atteinte de la même maladie.

5 enfants : 3 atteints, deux fils et une fille, un autre fils a le caractère emporté (25 ans), une autre fille de 37 ans, a des maux d'estomac, de la migraine ; elle est mère de 2 enfants bien portants.

Antécédents personnels. — Pas de syphilis. Dysenterie en 1870. Pneumonie en 1872. D'ailleurs excellente santé.

Histoire de la maladie. — Début en 1883, à l'âge de 33 ans, insidieusement par troubles de la motilité : buttait à chaque instant, se sentait moins solide sur ses jambes. Puis il titube comme un homme ivre. La parole devient sourde et hésitante, scandée. Affaiblissement général. Puis, douleurs vagues, engourdissements des extrémités, éblouissements subits et passagers. Séjour à la Salpêtrière en 1888, où on élimine successivement ataxie, sclérose en plaques, maladie de Friedreich ; entré à Laënnec fin 1888, il avait 38 ans.

Examen (*novembre* 1888). Facies immobile, étonné, démarche titubante, difficulté pour se mettre en marche ; impossibilité de s'arrêter brusquement.

Pendant la progression, les membres inférieurs, surtout à gauche, décrivent un demi-cercle en dehors. Signe de Romberg. Réflexes très faibles, particulièrement à gauche, mais non abolis. Soubresauts des tendons, crampes musculaires, secousses fibrillaires, sens musculaire intact. Pas d'anesthésie tactile, mais retard de la perception des sensations. Sensation d'endolorissement le long de la colonne vertébrale, surtout dans la région lombaire ; douleur constrictive abdominale, mais peu intense.

Odorat intact, légères aberrations du goût. Acuité auditive diminuée. La

Digitized by Google

pupille réagit bien à la lumière et à l'accommodation. Secousses nystagmiformes. Pas d'amblyopie, ni diplopie, ni achromatopsie. Véritable ataxie verbale. Troubles trophiques des ongles des orteils ; ils sont friables et s'en vont par fragments. Rien du côté des viscères. Intelligence intacte. Mémoire parfaite.

Février 1892. — Aggravation progressive.

En marchant cambre les reins. Il semble que les objets dansent devant lui. Chutes fréquentes par manque d'équilibre et éblouissement.

Réflexe plantaire affaibli à droite, nul à gauche. Oscillations latérales des doigts ; oscillations légères des membres supérieurs ; écriture difficile, fatigue à la suite du moindre effort, secousses fibrillaires à l'éminence thénar, à la face externe des cuisses. Rien d'anormal à l'examen électrique. Sensibilité au contact très diminuée aux membres inférieurs et abolie au-dessous du genou, sensibilité à la piqûre conservée partout.

Sensibilité au froid abolie aux membres inférieurs à partir du genou. Crampes. Pupille réagit très mal à l'accommodation et pas du tout à la lumière, aucune altération du fond de l'œil. Secousses fibrillaires à la langue. Pas d'atrophie musculaire.

Examen de M. P. Londe, 1894. — Les réflexes rotuliens sont maintenant absolument abolis. Les réactions pupillaires, tant à l'accommodation qu'à la lumière, sont diminuées, mais non abolies.

Scoliose dorsale légère à grande courbe convexe à gauche.

Aujourd'hui, la démarche serait titubante si le malade pouvait marcher seul. Mais quoique la force musculaire soit conservée, il traîne la pointe des pieds sur le sol comme un paraplégique avec paralysie des extenseurs en particulier.

Dynamomètre : 56 à droite, 45 à gauche. Il dit que sa force a diminué ; il aurait fait le tour du cadran avec le dynamomètre.

Dans l'exploration de la force du triceps crural, on trouve qu'il cède difficilement dans l'extension à gauche, pas à droite.

Pas de troubles de la sensibilité.

Ouïe et goût intacts.

Relèvement du gros orteil.

Réflexion : François H... est un exemple d'hérédo-ataxie devenant du fait même de l'évolution de la maladie une maladie de Friedreich.

Note prise par M. P. Marie, le 31 *mai* 1897. — François H... a une fille de 18 ans, née 11 jours avant terme, mais ne présentant pas la même maladie.

L'aspect du malade est un peu spécial, qui tient surtout à un degré marqué de fixité des yeux quand il regarde devant lui et à une absence complète de clignements, mais en revanche assez fréquemment il y a des élévations spasmodiques du sourcil droit. Les axes oculaires ne sont pas, à proprement parler, asymétriques, cependant le regard est un peu vague.

Quelques petits mouvements fibrillaires dans la paupière inférieure gauche, la commissure labiale gauche est un peu tirée en haut. La parole, d'une façon générale est à peu près normale, quelquefois cependant la prononciation est un peu « bafouillée », comme le dit le malade, mais il peut à peu près dire tous les mots ; jamais cette parole n'est scandée ni spasmodique, ni empâtée comme

Digitized by Google

on le voit dans la sclérose en plaques ou dans la maladie de Friedreich. Le malade dit n'avoir jamais perdu la mémoire et en réalité il répond bien aux questions qu'on lui pose. Il a bon caractère. Il s'attriste un peu de son état ; il dit que sans sa fille il se serait tué.

Note prise par M. Vincelet, le 28 février 1900. — Le malade entre à l'infirmerie de Bicêtre pour un paraphimosis. Il est atteint en même temps d'une dyspnée que l'examen ne peut expliquer. L'auscultation ne permet de reconnaître aucune lésion soit dans les poumons, soit au cœur. Le malade, dans un état d'affaiblissement extrême, est très amaigri ; il existe aux extrémités des membres une atrophie que nous exposons plus bas. Le malade ne répond qu'avec une grande difficulté aux questions qui lui sont posées.

Facies. — Il est le même que celui décrit dans l'observation de Klippel et Durante, c'est toujours le même facies amaigri, interrogatif, étonné, les yeux grands ouverts semblant présenter à première vue du strabisme, mais ce n'est là qu'une apparence, car il n'y a pas de strabisme.

Appareil oculaire. — L'acuité visuelle est conservée, mais le signe d'Argill-Robertson n'existe plus. Pas de nystagmus.

Secousses fibrillaires. — Les secousses fibrillaires signalées dans les précédentes observations n'existent plus.

Sensibilité normale. Ouïe et goût intacts. Déglutition normale. Relèvement du gros orteil. Tous les réflexes sans exception sont abolis.

Parole. — La gêne de la phonation paraît surtout provenir de la dyspnée : la parole est sourde, un peu scandée, mais très nettement compréhensible, le malade n'omet aucune syllabe.

A partir du 1er mars, elle devient extrêmement basse et seulement compréhensible pour les personnes qui le soignent. La langue est très mince.

Pied. — On n'avait encore rien signalé pour le pied. Actuellement, il y a un léger degré de pied-bot varus.

Atrophie. — Il existe enfin une modification dont il n'a pas été fait mention dans les examens antérieurs, c'est une atrophie musculaire des extrémités. Malheureusement il est impossible d'avoir des renseignements au sujet du début, le malade prétendant que ses mains ont toujours été dans le même état, ce qui n'est pas admissible. Les lésions existent des deux côtés, mais sont plus accentuées à droite. Les muscles de l'éminence thénar sont atrophiés ; à la place du court abducteur du pouce existe une dépression. L'éminence thénar est complètement aplatie. L'opposition du pouce est impossible, le premier métacarpien est attiré en dehors et en arrière.

Les muscles interosseux sont atrophiés ; il y a une excavation très prononcée des gouttières inter-métacarpiennes.

Il y a de l'atrophie moins marquée dans la région antéro-externe des jambes.

2 *mars.* — Mort du malade à 2 h. 1/2 du soir.

Autopsie

Cerveau : la dure-mère ne présente rien d'anormal. Le cerveau est d'une di-

Digitized by Google

mension normale, les circonvolutions en sont bien développées. Sur les coupes de Flechsig on ne voit pas de lésions.

Le cervelet est petit, sans lésions macroscopiques ; ses méninges sont épaissies.

Les pédoncules, la protubérance et le bulbe sont petits et correspondent comme grandeur à ceux d'un enfant.

Moelle : la dure-mère rachidienne ne présente rien d'anormal, la pie-mère est épaissie surtout sur la face postérieure de la moelle. La moelle elle-même a 45 centimètres de longueur. Les dimensions sont considérablement diminuées dans tous les sens, mais c'est surtout son aplatissement qui est le plus marqué.

Les mensurations de la moelle donnent le résultat suivant :

			Moelle d'Handeb.		Moelle normale.	
Région de la	IIIe racine	C =	11 —	6 mm	11 — 8	mm
»	VIIIe »	C =	13 —	4 »	13 — 7 1/2	»
»	IVe »	D =	8 —	4 »	10 — 7	»
»	VIe »	D =	7 1/2 —	4 »	8 1/2 — 7	»
»	IIe »	L =	9 —	4 1/2	9 — 8	»
	Sacrée	=	6 —	5 »	6 1/2 — 5 1/2	»

Les *racines* rachidiennes sont minces, paraissent atrophiées, surtout les racines postérieures de la queue de cheval.

Le cerveau, la moelle et les nerfs périphériques ont été durcis dans le liquide de Müller et ensuite colorés par les méthodes de Weigert, Weigert-Pal, hématoxyline de Ehrlich, éosine, Van Gieson, carmin.

Examen microscopique de la moelle :

Sur les coupes à toutes les hauteurs on constate un épaississement de la pie-mère, plus marqué à la face postérieure de la moelle. La couche de névroglie sous-pie-mérienne est aussi plus large que normalement.

Substance blanche de la moelle.

Région sacrée. A cette hauteur on ne constate pas d'altération prononcée de la substance blanche de la moelle, sauf une diminution peu marquée des fibres des cordons postérieurs.

Région lombaire. Dans les cordons postérieurs il y a raréfaction des fibres à myéline avec prolifération des tissus conjonctifs. Cette sclérose occupe avec la même intensité à peu près tout le champ des deux cordons postérieurs excepté les parties qui avoisinent la substance grise. Dans le reste de la substance blanche on remarque à la périphérie de la moelle la disparition d'un certain nombre des fibres.

Région dorsale inférieure. Les cordons postérieurs sont plus atteints que dans la région précédente quoique la sclérose soit limitée à un champ plus petit. Elle n'atteint pas les fibres situées à proximité du sillon postérieur ni les fibres du voisinage de la substance grise, ni le 1/3 externe des cordons posté-

Digitized by Google

rieurs. Dans les cordons antéro-latéraux on voit une sclérose du faisceau cérébelleux direct et du faisceau de Gowers. La sclérose est plus marquée dans le faisceau de Flechsig que dans celui de Gowers.

Région dorsale moyenne. La zone de sclérose du cordon postérieur est plus petite, mais la disparition des fibres y est plus prononcée. La lésion du faisceau cérébelleux direct et du faisceau de Gowers est pareille à celles que nous avons signalées plus haut. De ces deux derniers systèmes de fibres, c'est le premier qui est le plus atteint ; par endroits ces fibres ont disparu complètement (Fig. 1).

Région dorsale supérieure et cervicale inférieure. — Dans les cordons postérieurs, les faisceaux de Goll sont le siège d'une sclérose. Dans les parties postérieures des cordons antéro-latéraux à la périphérie de la moelle il existe une bande mince de sclérose très nette laquelle conflue en avant avec la sclérose du faisceau cérébelleux direct. Le faisceau de Gowers est toujours le siège d'une sclérose comme le reste du faisceau antéro-latéral jusque dans le voisinage du faisceau de Turck (Fig. 2).

Dans les régions cervicales supérieures la zone de sclérose occupe dans les cordons postérieurs seulement les 2/3 de la partie postérieure des cordons de Goll, elle est large à la périphérie de la moelle et devient de plus en plus mince

Fig. 1.

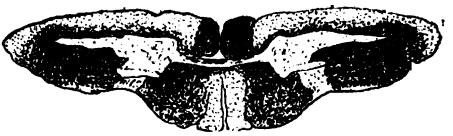

Fig. 2.

vers le centre. Cette zone de sclérose a la forme d'un cône. Les faisceaux cérébelleux directs, ceux de Gowers, présentent toujours une dégénérescence ainsi que tout le reste du cordon antéro-latéral, comme nous l'avons signalé plus haut. La sclérose des faisceaux indiqués n'est pas complète, toutes les fibres n'y sont pas dégénérées ; il en existe au contraire encore beaucoup de saines. Le tissu conjonctif dans les faisceaux sclérosés est épais. La sclérose la plus prononcée est celle du faisceau cérébelleux où, par place, les fibres ont disparu complètement.

Substance grise de la moelle. Elle aussi est altérée profondément.

Ce qui frappe déjà à l'œil nu sur les préparations c'est que les cornes antérieures ont subi une modification de leur forme, surtout dans tous les segments de la région dorsale. Tandis que dans une moelle normale, le diamètre antéro-postérieur de la corne antérieure est plus grand que le diamètre transversal, ici c'est le contraire. La forme la moins altérée des cornes antérieures est encore celle des régions sacrée et lombaire de la moelle.

Au microscope on constate dans toute la substance grise une diminution énorme du nombre des cellules nerveuses.

Les cellules qui existent encore sont tantôt normales tantôt atrophiées. Les cellules atrophiées sont petites, elles se colorent très intensivement au carmin,

Digitized by Google

Digitized by Google

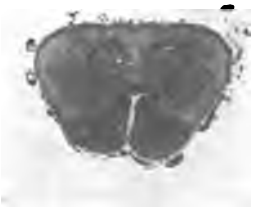

A

B

C

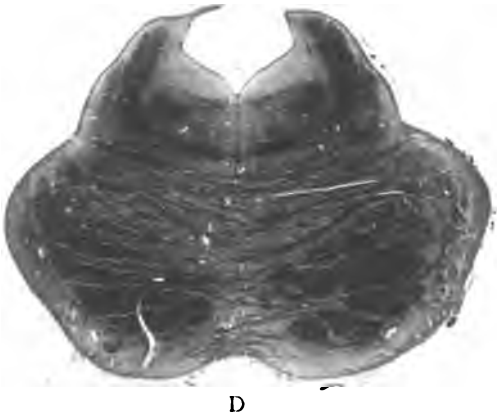

D



F

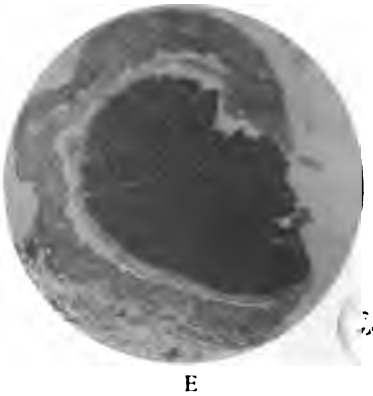

E

HÉREDO-ATAXIE CÉRÉBELLEUSE

(Switalski).

Digitized by Google

LÉGENDE DE LA PLANCHE XLVIII

Hérédo-Ataxie Cérébelleuse

(*Switalski*)

A. Coupe du bulbe au-dessus de l'entrecroisement du faisceau pyramidal. Le noyau du faisceau de Goll et le faisceau cérébelleux direct sont dégénérés.

B. Coupe du bulbe. Les fibres du pédoncule cérébelleux inférieur sont en partie dégénérées. Le tissu sous-épendymaire du quatrième ventricule est épaissi.

C. D. Coupe de la protubérance. Les fibres du pédoncule cérébelleux moyen sont réduites en nombre.

E. Coupe du nerf optique gauche qui ne présente rien d'anormal.

F. Coupe du nerf optique droit. Les fascicules des fibres nerveuses sont plus minces que ceux du nerf gauche; ils ont perdu leur forme polygonale, ils sont plus arrondis, le tissu conjonctif est proliféré.

Digitized by Google

Digitized by Google

le noyau n'en est pas visible. Les colonnes de Clarke sont profondément lésées. Elles ne se détachent presque pas du reste de la corne postérieure. Les fibres y ont en grande partie disparu ainsi que les cellules.

Dans beaucoup de préparations on ne trouve pas de cellules du tout, sur d'autres leur nombre est diminué (3, 5, 8). Toutes sont petites.

Le *canal central* est large et double dans les régions inférieures de la moelle, ses parois sont revêtues de plusieurs couches des cellules rondes. Dans ses parties supérieures il est obturé.

Les *vaisseaux* de la moelle dans toutes les régions sont altérés. Leurs parois sont épaissies et leurs gaines péri-vasculaires sont très larges.

Bulbe : les dimensions du bulbe sont très réduites au-dessus de l'entrecroisement des faisceaux pyramidaux. Diamètre sagittal : 7 mm. 1/2 ; frontal : 10 millimètres. A la hauteur du plus grand développement des olives, diamètre frontal : 15 ; sagittal : 12 millimètres.

Au microscope, on constate sur les coupes du bulbe une dégénérescence des fibres dans les noyaux des cordons de Goll. Le nombre des cellules est diminué ; on trouve seulement par ci par là une cellule.

La sclérose du faisceau cérébelleux direct se laisse poursuivre dans le bulbe jusqu'à la hauteur où sortent les racines du pneumogastrique et de la XIIe paire des nerfs crâniens. A partir de cette hauteur on constate seulement que le corps restiforme est un peu moins coloré que les autres endroits de la coupe, mais on n'y voit pas de dégénérescence. Le reste du bulbe ne présente pas de lésions. Les noyaux olivaires sont petits, comme du reste tout le bulbe, mais leur structure est intacte, tant au point de vue des cellules que des fibres (Pl. XLVIII, A et B).

Dans la *protubérance* les fibres du pédoncule cérébelleux moyen sont en grande partie disparues. Cette disparition des fibres est surtout prononcée dans les couches superficielles et moyennes de la protubérance. Cette altération se poursuit jusque dans l'endroit où se forment les pédoncules cérébraux (Pl. XLVIII, C et D).

Les cellules de la substance grise de la protubérance paraissent être en nombre normal et intactes. Le ruban de Reil est petit, mais ses fibres sont bien colorées. Les pédoncules cérébelleux supérieurs sont sains dans toute leur étendue. Dans les pédoncules cérébraux on ne constate pas de lésion.

Sous l'épendyme du plancher du IVe ventricule et de l'aqueduc on trouve une couche épaisse formée par les fibres névrogliques. Dans le lumen de l'aqueduc on trouve beaucoup de cellules blanches accolées à ses parois.

Cervelet plus petit qu'un cervelet normal. Déjà à l'œil nu on aperçoit sur les coupes qu'il y a beaucoup moins de circonvolutions qu'à l'état normal. Les proportions entre le nombre des circonvolutions d'un cervelet normal et celui de Haud... montrent les chiffres suivants :

Digitized by Google

Cervelet de Haud. . . .	9	Cervelet normal. . . .	23
—	18	—	38
—	20	—	33
—	10	—	21
—	12	—	26

(Voy. Pl. XLIX, G et H).

Les sillons entre les circonvolutions sont beaucoup plus larges et profonds. Les circonvolutions de l'écorce ne se touchent pas comme c'est le cas à l'état normal, mais elles sont éloignées les unes des autres.

Entre la couche moléculaire et la couche de grains de l'écorce cérébelleuse, on voit un espace non coloré dont la largeur par endroits monte à 1 millimètre. L'existence de cette bande non colorée donne l'aspect d'un décollement de l'écorce.

La *substance blanche centrale* est considérablement diminuée de volume surtout dans les parties supérieures du cervelet.Son diamètre transversal dans l'endroit de la plus grande largeur est de 10 mm. 1/2; celui d'un cervelet normal, 14 mm. Le noyau dentelé est plus petit que normalement. La substance blanche du cervelet se colore moins intensivement par la méthode de Weigert et Weigert-Pal, excepté la couche des fibres qui entourent le noyau dentelé à la face antérieure où l'intensité de coloration est normale. Cette différence d'intensité de coloration est plus marquée sur les coupes les plus rapprochées du bulbe.

Au microscope, avec un faible grossissement, on constate que les cellules de Purkinje sont placées dans une zone non colorée qui forme une limite entre la couche moléculaire et la couche granuleuse de l'écorce dont nous avons mentionné l'existence. Avec un fort grossissement on s'aperçoit que cette zone est formée par un filet très mince composé de fibres non colorées aussi bien sur les préparations colorées au carmin que sur celles colorées à l'hématoxyline de Weigert.

Les *cellules de Purkinje* elles-mêmes ne présentent pas de lésion appréciable ; on trouve beaucoup de cellules pigmentées, ce qui n'est pas rare dans le cervelet. Leur nombre paraît être normal.

La couche moléculaire et granuleuse ne présente aucune lésion.

Le *noyau dentelé* a une structure normale. Nulle part dans le cervelet on ne constate de sclérose ou de prolifération du tissu conjonctif. Le *vermi* ne présente aucune lésion. Son écorce est normale. Le noyau du toit et le bouchon le sont aussi.

Les vaisseaux sanguins du cervelet sont altérés. Leurs parois sont épaissies. Cet épaississement porte sur la tunique moyenne, surtout sur celle des vaisseaux de petit calibre. L'endartère prend aussi part à cette altération. Les lésions ne ressemblent pas à celles de l'artériosclérose, mais plutôt à une dégénération hyaline.

Le nerf optique droit présente une atrophie manifeste. Les fascicules des fibres nerveuses sont plus minces que ceux du nerf gauche, ils ont perdu

Digitized by Google

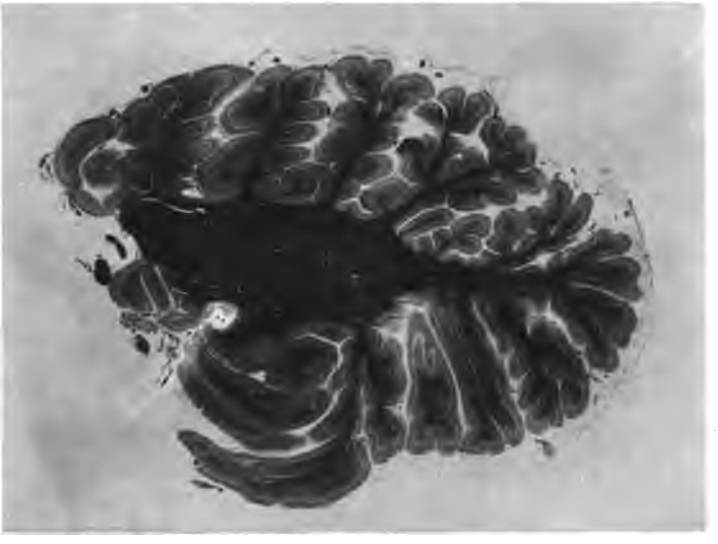

G

H

HEREDO-ATAXIE CÉREBELLEUSE

(Switalski).

H Cervelet normal ; coupe faite à la même hauteur que dans la figure G.

G Cervelet de Handeb. Le nombre des circonvolutions est diminué ; les sillons sont plus larges et plus profonds. On voit une zone non colorée entre les couches granuleuse et moléculaire. Les méninges sont épaissies ; la substance blanche est plus mince.

Digitized by Google

Digitized by Google

leur forme polygonale, ils sont plus arrondis ; le tissu conjonctif est proliféré (Pl. XLVIII, E et F).

Des nerfs périphériques ont été examinés. Les deux sciatiques, le nerf crural droit, les deux nerfs radiaux, le nerf médian droit, le cubital gauche. Sur les préparations au Weigert on constate que le nombre des fibres de gros calibre est extrêmement diminué et que les fibres fines prédominent en nombre. On trouve aussi beaucoup de fibres dans lesquelles la myéline ne se colore pas à l'hématoxyline tandis que la coloration du cylindraxe au carmin est parfaite.

Plusieurs *racines* antérieures et postérieures ont été examinées sans qu'on ait marqué leur hauteur. On constate ici aussi la prédominance des fibres fines.

En résumé, notre examen montre les lésions suivantes :

Dans la moelle, dégénérescence des fibres dans les cordons de Goll, dans les faisceaux cérébelleux directs, dans les faisceaux de Gowers. Atrophie de la substance grise de la moelle avec disparition des cellules.

Dans le bulbe, une dégénérescence du faisceau cérébelleux direct et du faisceau de Goll.

Dans la protubérance, une atrophie considérable des fibres du pédoncule cérébelleux direct, prolifération du tissu conjonctif sous-épendymaire du IVe ventricule et de l'aqueduc de Sylvius.

Dans le cervelet, diminution du nombre des circonvolutions, les sillons sont très larges. Dans l'écorce, existence d'une zone non colorée entre la couche granuleuse et la couche moléculaire. Réduction de volume de la substance blanche.

Atrophie du nerf optique droit.

Dans les nerfs périphériques et dans les racines, disparition des fibres à grand calibre et augmentation considérable des fibres minces.

Hypoplasie et altérations de la structure des vaisseaux sanguins.

*
* *

Comparons d'abord le résultat de notre examen anatomique avec ceux de Fraser, Nonne, Menzel et Miura, qui sont, comme nous l'avons déjà dit, les seuls jusqu'à présent.

Dans le cas de Nonne, le cerveau était diminué de volume et son poids était 1020 grammes.

Le cervelet était aussi plus petit que normalement. L'hémisphère droit avait 8 centimètres de largeur, 3 cent. 5 de longueur, et 4 cent. 5 de hauteur. Le plus grand diamètre du vermis d'avant en arrière était de 3 centimètres et 3 cent. 4 de bas en haut. Les mêmes dimensions sur un cervelet normal sont respectivement 11,5 — 12,5 — 5,25 — 7,25, — 6 — 4 — 5 — 5, — 3 — 4.

Digitized by Google

Le cervelet avait une configuration normale et, comme l'auteur le dit, c'était « un cervelet en miniature ».

La moelle et le bulbe étaient petits.

Région cervicale 15 — 9 millimètres. Région dorsale 11 — 8 millimètres. Région lombaire 11 — 8, 5 millimètres.

Au microscope on ne constatait pas de lésions dans la moelle. Dans les racines antérieures le nombre des fibres fines prédominait. Dans les racines postérieures et dans plusieurs nerfs périphériques cette lésion était moins prononcée.

Dans le cas de Menzel l'examen a révélé que la moelle, le bulbe, la protubérance et le cervelet étaient petits. Les dimensions de la moelle dans la région lombaire étaient de 87 — 65 millimètres dorsale, inférieure 77 — 6 millimètres, région du renflement cervical 12,2, région cervicale supérieure 10 — 77 millimètres.

Au microscope on constatait une dégénérescence des fibres des cordons postérieurs des faisceaux pyramidaux croisés et des faisceaux cérébelleux directs. Les cellules des cornes antérieures de la moelle étaient atrophiées, celles des colonnes de Clarke se trouvaient en état de dégénérescence graisseuse. Dans le bulbe existait une atrophie des noyaux des cordons de Goll, de Burdach et des noyaux des cordons latéraux, atrophie du faisceau cérébelleux, des nerfs hypoglosse et des noyaux moteurs du trijumeau.

La protubérance à la hauteur où sortent les racines des nerfs trijumeaux était très étroite. Cette diminution de largeur portait surtout sur la portion centrale. Il y avait réduction des pédoncules cérébelleux moyens et absence presque totale des ganglions protubérantiels.

Le cervelet était atrophié, ses lames étroites et mollasses. Les cellules du noyau dentelé étaient en partie ratatinées. La couche de substance blanche entourant le corps dentelé était pauvre en fibres. La couche granuleuse de l'écorce était étroite et pauvre en corps granuleux, la couche moléculaire étroite, le nombre des cellules de Purkinje considérablement diminué. On trouvait des endroits où il n'y avait plus de cellules. Les cellules persistantes étaient sans lésions. Les parties supérieures du cervelet étaient plus atrophiées que les inférieures. Les lésions du vermis beaucoup moins prononcées que celles des lobes.

Fraser dans son cas relève des lésions dont nous empruntons la description à la thèse de M. P. Londe :

Rien de particulier dans la moelle. Le cervelet très petit n'offre que la moitié du poids normal : 87 grammes au lieu de 160 environ. Sur la coupe tandis que la substance blanche ne semble pas réduite, la substance grise au contraire est manifestement diminuée d'épaisseur. Lacunes profondes dans

Digitized by Google

les sillons représentant de petits kystes de la pie-mère. Ils sont peu nombreux et probablement peu importants.

Les cellules de Purkinje sont diminuées en nombre ; elles s'étendent moins en profondeur. Elles ont perdu leur forme pyramidale et le réseau épais qui les entoure habituellement manque ici ou est contourné. On ne peut plus orienter la coupe d'après leur direction. Pas de noyau visible. En somme, atrophie et diminution de nombre des cellules de Purkinje. L'examen de la protubérance et du bulbe n'est pas mentionné.

Miura dans son cas remarque que le cerveau était plus petit. Le cervelet petit et aplati, ses méninges épaissies. Poids du cervelet 80 grammes. Le bulbe, la protubérance et le pédoncule étaient petits.

La longueur de la moelle 35,5 centimètres, l'épaisseur dans la région

cervicale	(IVe racine)	12 — 7 m/m
dorsale	(VIe «)	8 — 5 m/m
lombaire	(IIe «)	8,5 — 5 m/m
sacrée	(Ire «)	5,5 — 4,5 m/m

La structure de la moelle était normale. Dans les racines le nombre des fibres fines était plus grand que celui des larges.

Dans le bulbe pas de lésions. Dans la protubérance disparition d'un grand nombre de fibres du pédoncule cérébelleux moyen.

Dans le cervelet les sillons entre les circonvolutions étaient plus larges. La structure du cervelet n'était pas altérée.

Si nous comparons les résultats d'examen microscopique obtenus par les auteurs et celui obtenu dans notre cas, on verra qu'à beaucoup de points de vue les lésions sont semblables, mais pourtant il existe des différences.

En ce qui concerne la moelle, elle est remarquablement petite dans tous les cas comme l'indiquent les chiffres cités plus haut. Dans les cas de Fraser, Nonne et Miura on ne constate pas de sclérose dans la moelle tandis que Menzel et nous, nous trouvons des lésions de la substance blanche et grise. Dans les deux cas les lésions ont beaucoup de ressemblance, quoique dans le nôtre les lésions de la substance blanche occupent plus les parties antérieures de la moelle que dans le cas de Menzel et que dans ce dernier le faisceau pyramidal croisé soit atteint.

Au point de vue de l'intensité de la sclérose, les deux cas sont conformes. Ni dans le cas de Menzel ni dans le nôtre la sclérose des faisceaux indiqués n'est complète puisqu'on trouve dans les endroits sclérosés un nombre considérable de fibres bien conservées. Nous trouvons dans les deux cas des lésions de la substance grise.

Les lésions du bulbe dans le cas de Menzel et dans le nôtre se ressemblent aussi.

Digitized by Google

Chez Haud..... nous trouvons des lésions des faisceaux cérébelleux directs, des noyaux des faisceaux de Goll ; dans le cas de Menzel, en outre de ces lésions, on constatait des altérations des noyaux de sfaisceaux de Burdach, des cordons latéraux, celle des noyaux des nerfs glossopharyngiens et de la partie motrice du trijumeau, enfin une lésion des olives. Les lésions qui ont été trouvées dans tous les cas examinés sont l'atrophie des fibres du pédoncule cérébelleux moyen et l'atrophie (agénésie) du cervelet.

Dans le cervelet examiné par Fraser il manque le réseau épais qui entoure les cellules de Purkinje ; cette altération paraît correspondre à celle que nous constatons chez Haud....

Dans tous les cas où les racines et les nerfs périphériques ont été examinés, la lésion trouvée est la même, à savoir disparition des grosses fibres.

Si nous nous demandons à présent comment expliquer les différences qui existent entre les résultats obtenus dans les 5 cas, la première pensée est celle qu'il s'agissait de maladies différentes. Nous croyons cependant pouvoir démontrer qu'elles ne l'étaient pas.

Nous ne voulons pas insister ici sur la symptomatologie des cas de Fraser, Nonne, puisque cet examen critique a été fait dans la leçon de M. Pierre Marie et dans la remarquable thèse de M. Londe. Le résultat de l'examen du système nerveux de ces deux cas, excepté des petites différences, est le même, comme nous l'avons vu. De ces deux cas se rapproche celui de Miura : pas de sclérose de la moelle, atrophie du cervelet et atrophie du pédoncule cérébelleux moyen.

En présence de ces deux cas qui ont tous les traits communs au point de vue clinique et au point de vue anatomique il est difficile d'interpréter le cas de Menzel. Le syndrome clinique correspondait à celui de l'hérédo-ataxie cérébelleuse, excepté les troubles du côté de la vision qui n'existaient pas dans ce dernier cas, mais le résultat obtenu par l'examen du système nerveux est différent. C'est pourquoi P. Londe considère le cas de Menzel comme étant un cas intermédiaire entre la maladie de Friedreich et l'hérédo-ataxie cérébelleuse.

Cette manière de voir ne nous paraît pas juste et au contraire nous considérons ce cas comme conforme à ceux des auteurs précités et au nôtre en nous appuyant pour cela sur le résultat de notre autopsie. Justement le tableau anatomique de notre cas se rapproche de celui de Menzel, et notre malade était pourtant un de ceux dont l'observation a servi pour établir le nouveau type clinique comme les cas de Fraser et Nonne. Il est vrai que, dans les derniers temps, le tableau clinique que présentait Haud... pouvait créer certaines difficultés pour faire le diagnostic d'hérédo-ataxie

Digitized by Google

cérébelleuse, mais les symptômes qu'il présentait, il y a quelques années, étaient très caractéristiques. Notre diagnostic devient encore plus certain si nous examinons son frère qui se trouve actuellement à Bicêtre et que j'ai eu l'honneur de présenter à la Société de Neurologie de Paris.

Nous ne voulons pas ici citer son observation *in extenso* (nous renvoyons les lecteurs au mémoire de MM. Klippel et Durante et à la thèse de M. Londe), mais nous signalerons seulement en quelques mots les symptômes qu'il présente.

Louis Haud... est un homme de 39 ans. La maladie actuelle a débuté à l'âge de 26 ans par des troubles de la marche. Actuellement sa marche est très difficile, ataxique (possible seulement avec des béquilles). La réaction des pupilles est parfaite, pas de nystagmus. Les papilles des nerfs optiques sont pâles. La parole est explosive, considérablement altérée. Les réflexes tendineux et cutanés conservés, plutôt exagérés. Troubles de la sensibilité.

Chez ce malade le diagnostic d'hérédo-ataxie cérébelleuse est certain, et la sœur de Haud... Mme H. H. (observation *loc. citat.*), malade depuis l'âge de 35 ans, présentait le tableau classique de l'hérédo-ataxie cérébelleuse.

Il nous paraît difficile d'admettre qu'étant donnés deux frères et une sœur atteints d'une maladie essentiellement héréditaire, familiale, il ne s'agisse pas dans les trois cas de la même affection, surtout avec des symptômes aussi semblables. Nous pensons alors que le diagnostic d'hérédo-ataxie cérébelleuse chez notre malade Haud... François est bien justifié, et pourtant nous trouvons dans la moelle, dans le bulbe et la protubérance, des lésions plus profondes que dans les mêmes cas de Nonne, Fraser et Miura.

Quelle peut être la cause de ces différences dans les lésions anatomiques d'une même maladie. Nous pensons pouvoir l'expliquer par la pathogénie de l'hérédo-ataxie cérébelleuse, qui, d'après notre manière de voir, serait la suivante:

L'individu atteint d'hérédo-ataxie vient au monde avec un système nerveux et un système vasculaire débiles. La débilité du système nerveux ne l'intéresse pas tout entier mais porte seulement sur le cervelet et ses voies. Jusqu'à un certain âge il n'existe pas de troubles du côté du système nerveux, du moins pas de troubles appréciables, car les vaisseaux, quoique débiles, suffisent encore à la nutrition. Au moment où les faisceaux déjà débiles deviennent plus rigides par suite de l'âge ou d'une cause quelconque, ils ne peuvent plus suffisamment nourrir le système nerveux.

Les parties résistantes ne réagissent pas sous l'influence de cette diminu-

Digitized by Google

tion de nutrition, mais naturellement les parties débiles commencent à réagir. Dès le début les troubles sont peu significatifs, des vertiges, étourdissements, etc., premiers indices des troubles cérébelleux. Plus tard, le système nerveux commence à se ressentir de la diminution de la nutrition et s'atrophie. L'atrophie se manifeste au commencement par une diminution de volume des fibres, ce qui produit un rapetissement du volume de la moelle, du bulbe, etc. Dans ce stade de lésions les fonctions du système nerveux sont déjà altérées et nous avons le tableau classique de la maladie. Si à ce moment survient la mort nous trouvons le système nerveux atrophié comme il l'est dans les cas de Fraser, Nonne. Si la survie dure plus longtemps, ou peut-être si dans certains cas les lésions du système vasculaire sont plus profondes, ou la prédisposition du système nerveux plus grande, le processus d'atrophie va plus loin et se manifestera par une dégénérescence des fibres nerveuses. La dégénérescence se produira en premier lieu dans tout le système cérébelleux, qui, comme nous l'avons admis, est *a priori* débile, mais elle peut atteindre aussi d'autres parties du système nerveux par suite des lésions des vaisseaux, comme les voies motrices (cas de Menzel) et certains nerfs crâniens.

C'est là une théorie, dira-t-on. — Mais ce qui l'autorise, c'est que nous trouvons des lésions chroniques de vaisseaux. Cette lésion seule ne pouvait pas produire une atrophie d'une certaine partie du système nerveux. La partie atteinte doit avoir une certaine prédisposition, une certaine faiblesse. Cette prédisposition est produite probablement par un arrêt de développement dans les derniers mois de la vie fœtale ou dans les premiers temps après la naissance. Menzel, qui a comparé les préparations du cervelet de son cas d'hérédo-ataxie cérébelleuse avec celui d'un fœtus, a pu constater que les parties les plus respectées étaient celles qui se développent le plus tôt, et qui s'enveloppent le plus tôt de myéline.

Par suite des lésions de vaisseaux, comme nous l'avons dit, se produit au commencement une atrophie, ensuite une dégénérescence dans les parties moins résistantes du système nerveux. Ce processus pathologique peut aussi se produire dans les parties non prédisposées, mais qui sont moins bien nourries, et qui finissent par présenter des lésions.

De cette façon les lésions du système nerveux dans l'hérédo-ataxie cérébelleuse auront toujours les mêmes signes communs, tels que l'atrophie de la moelle, du bulbe, du cervelet, etc., etc., mais elles peuvent avoir aussi des différences, lesquelles seront dépendantes de la durée de la maladie, de l'intensité des lésions vasculaires et d'un plus ou moins grand arrêt de développement du système nerveux (1).

(1) Je ne puis mieux terminer qu'en exprimant à mon maître, M. Pierre Marie, mes

Digitized by Google

BIBLIOGRAPHIE.

PIERRE MARIE, *Sur l'hérédo-ataxie cérébelleuse*, Semaine médicale, 1893.
KLIPPEL ET DUHANTE, *Contribution à l'étude des affections nerveuses familiales et héréditaires*, Revue de Médecine, octobre 1892.
MENZEL, Arch. für Psych. und Nervenh., 1891.
NONNE, Arch. für Psych. und Nervenh., 1891.
LONDE, *Hérédo-ataxie cérébelleuse*, Th. Paris, 1895.
FRASER
MIURA, *Mittheilungen aus der Universität zu Tokio*, 1898.

meilleurs remerciements pour la bienveillance qu'il a eu la bonté de me témoigner pendant tout le temps que j'ai travaillé dans son laboratoire.

Digitized by Google

RECHERCHES SUR LA STRUCTURE ANATOMIQUE DU SYSTÈME NERVEUX CHEZ UN ANENCÉPHALE EN RAPPORT AVEC LE MÉCANISME FONCTIONNEL,

PAR

N. VASCHIDE ET **Claude VURPAS**

Chef des travaux à l'Ecole des Hautes-Etudes.

Interne des Asiles de la Seine.

I

Dans deux travaux précédents (1), nous avons analysé et étudié la vie biologique d'un anencéphale. Aujourd'hui nous décrirons et étudierons la structure anatomique intime de son névraxe. Disons d'abord que dans notre travail nous ne voulons pas entamer de discussion, notre but étant tout autre. Nous désirons apporter des faits et quelques conclusions qui découlent naturellement des conditions expérimentales fournies par l'observation de ce cas. Nous laisserons de côté toute construction hypothétique, ainsi que les inévitables rappels des nombreuses polémiques et discussions scientifiques dont la plupart sont encore à l'ordre du jour, malgré ou plutôt peut-être depuis l'emploi des méthodes de coloration qui ont facilité l'étude scientifique et l'examen minutieux du tissu nerveux. Pour toute la partie historique nous renvoyons le lecteur aux magistrales études de M. Jules Soury (2). On trouvera dans plusieurs chapitres la mise au point de toutes les questions que notre observation peut soulever.

D'ailleurs une étude critique des nombreuses théories qui se rappor-

(1) Vaschide et Vurpas, *Contribution à l'étude psycho-physiologique des actes vitaux en l'absence totale du cerveau chez un enfant*. Comptes rendus des séances de l'Académie des sciences de Paris, 11 mars 1901.— Vaschide et Vurpas, *La vie biologique d'un anencéphale*. Revue générale des sciences, n° 8, 30 avril 1901, p. 373-381, avec 5 figures. — Vaschide et Vurpas, *De la constitution histologique de la rétine en l'absence congénitale du cerveau*. Comptes rendus, 29 juillet 1901.

(2) Jules Soury, *Le système nerveux central. Structure et fonction. Histoire critique des théories et doctrines*. Paris, Georges Carré et Naud, 1899, 2 vol., 1863 pp. ; voir particulièrement, t. II, p. 1120 et 1139 et *passim*.— Voir aussi A. Van Gehuchten, *Anatomie du système nerveux de l'homme*, 3e édit., 2 vol. 527; 579 ; t. II, *passim*.

Digitized by Google

Digitized by Google

A

A'

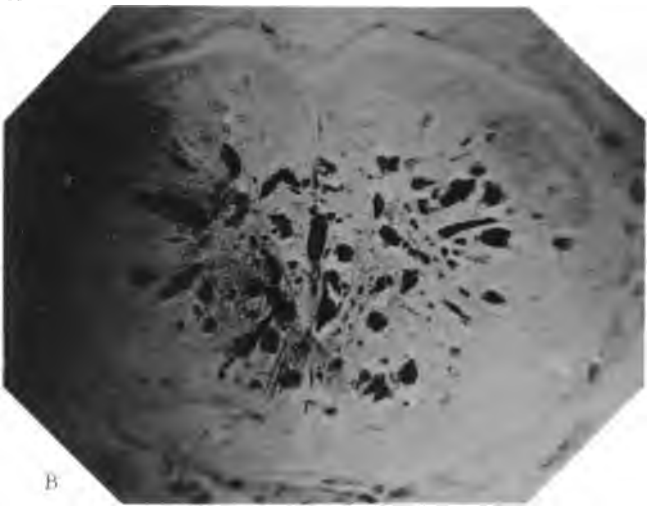

B

C

SYSTEME NERVEUX D'UN ANENCÉPHALE

(Vaschide et Vurpas)

Digitized by Google

A, A', Sujet anencéphale (face et profil).

B, Coupe de la région bulbaire moyenne. - C, Coupe de la région bulbaire inférieure.

Digitized by Google

D

E

F

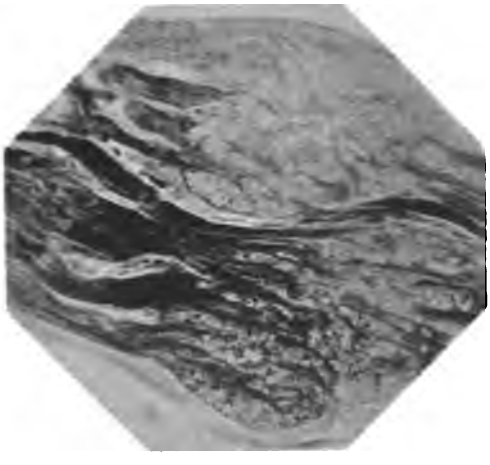

G

SYSTÈME NERVEUX D'UN ANENCÉPHALE

(Vaschide et Vurpas)

D, Coupe de la région cervicale. — E, Coupe de la région dorsale.
F, Coupe de la région lombaire. — G, Coupe d'un ganglion rachidien (lombaire).

Masson & Cie, Editeurs

Digitized by Google

Phototypie Berthaud, Paris

tent à notre sujet ne serait pas compatible avec une bonne méthodologie scientifique ; car elle soulèverait de nombreux problèmes dans tout le champ de l'anatomie et de la physiologie du névraxe.

II

Les méthodes employées pour l'examen histologique ont été les suivantes : coloration au picro-carmin, à l'hématoxyline de Delafield ; méthodes électives de Nissl, de Weigert-Pal, de Marchi, la double coloration de Weigert avec le picro-carmin.

Cellules nerveuses. — Les cellules nerveuses ont été colorées par la méthode de Nissl et le picro-carmin.

Les différentes coupes qui ont servi à l'examen portent au niveau des régions suivantes. La première intéresse les *tubercules quadrijumeaux*. On y voit des cellules à contours flous, mal délimités, indécis. Elles prennent diversement la couleur. Certaines sont très faiblement colorées, à peine estompées ; d'autres sont teintées assez vivement, mais toujours la coloration est uniforme. Le noyau se détache mal sur le fond de la cellule. Sa position n'est parfois indiquée que par la situation du nucléole qui prend bien la couleur. Lorsque la cellule se teint vivement, on ne distingue parfois même plus le nucléole dans le corps cellulaire, qui alors présente une teinte absolument uniforme sur toute sa surface. On voit ainsi que le noyau est tantôt central, tantôt tout à fait périphérique. Certaines cellules offrent un aspect nettement vacuolaire. Leur forme est variable. Elles sont tantôt plus ou moins régulièrement arrondies, tantôt échancrées plus ou moins profondément sur un ou plusieurs de leurs bords, recroquevillées sur elles-mêmes, et considérablement réduites. Le plus souvent les cellules ne présentent aucun prolongement, lorsque l'on en voit dans quelques rares cellules disséminées, ils dépassent très rarement le nombre de deux ou trois. Ces cellules sont réunies sous forme de deux noyaux symétriques ; il semble qu'il s'agisse ici des cellules motrices.

La seconde coupe porte au niveau de la région moyenne du *bulbe* (Pl. L, B, C). Les cellules, à part quelques rares exceptions, ne présentent ni noyau, ni nucléole, elles sont recroquevillées sur elles-mêmes, considérablement atrophiées. Le corps de la cellule semble avoir complètement disparu. Deux ou trois minces lames de substance uniformément colorée venant se souder en un point légèrement renflé, tel est l'aspect présenté par les cellules nerveuses. Dans quelques-unes on remarque les vestiges d'anciennes vacuoles qui ont comme rongé le corps cellulaire. Leur aspect général rappelle celui des cellules observées dans la paralysie infantile aiguë arrivée à la période de cicatrisation définitive.

La troisième coupe intéresse la *région cervicale* (Pl. LI, D). Quoique très dégénérées les cellules ne présentent pas ici de lésions aussi avancées que dans les descriptions précédentes. Elles sont très nettement atrophiées, leur coloration est à peu près diffuse et uniforme. Certaines néanmoins présentent

Digitized by Google

quelques fines granulations à leur intérieur. Le noyau est plus ou moins teinté, le plus souvent il a la même teinte que le corps cellulaire au point de n'en pas pouvoir être distingué. Seul le nucléole est plus vivement coloré. Le corps cellulaire est nettement diminué de volume. Les contours en sont mal délimités. Certaines cellules présentent des bords crénelés et échancrés, d'autres des vacuoles à leur intérieur. Les prolongements sont moins nombreux qu'à l'état normal, ils ont partiellement tout à fait disparu.

Les troisième et quatrième coupes portent au niveau de la *région dorsale* et de la *région lombaire*. Les lésions sont à peu près les mêmes en ces deux points de la moelle, aussi n'en donnerons-nous qu'une seule description. Les cellules sont considérablement atrophiées, le noyau ne se distingue pas du reste du corps cellulaire (Pl. LI, E, F). Certaines cellules présentent des bords très échancrés et ont un nombre de prolongements très réduit. Quelques-unes revêtent un aspect régulièrement arrondi et globuleux sans aucun prolongement. D'autres présentent à leur intérieur des vacuoles plus ou moins abondantes qui parfois occupent la plus grande partie de la cellule. Dans ces conditions le protoplasma est réduit à un minime volume et rejeté en un point périphérique du corps cellulaire. Certaines cellules prennent à peine la couleur, d'autres sont vivement colorées, mais la coloration est toujours uniforme. Le nucléole qui le plus souvent indique seul la position du noyau montre que ce dernier est très fréquemment périphérique.

La méthode au picro-carmin a surtout montré une absence de coloration des éléments nerveux qui se détachaient très mal sur le reste de la préparation. Le noyau ne pouvait pas être distingué. Fréquemment rien ne révélait l'existence du nucléole. Beaucoup de détails observés par la méthode de Nissl n'étaient pas décelables sur des préparations colorées au picro-carmin.

Racines et nerfs. — Les racines ont été examinées à leur émergence de la moelle par les méthodes de Weigert-Pal et de la double coloration de la méthode de Weigert avec le picro-carmin. Les résultats sont les suivants : Les racines antérieures semblent diminuées de volume. Les coupes transversales et longitudinales ne montrent pas de lésions appréciables des fibres nerveuses. Le processus inflammatoire qui touche la moelle s'étend aux racines dont les éléments sont séparés par place par des corps embryonnaires ; les vaisseaux sont très dilatés et gorgés de sang. Quelques fibres semblent avoir disparu, celles qui restent, en nombre assez grand, ne présentent pas d'altérations pathologiques manifestes.

III

Tel est l'état du neurone moteur périphérique et de la partie extra-médullaire du neurone sensitif. Regardons maintenant ce que deviennent la partie intra-médullaire du neurone sensitif et des neurones centraux

Digitized by Google

moteurs et sensitif. Cette dernière étude se confond avec la description du manteau blanc du névraxe.

Nous le suivrons depuis la partie supérieure du système nerveux, qui correspond aux tubercules quadrijumeaux, jusqu'à la partie inférieure de la moelle.

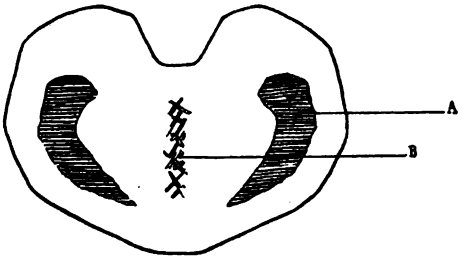

Fig. 1. — *Région bulbo-protubérantielle.*
A. Faisceau sensitif.
B. Entrecroisement des fibres nerveuses.

Les méthodes employées pour l'examen histologique ont été le picrocarmin, la méthode élective de Weigert-Pal, de Marchi et la double coloration de Weigert et du picro-carmin. Nous avons étudié dans chaque préparation, les faisceaux sensitifs et moteurs. D'une façon générale les premiers nous ont paru assez bien conservés, alors que nous constations une disparition complète des seconds (nous voulons parler ici des voies longues et non des fibres courtes

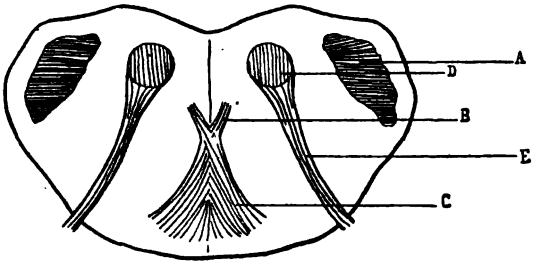

Fig. 2. — *Région moyenne du bulbe.*
A. Faisceau sensitif. Racine descendante en V.
B. Entrecroisement des fibres sensitives.
C. Ruban de Reil.
D. Noyau moteur.
E. Fibres motrices émergentes.

d'association).

La première coupe porte au niveau de la *région protubérantielle supérieure.* Nous remarquons le faisceau sensitif bien conservé situé latéralement. Des fibres partent de la partie latérale et viennent s'entrecroiser au niveau de la partie médiane (Fig. 1). Nous ne constatons l'existence d'aucun faisceau qui rappelle

Digitized by Google

en rien le faisceau moteur ; nous n'en voyons aucun vestige. La place qu'il occupe ordinairement a disparu.

La seconde coupe intéresse la *partie moyenne de la région bulbo-protubérantielle* (Fig. 2). Nous remarquons le ruban de Reil médian à la partie supérieure duquel des fibres fines et grêles semblent s'entrecroiser. Ce faisceau est traversé de haut en bas et de dedans en dehors à sa partie externe par des fibres plus grosses qui correspondent aux fibres d'émergence de l'oculomoteur externe ou de l'extrémité supérieure de l'hypoglosse, dont les noyaux paraissent sous le plancher ventriculaire et rapprochés de la ligne médiane.

Sur le côté supéro-externe nous voyons une zone oblongue dont les fibres sont bien colorées par la méthode de Weigert. Cette masse n'est très probablement autre que la racine descendante du trijumeau.

Comme au niveau de la coupe précédente rien ici n'indique la place du faisceau pyramidal. Aucune zone amyélinique, aucune sclérose n'indiquent la position qu'il occupe normalement. Il n'existe pas.

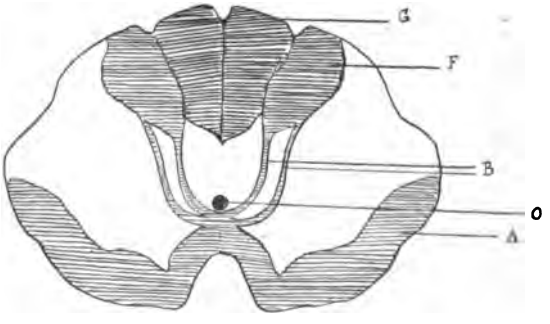

Fig. 3. — *Région inférieure du bulbe.*

A. Faisceau sensitif.
B. Fibres sensitives s'entrecroisant à la région médiane.
F. Faisceau de Burdach.
G. Faisceau de Goll.
O. Canal de l'épendyme.

La troisième coupe porte à la *partie inférieure de l'entrecroisement sensitif.* Ici les faisceaux de Goll et de Burdach sont relativement bien conservés. Nous disons relativement, car il y a bien quelques fibres dégénérées surtout à la partie postéro-interne. Mais le plus grand nombre de fibres est conservé et le faisceau peut être considéré comme relativement sain et permettant la transmission des impressions ou incitations nerveuses. Puis on voit les fibres se diriger d'abord en dedans puis en dehors, décrivant ainsi un chemin sinueux pour venir s'entrecroiser à la partie antérieure immédiatement en arrière du sillon antérieur (Fig. 3).

Une zone de fibres fines forme la bordure antérieure et antéro-interne de cette région bulbaire. Elle constitue le ruban de Reil médian. Ici les fibres sensitives forment la bordure antérieure de la région bulbaire. Ce qui semble

Digitized by Google

donner raison à cette manière de voir, c'est d'abord la constatation directe qui permet de suivre dans leur trajet les fibres depuis la partie externe du faisceau de Burdach et de Goll jusqu'à leur entrecroisement très manifeste immédiatement en arrière du sillon antérieur, et de les voir se jeter dans cette zone qui forme la bordure antérieure et antéro-interne du bulbe et s'y continuer avec les fibres situées à ce niveau. C'est d'autre part cette constatation que le canal de l'épendyme est situé immédiatement en arrière de l'entrecroisement antérieur des fibres sensitives. Ici, l'épendyme qui occupe ordinairement le centre de la région est situé à la partie antérieure à très peu de distance du sillon antérieur.

Les pyramides qui à l'œil nu ne sont pas visibles et qui microscopiquement sont à peine ébauchées sont donc formées uniquement par des fibres sensitives. De faisceau moteur il n'en est pas question, ce dernier semble avoir été extirpé ou plutôt cette région s'être formée et achevée en son absence complète.

La quatrième coupe a été pratiquée au niveau de la *région cervicale* (Fig. 4).

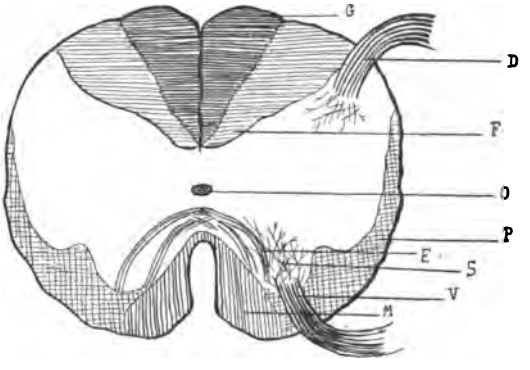

Fig. 4. — *Région cervicale.*

D. Racine postérieure.
E. Entrecroisement moteur.
F. Faisceau de Burdach.
G. Faisceau de Goll.
M. Faisceau fondamental antérieur.
O. Canal de l'épendyme.
P. Fibres courtes d'association motrices et sensitives.
S. Arborisations cylindraxiles des fibres des racines antérieures.
V. Racine antérieure.

Ce qui frappe ici c'est la disproportion entre les substances grises et blanches. La première semble avoir acquis un développement insolite en comparaison de la seconde ou plutôt la substance blanche semble réduite en certains endroits à des dimensions remarquablement petites. Les cordons postérieurs et les cordons antérieurs peuvent être considérés comme à peu près normalement développés, mais les cordons latéraux sont réduits à une mince bandelette qui diminue de volume à mesure que l'on se rapproche des cornes postérieures.

Si nous reprenons chacun de ces cordons en particulier, voici ce que nous

Digitized by Google

observons : Les cordons postérieurs ont un volume inégal en raison d'une hémorrhagie voisine qui semble avoir provoqué une légère diminution d'un côté. Néanmoins le développement semble à peu près normal. On note l'absence et la dégénérescence d'un certain nombre de fibres à la partie postérieure, surtout postéro-interne. Sur une certaine étendue des cordons de Goll et de Burdach la dégénérescence s'étend davantage au niveau du cordon de Goll.

Le faisceau antérieur qui correspond au faisceau fondamental antérieur semble à peu près normalement développé.

Quant au faisceau latéral à part une mince bande qui présente à son intérieur bon nombre de fibres dégénérées et où l'absence de fibres est à peu près totale dans le tiers postérieur, le reste semble avoir également disparu. Rien ne marque la place du faisceau de Gowers et du faisceau pyramidal.

Immédiatement en arrière du sillon antérieur on observe un entrecroisement très manifeste de fibres qui passent d'une corne antérieure à l'autre.

L'émergence des racines antérieures et postérieures est normale.

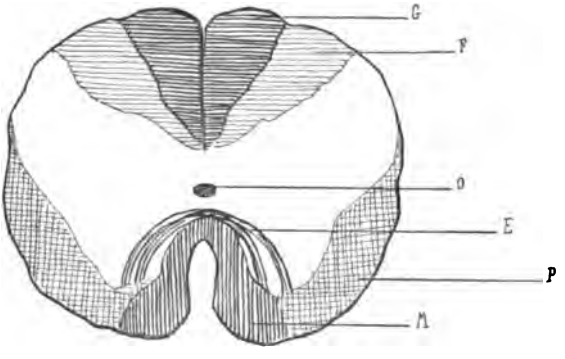

Fig. 5. — *Région dorsale.*

E. Entrecroisement moteur.
F. Faisceau de Burdach.
G. Faisceau de Goll.
M. Faisceau fondamental antérieur.
O. Canal de l'épendyme.
P. Fibres courtes d'association sensitives et motrices.

La cinquième coupe intéresse la *région dorsale.* A ce niveau les cordons postérieurs semblent normalement développés. On remarque quelques rares fibres non myélinisées répandues çà et là, surtout à la partie postérieure et postéro-interne. Les cordons antérieurs sont à peu près normalement développés, les cordons latéraux sont plus développés et mieux conservés qu'au niveau de la région cervicale. La bandelette qui les constitue va en diminuant d'épaisseur, d'avant en arrière (Fig. 5).

Elle s'amincit et présente une myélinisation d'autant moindre qu'on se rapproche davantage de la corne postérieure.

Ici encore on voit que non seulement le faisceau pyramidal n'est pas myélinisé mais encore que d'une façon très nette et très évidente il n'existe pas.

Digitized by Google

La sixième coupe porte au niveau de la *région lombaire*. Ici les cordons postérieurs sont de volume égal et normalement développés ; à la partie postéro-externe surtout en arrière du point d'émergence des racines postérieures on remarque que beaucoup de fibres n'ont pas de myéline (Fig. 6).

Le cordon antérieur semble normalement développé ; cependant un certain nombre de fibres ne sont pas myélinisées à ce niveau.

Le cordon latéral est réduit à une courte bandelette qui présente bon nombre de fibres non myélinisées. Cet aspect est d'autant plus accusé que l'on est plus près de la corne postérieure.

Comme au niveau de la coupe précédente les faisceaux moteurs semblent avoir totalement disparu ou plutôt ne pas exister.

En arrière du sillon antérieur, on observe un entrecroisement de fibres qui vont d'une corne antérieure à l'autre.

Dans leur court trajet intramédullaire ainsi que dans leurs arborisations médullaires dans les cornes, les racines antérieures et postérieures semblent tout à fait normales.

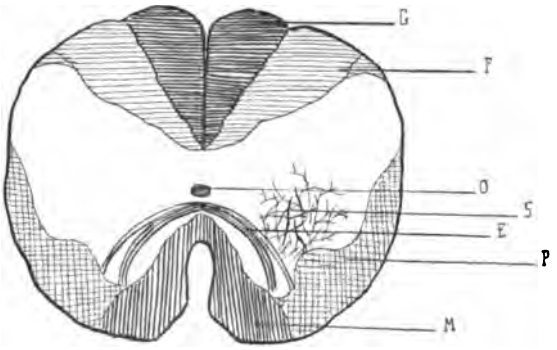

Fig. 6. — *Région lombaire.*
E. Entrecroisement moteur.
F. Faisceau de Burdach.
G. Faisceau de Goll.
M. Faisceau fondamental antérieur.
O. Canal de l'épendyme.
P. Fibres courtes d'association sensitives et motrices.
S. Arborisations cylindraxites des fibres des racines antérieures.

IV

Dans la description que nous avons donnée du bulbe rachidien, nous n'avons parlé que des faisceaux sensitifs et moteurs pour ne pas scinder l'étude que nous en faisons dans tout leur trajet. Il nous faut maintenant remonter le névraxe, revenir à la région bulbaire pour signaler certains détails de morphologie d'une haute importance anatomiqne et physiologique.

Certaines parties propres au bulbe normalement font ici complètement dé-

Digitized by Google

faut. Nous voulons parler des formations qui constituent l'olive inférieure, les noyaux accessoires de l'olive ou parolives, les corps restiformes et les fibres arciformes. Nous avons déjà signalé dans l'examen macroscopique l'absence de pont ou de protubérance constituée par les fibres arciformes, de sorte que si le lieu topographique de la protubérance existe, la formation qui lui a valu son nom fait complètement défaut.

L'absence des corps restiformes est naturelle en raison de l'absence du cervelet. Cette constatation n'a pas de portée physiologique puisqu'il est bien connu que les corps restiformes se continuent par les pédoncules cérébelleux inférieurs pour se porter au cervelet. Il n'en est plus de même de l'olive inférieure, ni des noyaux accessoires de l'olive ou parolive. L'absence complète de ces formations semble prouver l'étroite relation de ces parties bulbaires avec le cerveau ou le cervelet. Car elles n'ont pas été détruites après coup par des hémorrhagies, qui d'abord n'auraient pas amené leur disparition complète et symétrique et ensuite en auraient laissé au moins la place et la situation, sinon quelques vestiges à peu près certains ; ce qui n'a pas eu lieu. Ces formations n'ont donc pas existé. Comme d'autre part les parties propres à la moelle et en dehors de la dépendance des centres supérieurs étaient à peu près intactes, ainsi les fibres courtes d'association, nous sommes conduits à supposer que, dans notre cas, si ces parties propres au bulbe n'existent pas c'est que leur formation et leur développement sont sous la dépendance du cerveau ou du cervelet. Les rapprochements que l'on peut établir avec les connaissances anatomiques et physiologiques actuelles parlent en faveur d'une corrélation étroite de ces parties, principalement avec le cervelet.

V

Les préparations qui intéressent la partie supérieure du système nerveux montrent qu'à ce niveau les formations ventriculaires et épendymaires s'étalent largement sur la face dorsale puisqu'arrivées au niveau de la région supérolatérale, ces formations semblent se diriger en haut et sont interrompues, déchirées semble-t-il ; n'est-ce pas là un vestige de la continuation de ces parties, avec les formations supérieures (hémisphères surtout représentés par la tumeur vasculaire dont il a été question dans un précédent travail) ? (1). Dans ces conditions la substance nerveuse aurait été détruite par une néoformation vasculaire intense et aurait engendré consécutivement une tumeur vasculaire dans l'intérieur de laquelle une poche contenait un liquide citrin, peut-être ancien résidu inflammatoire, c'est là une question que nous ne faisons qu'indiquer, et effleurer, nous proposant d'y revenir dans un travail ultérieur avec examen de la tumeur vasculaire lorsque nous étudierons le mécanisme et la cause de semblables malformations et monstruosités. Qu'il nous suffise de rappeler qu'en certaines régions supérieures du névraxe de cet anencéphale les formations ventriculaires et épendymaires sont dilatées et agrandies et que

(1) Vaschide et C. Vurpas, *op. cit.*

Digitized by Google

l'épendyme semble interrompu de chaque côté, comme s'il se continuait avec le tissu adjacent qui est la tumeur vasculaire, dont nous venons de parler, formation qui aurait succédé à une inflammation trop vive des masses nerveuses encéphaliques.

VI

Nous n'en aurions pas fini avec l'examen de la moelle si nous ne donnions maintenant une description de *ganglions rachidiens* qui peuvent être considérés comme une portion extériorisée de la moelle. L'examen a porté sur des ganglions cervicaux, dorsaux et lombaires droits et gauches ; ils ont tous présenté un aspect à peu près analogue. Donner une description de l'un d'eux sera donc les décrire tous. Les méthodes employées pour la coloration ont été le picro-carmin, les méthodes électives de Nissl, de Weigert-Pal, la double coloration de Weigert avec le picro-carmin (Voy. Pl. LI. Fig. 6).

D'une façon générale les ganglions ne présentent aucune atrophie, analogue à ce que l'on observe par exemple pour la moelle. Ils sont gros et normalement développés. Les cellules qui les composent ont un volume normal, elles prennent bien la couleur, et ne présentent pas de pigment à leur intérieur. Néanmoins elles semblent présenter des troubles à des degrés divers. Chez certaines le noyau prend la couleur, et la cellule est teintée d'une façon diffuse. Certaines, rares, il est vrai, présentent des contours flous et indécis ; les granulations sont réduites à une fine poussière qui infiltre le corps cellulaire et le noyau. Ce dernier se détache alors mal sur le fond cellulaire uniformément coloré. Certaines cellules même prennent mal la couleur. En un mot ce que l'on constate ce sont des phénomènes de chromatolyse généralisés et touchant à des degrés divers la plupart des cellules. Quelques rares présentent de l'excentricité du noyau, mais cette disposition est peu fréquente.

Les fibres qui arrivent à leur niveau ou en partent et qui se ramifient à leur intérieur sont tout à fait normales et bien myélinisées, elles ne présentent aucune trace de dégénérescence.

Le processus inflammatoire médullaire et périmédullaire semble avoir gagné les ganglions. Les vaisseaux qui les entourent et les pénètrent sont très dilatés, présentent des lésions de périartérite. Des éléments embryonnaires leur forment un manchon, envahissent la substance du ganglion et s'étendent dans les interstices laissés entre les cellules.

Des hémorrhagies abondantes occupent l'intérieur du ganglion ; et par place les éléments anatomiques baignent au milieu des globules sanguins.

VII

Névroglie. — La névroglie a été étudiée dans toute la hauteur des centres nerveux par l'ancienne méthode du picro-carmin. Les éléments névrogliques ont toujours été rencontrés, notablement augmentés de nombre et de volume.

Vaisseaux et méninges. — Nous venons d'étudier l'état du neurone et de la névroglie, examinons maintenant l'état des vaisseaux et des méninges.

Digitized by Google

Les vaisseaux sont le siège de particularités remarquables. Ce qui frappe d'abord c'est la néoformation vasculaire extrêmement abondante qui s'étend sur toute l'étendue du névraxe. En certains points les vaisseaux sont tellement abondants qu'ils forment un véritable collier engainant par places les régions bulbo-protubérantielle ou médullaire. Cette abondance n'est pas moindre au sein du tissu nerveux.

Outre la néoformation, on constate une dilatation et une distension à peu près constantes par le liquide sanguin. Les parois vasculaires sont très épaissies et enflammées. La périartérite et la périphlébite ont atteint la plupart des vaisseaux, tant ceux qui entourent le tissu nerveux que ceux qui le pénètrent. Il en est résulté des hémorrhagies considérables sur toute la hauteur du névraxe, aussi bien dans les méninges que dans la substance nerveuse. Il semble cependant d'une façon générale que les épanchements de sang vont en diminuant d'abondance de haut en bas du système nerveux. Le bulbe et la moelle sont parsemés d'ilots sanguins qui baignent les éléments anatomiques et provoquent leur destruction.

Ces ilots sont extrêmement nombreux au niveau de la région bulbo-protubérantielle. Les régions supérieures du névraxe semblent de la sorte détruites sur la plus grande partie de leur surface par ces nombreuses et abondantes hémorrhagies produites au sein du tissu nerveux. Le nombre de ces dernières semble aller en décroissant, lorsque l'on avance vers la moelle ; elles semblent également moins nombreuses à la région lombaire qu'à la région dorsale, et moins nombreuses à la région dorsale qu'à la région cervicale.

Les méninges sont également infiltrées de liquide sanguin par ilots ainsi que d'une façon diffuse sur la presque totalité de leur étendue.

Dans l'intérieur des vaisseaux sanguins gorgés de sang on observe soit disséminés soit réunis sous forme d'amas un grand nombre de globules blancs. Mais c'est surtout les interstices laissés entre les vaisseaux qui sont bourrés de globules blancs. Les méninges sont épaissies, l'espace sous-méningé est largement distendu par une épaisse couche d'éléments embryonnaires. Ces mêmes éléments forment autour des vaisseaux de larges manchons qui les entourent et leur forment une gaine dans tout leur trajet intra-médullaire ou intra bulbaire. Dans l'intérieur du tissu nerveux ils forment de larges couronnes périvasculaires.

Lorsqu'il s'agit de vaisseaux de petit calibre ils dessinent seuls leur trajet. La préparation est de la sorte sillonnée par de nombreuses traînées de globules blancs vivement colorés, qui tantôt forment un manchon aux vaisseaux sanguins tantôt indiquent seuls leur direction.

Le tissu nerveux présente également par place des amas d'éléments embryonnaires. Mais ce que l'on observe surtout, c'est une dissémination dans toute la préparation de nombreux globules blancs, qui infiltrent d'une façon générale tout le tissu nerveux. Les phénomènes de diapédèse semblent très actifs.

En un mot ce que nous voyons ce sont les signes d'une inflammation particulièrement intense, qui a porté à la fois sur les vaisseaux, les méninges et tout

Digitized by Google

le névraxe, inflammation d'autant plus vive que l'on s'élève davantage du côté des centres nerveux supérieurs.

VIII

Dans l'examen psycho-physiologique des actes vitaux de notre anencéphale nous avons remarqué (1) l'existence de réflexes soit simples soit associés, la coordination des mouvements même compliqués (flexion des jambes, retrait du corps pour fuir une sensation désagréable,succion, déglutition). L'enfant présenta vingt heures après sa naissance des accès convulsifs à début jacksonien commençant par le membre supérieur gauche et se généralisant rapidement pour revêtir bientôt le type épileptoïde avec miction à la fin de la crise. Les membres inférieurs étaient raides, les réflexes patellaires étaient de la sorte difficiles à étudier, les réflexes de l'avant-bras étaient exagérés. On relevait aussi l'existence de mouvements spontanés. Les sensibilités tactiles, musculaires thermiques,la sensibilité à la douleur,— saisies par les réactions de défense — étaient conservées. Le sujet a vécu trente-neuf heures,présentant en même temps un abaissement notable à la température,une rapidité concomitante du pouls, une respiration remarquablement ralentie et revêtant le type de Cheyne-Stokes (Voy. Pl. L, fig. A et A').

IX

Une étude parallèle et concomitante de cette vie biologique et de la structure de ce névraxe que nous venons de décrire nous conduit à émettre les quelques considérations anatomiques et physiologiques suivantes que nous résumons et donnons comme une induction pour ainsi dire dictée par les faits.

I. — Il semble qu'il puisse y avoir des mouvements spontanés ou associés malgré une absence totale de faisceau pyramidal. Certains auteurs accordent une influence dynamogène à peu près exclusive dans le mécanisme fonctionnel des mouvements au faisceau pyramidal.D'autres au contraire prétendent que son action est purement inhibitrice. Notons dans notre cas l'intégrité relative du faisceau sensitif.

Quels seraient alors l'origine et le mécanisme des mouvements spontanés ou associés observés chez notre sujet ?

Il semble qu'ici le faisceau pyramidal ait eu un rôle manifestement inhibiteur et nullement dynamogène.

II. — La cellule nerveuse est profondément dégénérée sur toute la hauteur du névraxe et nous constatons parallèlement des réactions sensitivo-motrices. D'après les données histologiques habituelles, des cellules ner-

(1) Vaschide et Vurpas, *op. cit.*

Digitized by Google

veuses ainsi lésées marchent ordinairement de pair avec l'absence des mouvements.

A quoi faut-il attribuer la genèse du mécanisme de l'irritabilité biologique de notre anencéphale? Nous l'ignorons, et tout en pensant à l'opinion de quelques auteurs qui voient dans la cellule un centre n'ayant qu'une fonction trophique et nullement motrice (1), nous nous contentons de poser le problème et de rapprocher ces données disparates.

III. — Malgré les lésions avancées de l'élément cellulaire, les racines nerveuses ne présentent pas de dégénérescence, ni de lésions manifestes. Ces résultats sont conformes à ceux de MM. Joffroy et Achard (2) qui dans la paralysie infantile n'ont pas trouvé d'altérations appréciables des racines antérieures. Remarquons aussi que sur toute la hauteur du névraxe la substance grise est sillonnée par des ramifications fines et délicates de fibrilles richement arborisées, ne s'agit-il pas là de filaments cylindraxiles non altérés, capables peut-être d'un fonctionnement normal?

IV. — Notons que malgré l'état du système nerveux et de la cellule en particulier les muscles étaient sensiblement normaux, avaient conservé la persistance de leurs mouvements et ne présentaient aucune atrophie appréciable, autant qu'un examen minutieux nous a permis de nous en rendre compte sur le vivant.

V. — Nous avons constaté au niveau des tubercules quadrijumeaux la présence de deux noyaux symétriques et composés de cellules motrices. En l'absence constatée anatomiquement des IIIe et IVe paires, ne pourrait-on pas penser ici à une localisation du noyau du facial supérieur?

VI. — Dans la moelle nous avons remarqué en arrière du sillon antérieur des fibres qui s'entrecroisaient passant d'une corne antérieure à l'autre. Ces fibres nettement observées expliqueraient, croyons-nous, la synergie des mouvements rencontrés dans notre cas en particulier, malgré l'absence de toutes les fibres motrices centrales à long trajet.

VII. — L'absence de certaines parties propres au bulbe comme les corps restiformes ou les fibres arciformes est naturelle avec la disparition du cervelet. L'absence de l'olive inférieure, ainsi que de la parolive prouve la corrélation intime de ces formations avec le cerveau et le cervelet. Nos connaissances anatomo-physiologiques actuelles rapprochées de cette cons-

(1) Morat, *Ganglions et centres nerveux*. Archives de physiologie, 1895, n° I, p. 200-205.

Morat, *Qu'est-ce que c'est qu'un centre nerveux*. Revue scientifique, 24 novembre 1894, p. 642.

Morat, *Centres nerveux fonctionnels et centres nerveux trophiques*. Revue scientifique, 1er déc. 1894, p. 679.

(2) Joffroy et Achard, *Contrib. à l'anat. pathol. de la paralysie spinale aiguë de l'enfance*. Arch. de médecine expérim., 1er janvier 1889, p. 57.

Digitized by Google

tatation semblent placer ces parties bulbaires surtout sous la dépendance du cervelet.

VIII. — La dilatation des formations ventriculaires, la continuation probable sur chaque côté des éléments épendymaires avec les tissus adjacents semblent indiquer l'existence à une certaine période embryologique des régions hémisphériques qui auraient disparu, transformées par une néo-vascularisation intense en tissu fibro-vasculaire ayant détruit tous les éléments nerveux et jusqu'à l'apparence du tissu nerveux.

IX. — Signalons sur toute la hauteur du névraxe l'existence de cellules névrogliques augmentées de nombre et de volume.

X. — Nous avons noté au niveau de toutes les coupes l'existence d'un processus inflammatoire très actif et très intense touchant le tissu nerveux, les méninges et les vaisseaux.

Les considérations auxquelles donnerait lieu cette étude nous entraîneraient trop loin.

Nous ne parlerons donc pas aujourd'hui de ce point intéressant, nous proposant d'y revenir dans un travail ultérieur.

En résumé notre cas peut être considéré comme une expérience de physiologie naturelle, qui prouverait d'une part l'existence d'une vie biologique rudimentaire indépendamment du fonctionnement des centres nerveux supérieurs et d'autre part l'incompatibilité notoire qu'il y a entre l'explication ordinaire que l'on donne du fonctionnement et du mécanisme du système nerveux et les constatations que nos recherches histologiques nous ont amenés à faire sur la structure du névraxe dans ce cas particulier.

Posons donc bien la question. Ces phénomènes biologiques nous les avons vus, nous avons constaté leurs manifestations réelles durant les trente-neuf heures qu'a vécu le sujet, et nos considérations biologiques étaient formulées avant que nous ayons connaissance de la structure et de la topographie du névraxe.

L'enfant en raison de l'aspect du kyste qui remplaçait la boîte crânienne ne nous a pas paru de prime abord et avant l'autopsie complètement dépourvu de cerveau, précisément à cause de l'existence de cette vie biologique rudimentaire qui nous a encore bien plus embarrassés lorsque nous avons voulu tenter l'explication de son mécanisme et de sa genèse après examen macroscopique d'abord et maintenant microscopique de la topographie et de la structure du névraxe.

Comme nous l'avons dit, nous nous contentons de rapprocher certaines prémisses appuyées sur des faits sans insister sur toutes les conclusions possibles d'hypothèses qui à ce point de vue sont assurément aventureuses. Voilà pourquoi nous nous sommes bornés à esquisser simplement quelques considérations scientifiquement probables.

Digitized by Google

UNE OBSERVATION DE SEIN HYSTÉRIQUE

PAR

le Dr M. LANNOIS,

Agrégé, Médecin des hôpitaux de Lyon.

Rien n'est plus commun que les stigmates du côté des seins chez les hystériques (zones hyperesthésiques et hystérogènes, zones frénatrices, etc.). Mais il est relativement exceptionnel de voir ces manifestations banales acquérir une importance prédominante et passer au rang de ces « hystéries locales » qui intéressent à la fois le neurologiste et le chirurgien.

C'est un fait de ce genre que j'ai pu observer depuis plusieurs mois et dont je rapporterai tout d'abord l'observation.

La nommée Marie V., femme B., âgée de 47 ans, garde-malade, suit la consultation des maladies nerveuses depuis trois mois.

Son père est mort à 69 ans de l'influenza : il était très nerveux. Sa mère est morte à 53 ans d'une entérite et était également très nerveuse. D'ailleurs la malade, sans donner de détails plus précis, dit que tous ses parents du côté paternel comme du côté maternel étaient exceptionnellement nerveux.

Elle était fille unique et ne paraît avoir rien présenté de particulier en ce qui concerne la naissance, le début de la marche, de la parole, etc. Elle a eu la rougeole, la varicelle et le faux croup dans la première enfance, une pneumonie à 40 ans. Elle a présenté de fréquentes périodes d'anémie ; elle nie la syphilis et l'alcoolisme.

Réglée à 11 ans, avec une fréquence excessive (les règles reviennent souvent deux fois par mois), elle se maria à 18 ans et eut deux filles actuellement âgées de 26 et 23 ans, bien portantes, mais très sujettes à des douleurs névralgiques très diverses (céphalalgie, odontalgies, etc.).

C'est également pour des douleurs qu'elle vient nous consulter : elle a des douleurs violentes dans la tête revenant par accès, elle a eu des douleurs dentaires. Son sein droit est douloureux par moments, etc.

Elle raconte que, dès l'âge de 11 ans, elle avait la sensation d'une boule qui remontait du côté gauche de l'abdomen et venait lui donner une sensation d'étranglement au niveau du cou. Cette sensation s'est reproduite par périodes plus ou moins longues et notamment au moment de la pneumonie qu'elle eut à 40 ans. Elle avait remarqué dès le début qu'une friction ou une pression

Digitized by Google

Digitized by Google

Cliché Aubert Phototypie Berthaud

SEIN HYSTÉRIQUE

(Lannois)

Masson & Cie, Editeurs

Digitized by Google

exercée sur l'abdomen au point où la boule semblait prendre naissance suffisait pour faire disparaître la sensation d'étranglement.

Elle ne paraît pas avoir jamais pris de grandes crises, mais lorsque les douleurs de tête sont très violentes elle a des crises d'agitation et de pleurs, sans perte de connaissance, avec crispation des mains, contractures, etc.

Elle se plaint d'un état nerveux tout à fait particulier : elle est très excitable et d'humeur très variable ; elle passe sans cause de la gaîté la plus grande à la tristesse la plus sombre. Dans tous ses examens elle a fait preuve d'une grande loquacité, interprétant son cas au point de vue médical et se servant d'expressions médicales estropiées et risibles... Elle ne paraît pas avoir de troubles psychiques.

Elle a des fringales subites et mange parfois un pain de deux livres. Elle a aussi de la polyurie avec pollakiurie tant diurne que nocturne, mais ses urines ne renferment ni sucre ni albumine.

Rien au cœur ni aux poumons.

L'examen ne révèle rien de particulier du côté de la force et de la résistance musculaire. La sensibilité superficielle est normale dans tous ses modes, mais elle a de l'hémianesthésie profonde à droite. Les réflexes tendineux (rotulien, bras et avant-bras) sont exagérés, mais il n'y a ni trépidation ni phénomène du genou. Les réflexes conjonctival et pharyngien sont diminués, le réflexe cornéen est conservé.

Zones hyperesthésiques et hystérogènes au niveau des deux ovaires et des régions sus et sous-mammaires. Clou hystérique.

Les pupilles sont égales et réagissent normalement : le champ visuel est parfois un peu rétréci des deux côtés. Il n'y a ni diplopie ni dyschromatopsie.

La particularité la plus curieuse présentée par cette malade est l'existence d'une *énorme hypertrophie du sein droit* qu'il est facile de constater sur la photographie ci-jointe. Tandis que le sein gauche est relativement petit et flasque, en rapport avec ses grossesses antérieures et son habitus extérieur, car elle est plutôt maigre, le sein droit est très volumineux, piriforme et tendu. La peau a l'aspect normal.

La circonférence du sein passant par le mamelon est de 22 centimètres à droite et de 16 centimètres à gauche.

L'aréole est fortement pigmentée et nettement plus large qu'à gauche. La mensuration prise alors que les muscles lisses étaient un peu contractés nous a donné :

	à droite	à gauche
Diamètre transverse.	7 cent.	4 cent.
— vertical.	8 cent.	5 cent. 1/2

Les mamelons sont gros des deux côtés mais surtout à droite.

A gauche, la pression du sein révèle seulement deux zones hyperesthésiques, mais à droite, elle est vraiment hystérogène. Si on serre le sein à pleine main, la malade s'agite, dit que cela l'énerve, lui fait grincer les dents et serrer les poignets. On détermine les mêmes phénomènes en pinçant superficiellement

Digitized by Google

la peau de l'aréole ou le bout du sein : le pincement de la peau du sein lui-même reste sans effet.

A la partie supérieure et un peu interne du sein on sent une masse dure et arrondie, un peu aplatie sous la peau, ayant le volume d'une petite mandarine.

Elle raconte à ce sujet que l'an passé (juin 1900), elle fit un séjour de 3 semaines dans le service du professenr Ollier. Un mois avant, elle avait commencé à ressentir surtout en marchant, une sensation de roulement et de cuisson dans le sein droit, et cela sans raison appréciable. En même temps le sein augmenta considérablement de volume, double de ce qu'il est aujourd'hui, dit-elle, et prit une teinte violacée.

Les douleurs avaient augmenté : elle sentait comme une brûlure continue et avait à chaque instant des lancées qui traversaient le sein comme une flèche. Le plus souvent ces crises correspondaient avec une douleur analogue siégeant dans la région ovarienne et tout le côté gauche ; elle avait aussi une sensation de brûlure au niveau des reins et du dos, comme si on l'avait écorchée. Elle dit qu'à cette époque plusieurs chirurgiens ont parlé de carcinome et lui ont proposé l'ablation du sein. Mais M. Ollier s'y opposa et fit pratiquer seulement de la compression avec des bandes de flanelle qui déterminèrent une diminution sensible de la glande.

Actuellement le volume du sein la gêne encore un peu, mais elle n'y éprouve qu'une sensation de douleur et de légère cuisson. Si elle a des ennuis, une contrariété quelconque, elle dit qu'elle sent aussitôt son sein lourd comme une pierre.

En résumé, il s'agit ici d'une femme que ses petites crises, la sensation de boule, les douleurs variées, la fringale venant par accès, la polyurie avec pollakiurie, les stigmates permanents comme l'anesthésie profonde du côté droit, les zones hyperesthésiques des ovaires et des seins, le clou hystérique etc., classent nettement dans l'hystérie bien qu'elle n'ait jamais eu de grandes crises. Depuis 15 mois, sans cause appréciable, son sein est devenu le siège de sensations pénibles, cuisson, brûlure, douleurs lancinantes très violentes, en même temps qu'il augmentait considérablement de volume de telle sorte que se croyant atteinte de cancer elle entra dans un service de chirurgie pour se faire opérer. L'intervention fut en effet discutée mais refusée par le professeur Ollier.

*
* *

Je ne veux pas refaire ici l'historique de cette question du sein hystérique. On la trouvera dans la thèse de Connard (1), dans un article de Bour-

(1) Connard, *Du sein hystérique, étude sur le gonflement douloureux du sein chez les hystériques.* Thèse de Paris, 1876.

Digitized by Google

neville et Regnard (1), dans Gilles de la Tourette (2),etc. Qu'il me suffise de rappeler que les manifestations hystériques de la mamelle signalées incidemment dès la fin du XVIIe siècle par Willis, puis par Hoffmann, par Pomme, ont été surtout mises en lumière par Astley Cooper. Celui-ci a bien vu les ecchymoses spontanées et la plupart de ses observations de « tumeur irritable de la mamelle » appartiennent sans conteste à l'hystérie. La description que Brodie a donnée du sein hystérique est encore aujourd'hui parfaite et Gilles de la Tourette a pu la reproduire dans son entier : toutefois il rejette les cas dans lesquels il existe des tumeurs dans la mamelle.

Depuis le travail de Gilles de la Tourette qui cite des observations de Landouzy, de Liouville (dont le cas a été le point de départ de la thèse de Connard), de Wever, de Féré, de Fowler, je ne vois guère à citer qu'une très intéressante observation de Chipault (3) d'hémorrhagie profuse par le mamelon et une autre de P. Sainton (4) communiquée à la Société médicale des hôpitaux.

Le sein hystérique ne se présente pas toujours avec des manifestations univoques. La forme la plus banale est celle de la *névralgie*, de la *mastodynie* : le plus souvent à la suite d'un traumatisme léger, certaines femmes nerveuses sont prises de la phobie du cancer. Elles éprouvent des douleurs plus ou moins violentes avec irradiation, etc. ; l'attention fixée exclusivement sur l'organe y détermine des phénomènes fluxionnaires et la palpation répétée a vite fait de découvrir dans la glande quelques nodules que l'obsession transforme en noyaux cancéreux. Tous les chirurgiens connaissent ces cas. Si un traitement suggestif bien dirigé ne les guérit pas rapidement, ces malheureuses malades deviennent une proie facile pour les guérisseurs et les charlatans.

La contagion nerveuse est ici particulièrement à redouter. Brodie a bien insisté sur ce fait et montré que fréquemment la malade a « parmi ses connaissances ou amies, une malheureuse qui a été atteinte de cancer du sein ». Dans mon cas, je n'ai pu retrouver ni cette étiologie par suggestion ni traumatisme d'aucune sorte, mais il est bon de faire remarquer qu'il s'agit d'une garde-malade qui avait eu antérieurement l'occasion de voir des cas de cancer du sein, qui fait volontiers montre de ses bribes de connaissances médicales et chez laquelle par conséquent l'auto-suggestion inconsciente est très possible.

(1) Bourneville et Regnard, Iconographie phot. de la Salpêtrière, 1877-1878.

(2) Gilles de la Tourette, Septième congrès de Chirurgie, 1893. — *Traité de l'hystérie*, t. II, et Nouvelle Iconographie de la Salpêtrière, t. VIII, 1895.

(3) Chipault, *Un cas d'hémorrhagie hystérique du sein*. Presse Médicale, 1896.

(4) P. Sainton, *Un cas d'hemorrhagies multiples d'origine hystérique avec hémorrhagies du sein se faisant par le mamelon*, Soc. méd. des hôpitaux de Paris, avril 1901.

Digitized by Google

Après la mastodynie, c'est la forme présentée par ma malade qui est la plus commune : l'*hypertrophie simple* de la glande. Celle-ci est habituellement unilatérale. Toutefois dans un des cas d'Hoffmann où il y avait en même temps des sueurs de sang et de l'angine de poitrine hystérique, les deux seins étaient le siège d'un gonflement douloureux coïncidant avec les crises ; sa deuxième malade était également atteinte des deux côtés. Il en était encore ainsi dans le fait de Liouville et Gilles de la Tourette dit aussi avoir observé un cas analogue avec prédominance très marquée cependant du côté gauche. Peut-être serait-il bon d'examiner à ce point de vue les observations publiées sous le nom d'hypertrophie essentielle des seins par les chirurgiens ; à côté des cas vrais, quelques-uns pourraient ressortir à l'hystérie, car on en a vu guérir spontanément (1).

Le gonflement du sein est passager ou permanent. Dans le cas de Féré par exemple, il suffisait d'une émotion pour qu'on vit, en moins d'une minute, le sein se marbrer de taches rouges, le mamelon s'ériger et la glande devenir turgide. Le plus souvent l'augmentation de volume n'est pas très considérable, d'un tiers environ, dit Liouville. Dans mon observation, l'augmentation dépasse les limites habituelles, car le volume du sein est presque triple de celui du côté sain.

Les phénomènes douloureux s'associent à l'hypertrophie. Outre les douleurs spontanées, sensation de lourdeur, de roulement intérieur, de cuisson, de brûlure, de lancées fulgurantes, ma malade présente manifestement une zone hystérogène profonde et une zone superficielle sur l'aréole : la pression ou le pincement détermine du grincement de dents, de la contracture des poignets, etc. Une malade de Brodie avait des mouvements ressemblant à la chorée. La superposition de zones hystérogènes au gonflement de la glande est en somme la règle générale.

Bien que j'aie classé ma malade dans les cas d'hypertrophie simple, je dois rappeler ici qu'elle présente à la partie interne et supérieure du sein une petite tumeur, un peu aplatie, atteignant à peine le volume d'une mandarine. Cette simple constatation va à l'encontre de l'opinion de Brodie qui refusait le caractère hystérique à tous les cas dans lesquels il y avait des tumeurs. Nous avons déjà dit que « la tumeur irritable ou névrose des mamelles » d'Astley Cooper se rattachait à l'hystérie. Gilles de la Tourette analyse avec soin un mémoire de Fowler portant sur sept cas de tumeurs du sein pour lesquelles des chirurgiens connus avaient conseillé des opérations et qui guérirent par un traitement psychique. Il n'est donc pas douteux qu'il existe une forme de *tumeur hystérique du sein*.

(1) P. Delbet, *Traité de Chirurgie*, 2e édition, t. V, cite deux cas chez des jeunes filles ayant guéri sans opération.

Digitized by Google

Il va de soi que ces formes n'existent que par la prédominance d'un symptôme et qu'elles peuvent se combiner et se confondre.

La *galactorrhée* est notée dans un cas de Briquet et dura sept ans, entretenue par des grossesses successives. La malade n'avait que le sein droit atteint : il était très volumineux, chaud et douloureux, et pouvait sécréter jusqu'à six litres de lait dans les vingt-quatre heures.

Les *ecchymoses spontanées* du sein ont été signalées par Astley Cooper (Delbet) et enfin on a pu voir un *écoulement spontané de sang* se faire par le mamelon, soit que celui-ci vînt des conduits galactophores, soit qu'il fût produit par un suintement cutané. Le fait est déjà signalé dans Hippocrate, comme le remarque Chipault en rapportant le cas indiqué plus haut et où le sang était assez abondant pour traverser plusieurs serviettes pliées ; cette malade avait en même temps de la surdi-mutité, des gastrorrhagie et des hémorrhagies auriculaires. La malade de P. Sainton avait également des hémorrhagies multiples.

Chipault dit n'avoir trouvé que cinq observations d'hémorrhagie du sein attribuables sans conteste à l'hystérie, mais il en cite une dizaine d'autres ayant très vraisemblablement la même origine.

Dans quelques cas rares, c'est l'*ulcération du mamelon* et de la peau du sein que l'on a rencontrée. A vrai dire les deux seules observations qu'en cite Gilles de la Tourette tiennent un peu du miracle puisqu'elles sont dues à Carré de Montgeron et rapportées par lui comme des exemples des prodiges accomplis par le diacre Pâris. Gilles de la Tourette a reproduit dans la *Nouvelle Iconographie* une gravure représentant la demoiselle Coirin s'apprêtant à mettre sur son sein de la terre recueillie à St-Médard près du tombeau du diacre thaumaturge; dans un coin on voit un tableau représentant un sein dont le bout est tombé et une jambe en contracture. « Le trou profond d'où sortait depuis douze ans un pus corrompu et infecté, se sécha sur le champ et commença à se refermer et à guérir. » Le lendemain aussi la paralysie et la contracture disparaissaient. De même Anne Augier, paraplégique depuis 21 ans, atteinte depuis 7 ans d'un cancer qui depuis 4 ans avait donné une fistute sous l'aisselle, est guérie subitement sur le tombeau de M. Rousse.....

Enfin il n'est pas jusqu'à la simple *conservation du volume normal des seins* qui ne doive être considérée comme un phénomène hystérique dans la curieuse observation d'anorexie publiée par Gasne (1). Chez sa jeune malade les seins, qui subissaient d'ailleurs des alternatives de grossissement et de diminution rapides, tranchaient par leur volume sur la maigreur générale, car il ne lui restait littéralement plus que la peau et les os.

(1) G. Gasne, *Un cas d'anorexie hystérique*. Nouv. Icon. de la Salpêtrière, t. XIII, 1900.

Digitized by Google

Chez ma malade l'aspect de la peau était normale : ceci ne se rencontre guère que dans les cas anciens. Il semble bien d'ailleurs qu'au début du gonflement la peau était violacée. Le plus souvent la peau est rouge et chaude, ou violacée, parfois même presque noire. Aussi Fabre a-t-il pu assimiler cet état au phénomène de l'œdème hystérique que l'on peut trouver blanc, rouge ou violet et c'est à cette manière de voir qu'il me paraît légitime de se ranger avec Gilles de la Tourette. Plaque hyperesthésique ou hystérogène de la peau de la mamelle avec œdème sous-jacent de la glande et de son tissu conjonctif, c'est à cela que se réduit le plus souvent l'hystérie locale dont nous venons de passer en revue les plus frappantes manifestations.

Il me paraît superflu d'insister sur l'intérêt que présente le diagnostic de ces diverses formes au point de vue du traitement. Les malades n'ont pas toujours la chance de la mienne qu'Ollier refusa d'opérer. Souvent des malades ont guéri spontanément auxquelles des chirurgiens avaient proposé des interventions et Connard rapporte plusieurs observations d'ablations du sein qui ne firent pas toujours disparaître les manifestations douloureuses. Le sein hystérique, comme toutes les manifestations de la névrose, ne dépend que du traitement psychique et suggestif.

Digitized by Google

PARALYSIE DU NERF CUBITAL ET CONTRACTURE CONSÉCUTIVE

MAIN EN PINCE,

PAR

le Dr **DE LÉON**, de Montevideo.

La contracture consécutive à la paralysie du nerf facial, dont parlent Duchenne dans la paralysie dite par compression ou *a frigore* (1), et Dejerine dans la névrite faciale infectieuse (2), — est bien connue des neuropathologues : c'est aussi la seule contracture postparalytique des nerfs périphériques indiquée par les auteurs.

J'ai cependant observé deux cas de *contracture consécutive à la paralysie du nerf cubital*, que je considère comme dignes de mention et représentant un phénomène qui n'a pas encore été décrit. Dans les deux il s'est produit une attitude semblable à celle qu'indique Dupuytren dans la rétraction de l'aponévrose palmaire, attitude très caractéristique que j'appellerai *main en pince*.

Je dois rappeler, toutefois, que Bernhardt (3) fait allusion à une observation de Cénas sur une contracture bilatérale des deux derniers doigts de la main chez une pianiste, nerveuse et fille de mère nerveuse, avec douleurs dans la région du cubital depuis la main jusqu'à l'aisselle. Seulement, dans ce cas, il n'y eut pas de paralysie antérieure.

L'histoire du premier cas qui m'a éclairé pour le diagnostic du second est très instructive.

Observation I.

Elvire L. de A..., âgée de 28 ans, mariée, sans enfants, fille unique de parents sains, le père étant beaucoup plus vieux que la mère, occupée aux travaux domestiques, a eu alternativement des manifestations hystériques multiples et toujours tenaces : de la toux durant six mois, sans symptômes physiques pulmonaires, qui disparut brusquement ; de l'hémichorée, de la céphalée, etc., accompagnées d'hémi-anesthésie et d'étroitesse du champ visuel.

Le 3 *septembre* 1900, elle fut chloroformisée dans le but de lui faire une laparotomie, sous la direction du Dr B..., pour une cause que j'ignore, et, après qu'elle se fût réveillée tout à fait, elle se sentit le bras gauche très lourd et l'avant-bras et la main correspondants presque immobiles et endoloris. Deux jours après, elle aperçut une ecchymose intense sur le bord interne du même

(1) Duchenne, *L'électrisation localisée*, p. 672.
(2) Dejerine, *Séméiologie du système nerveux*, p. 756.
(3) Bernhardt, a Nothnagel, *Lähmung des N. ulnaris*.

Digitized by Google

bras, à huit ou dix centimètres au-dessus de l'épitrochlée, qui disparut assez tôt.

Le 20 *octobre* de la même année, elle me consulta sur cet accident, et j'observai les symptômes suivants :

Main gauche en forme de griffe (fig. 1) ; premières phalanges en extension forcée, secondes et troisièmes phalanges en légère flexion, l'extension et la flexion étant plus accentuées dans les 4e et 5e doigts ; doigts en abduction ; tendons des longs extenseurs très visibles sur la face dorsale ; mouvements d'adduction et d'abduction abolis ; flexion volontaire des doigts très faible ; force dynamométrique réduite à 0 ; adduction de la main abolie ; impossibilité de joindre les bouts des doigts, par manque de mouvement, spécialement dans l'annulaire et le petit doigt. Douleur spontanée et par pression à la partie inférieure du bord interne du bras, à la partie interne de l'avant-bras, très intense au petit doigt.

L'investigation de la sensibilité objective révèle une *hypoesthésie* dans la moitié interne de la face palmaire de la main, du petit doigt et de la moitié interne de l'annulaire ; *hypoesthésie électro-musculaire* dans les muscles cubital antérieur, le faisceau interne du fléchisseur profond, l'éminence hypothénar et les interosseux ; à la face dorsale, au contraire, la sensibilité paraît être normale et l'on observe même de l'hyperesthésie en pinçant le petit doigt.

L'étude des réactions électriques a donné le résultat suivant. Réaction faradique : nerf médian, normale ; nerf cubital, dans le canal épitrochléen et le poignet, abolie ; muscle cubital antérieur, abolie ; faisceau interne du fléchisseur profond, diminuée ; adducteur du petit doigt, diminuée ; court fléchisseur du petit doigt, court adducteur, pouce et tous les interosseux, abolie. Réaction galvanique : nerf médian, normale ; nerf cubital, conservée, CcN > CcP, lentes et augmentées ; muscles cubital antérieur et faisceau interne du fléchisseur profond, CcN < CcP ; adducteur, opposant et court fléchisseur du petit doigt, CcN < CcP, lentes et augmentées ; interosseux des premiers espaces, *idem* ; derniers interosseux, entre l'annulaire et le petit doigt, CcN > CcP, et également lentes et augmentées.

3 *novembre* 1900.— Les mêmes troubles fonctionnels persistent et, en outre, les espaces interosseux devinrent très sensibles, spécialement le premier ; l'éminence hypothénar et la partie antérieure du thénar perdirent leur relief, se montrant mous et compressibles à l'attouchement, ce qui accusait clairement une *atrophie* des muscles de ces régions ; sur l'éminence hypothénar on remarquait aussi des *contractions fibrillaires*.

Les réactions électriques donnèrent : muscle cubital antérieur, faisceau interne du fléchisseur profond, adducteur, court fléchisseur et opposant du petit doigt, tous les interosseux, les deux derniers lombricaux et adducteur du pouce, excitabilité faradique abolie, et galvanique augmentée avec CcN = ou < CcP ; c'est-à-dire, *réaction de dégénérescence* dans tous les muscles innervés par le cubital.

Dans les deux premiers lombricaux et les deux muscles de l'éminence thénar, les réactions électriques étaient normales.

Par conséquent, le diagnostic de paralysie organique du nerf cubital s'imposait : l'impuissance motrice et l'hypoesthésie électrique de tous les muscles

Digitized by Google

A

B

Phototypie Berthaud

BOSTON

PARALYSIE DU NERF CUBITAL ET CONTRACTURES CONSÉCUTIVES

(Jacinto de Leon)

Masson & Cie, Editeurs

Digitized by Google

Digitized by Google

qui en reçoivent l'innervation, leur atrophie consécutive avec des contractions fibrillaires et réaction de dégénérescence, les douleurs le long de son trajet et les désordres objectifs de la sensibilité sur une partie de sa zone cutanée, voilà des données plus que suffisantes pour établir ce diagnostic.

Quelle a pu être la cause de cette paralysie ?

Duchenne décrit cinq cas par contusion ou blessures du nerf ; Erb, dans Ziemssen, en cite un dépendant d'un névrome produit par de fréquents chocs traumatiques, et un autre dans son *Traité d'électrothérapie*, sans en indiquer la cause ; Seeligmüller, dans Eichhorst, en donne un par décubitus supinus prolongé ; Gowers, trois par flexion du coude durant le sommeil ; Decroly, un par brûlure électrique du nerf ; Grosz, observ. VI de Cestan, un par syphilis ; Ballet, deux cas par compression habituelle du nerf chez des alcooliques ; Huet, par compression ; Gaucher, Dejerine et Thomas, par syphilis ; Bernhardt et Pitres, par fièvre typhoïde ; Dejerine, par grippe ; d'autres par lèpre ; et, enfin, Braun, dans Nothnagel, par chloroformisation, comme dans le cas que je décris. On a décrit des paralysies d'autres nerfs et même des paralysies centrales, consécutives à la narcose (Raymond, Phocas, Ozenne et Bastit et Mortet).

Les deux derniers auteurs incriminent, dans les paralysies post-opératoires centrales, la chloroformisation ; les périphériques proviendraient toujours de l'action d'une compression.

Dans mon cas, la compression du nerf se révéla par l'ecchymose intense que j'ai décrite ; mais en outre, et en dehors de la chloroformisation ou de l'éthérisation, il convient de tenir compte du tempérament névropathique de la malade.

En mai 1901, c'est-à-dire cinq mois après le dernier examen, la patiente eut à subir une médication très douloureuse dans sa blessure du ventre, non encore cicatrisée ; il en résulta une violente crise convulsive. Depuis lors sa main gauche prit l'attitude de *poing fermé*, ainsi que l'on observe chez les hystériques.

Etant venue me consulter sur ce nouveau phénomène, je pus lui étendre facilement le pouce et l'index, avec quelque difficulté le doigt du milieu, et avec pas mal de difficulté et beaucoup de douleur les deux derniers doigts. Les tendons fléchisseurs de l'annulaire et du petit doigt se faisaient remarquer par leur relief sur la paume de la main. En laissant les *doigts* en liberté, les trois derniers se fléchissaient lentement et intensément jusqu'à enfoncer les ongles dans la paume de la main ; la flexion du grand doigt n'était pas aussi énergique que celle des deux autres ; aucun de ces trois doigts ne pouvait s'étendre volontairement, tandis que l'index et le pouce obéirent dès lors à la volonté.

La restitution fonctionnelle du pouce et de l'index s'obtint par suggestion, ou du moins en convainquant la malade qu'ils obéissaient à sa volonté.

Digitized by Google

On découvre de nouveau une hémi-hypoesthésie du côté gauche, bien que beaucoup plus considérable à la partie interne de la main.

L'examen électrique me démontra alors que le nerf cubital réagissait, à l'électricité faradique et galvanique, approximativement comme à l'état normal ; le muscle cubital antérieur réagissait bien à la galvanique et pas à la faradique ; la réaction était très difficile à prendre dans le faisceau interne du fléchisseur profond ; il y avait réaction faradique dans les espaces interosseux 1er et 2e, plus faible dans le 3e et nulle dans le 4e ; il n'y en avait pas non plus dans l'adducteur du pouce ; mais la réaction était visible dans les muscles hypothénars, bien que lente (réaction de *dégénération faradique* de Remak). Dans tous ces muscles la CcN = < CcP. Cet ensemble de réactions démontrait l'amélioration du nerf et de presque tous les muscles.

Cette amélioration a permis le fonctionnement de l'index et du pouce, c'est-à-dire leur flexion et leur extension volontaire, mais non l'adduction du pouce parce que son adducteur reste encore assez paralysé ; peut-être cette amélioration a-t-elle permis aussi la flexion des premières phalanges des trois derniers doigts, faisant équilibre à l'action des longs extenseurs, mais elle ne peut être la cause de leur flexion intense, parce que les interosseux ne sont pas capables de la produire et de plus que ce sont des extenseurs des deux dernières phalanges.

Cette flexion intense est due à la contracture du faisceau interne du fléchisseur profond, parce que c'est la troisième phalange qui est la plus fléchie et parce que le fléchisseur superficiel n'a présenté aucune altération ; et elle s'est arrêtée au faisceau interne parce qu'elle est d'origine névritique, consécutive à la paralysie du cubital, qui n'innerve que cette partie du muscle.

Il resterait à expliquer pourquoi se contracte le médius, qui ne reçoit pas d'innervation du cubital.

Je me l'explique de cette manière : à l'état physiologique, quand l'annulaire et le petit doigt fléchissent, la première phalange du médius fléchit aussi, ce qui est dû probablement à ce que le 3e lombrical s'insérant dans les tendons fléchisseurs profonds du 3e et du 4e doigt, la contraction de celle-ci fait contracter le 3e lombrical qui, à son tour, entraîne le tendon du 3e doigt et avec lui le 2e lombrical qui détermine la flexion de sa première phalange, mettant le doigt en un équilibre instable assez incommode, incommodité qui disparaît par la flexion complète du doigt. Maintenant, dans le cas que je décris, pour peu que la puissance nerveuse anormale, produite par la contracture des deux derniers doigts, y ait contribué, elle aura déterminé la contracture du médius, qui n'est pas aussi énergique que celle des deux autres.

Je crois avoir ainsi démontré que la malade souffre actuellement d'une

Digitized by Google

contracture consécutive à la paralysie du nerf cubital, analogue aux contractures post-paralytiques du facial, déterminant une attitude de la main très caractéristique (fig. 2), que par analogie je désigne sous le nom de *main en pince*.

Cette contracture ne serait-elle pas de nature hystérique?

Plusieurs motifs viennent à l'appui de cette hypothèse : 1° la malade a été une hystérique invétérée ; 2° elle continue à l'être, ainsi que le démontrent sa crise convulsive provoquée par la cure douloureuse et l'hémi-hypoesthésie du côté gauche qu'elle conserve encore comme un stigmate permanent ; 3° l'apparition brusque de cette contracture ; et 4° enfin, la disparition rapide de la flexion du pouce et de l'index, tout ceci prouvant, au moins, que la grande névrose est associée à une lésion organique.

Mais les cas de contracture de la main, de nature hystérique, qui ont été décrits, ne sont pas identiques au mien : tantôt l'attitude de la main est celle de poing fermé, tantôt celle d'adduction des doigts avec flexion des premières phalanges. Dans un autre cas de Charcot, le plus semblable à celui que je décris, il y avait flexion exagérée des trois derniers doigts et semi-flexion de l'index et du pouce, l'ongle de celui-ci s'enfonçant sur le bord externe de la seconde phalange de l'index (1). Dans tous ces cas, et ceci est leur caractéristique, l'attitude est fixe, ni modifiable par les tentatives du médecin, ni par la volonté du malade, le spasme étant aussi intense dans les muscles fléchisseurs que dans les extenseurs. Je considère ces observations comme fondamentales. Dans mon cas, on obtient même presque l'extension complète avec de légères tractions, comme dans les contractures organiques des hémiplégiques ; d'un autre côté, l'hypoesthésie est plus apparente dans la zone innervée par le cubital.

Observation II.

Le 2e cas corrobore ce diagnostic : c'est un homme de 78 ans, dont vous pouvez observer la photographie (fig. 3), qui a les trois derniers doigts de la main droite en flexion forcée, la troisième phalange sur la seconde, la seconde sur la première, et les trois sur la paume de la main, avec tant d'intensité que leurs ongles s'enfonceraient dans la peau, si l'on n'avait le soin de les couper souvent. La volonté du patient n'a aucune influence sur cette attitude, et les doigts ne se laissent pas non plus étendre par la traction médicale, qui n'obtient qu'une légère séparation de contact, si l'on étend en même temps la main ; c'est une véritable *rétraction fibro-tendineuse*.

Le pouce et l'index fonctionnent normalement au moins pour la flexion et l'extension ; le malade a l'attitude de *main en pince*, avec laquelle il soutient la canne.

Il n'a aucun stigmate hystérique.

1) Charcot, *Leçons sur les maladies du système nerveux*, t. 3.

Digitized by Google

En recherchant la cause de cette attitude, le patient raconte qu'il y a trente ans il reçut une balle dans la partie interne et inférieure du bras, qui lui produisit une paralysie douloureuse de la main correspondante pendant longtemps, et que finalement les doigts prirent cette position.

Il n'est pas difficile de faire ici un diagnostic rétrospectif : *paralysie du nerf cubital* par blessure de balle, *contracture consécutive*, *rétraction fibro-tendineuse* après, qui ont déterminé l'attitude de *main en pince*.

BIBLIOGRAPHIE.

DUCHENNE. — *L'électrisation localisée* : Obs. X, par contusion contre une porte, dans la partie interne du coude droit. Infirmier.
— Obs. XIV, par blessure de la partie interne de l'avant-bras droit, par instrument tranchant à bords obtus d'une machine, à 4 ou 5 centimètres au-dessus du poignet. Typographe. Cas remarquable. Guéri.
— Obs. XV, par blessure d'arme à feu, main droite, la balle entrant par la face palmaire de la main et s'arrêtant à la face dorsale, à 6 ou 8 centimètres au-dessus du carpe. Etudiant en médecine. Contusion du nerf et non section, car il put mouvoir immédiatement les doigts.
— Obs. XVI, par choc, dans une chute, en portant un lourd fardeau sur les épaules, au quart inférieur du bras droit, contre un corps solide. Mécanicien.
— Obs. CXCVI, par blessure à la partie interne et inférieure de l'avant-bras.
ERB. — Obs. 66. Parésie du nerf cubital droit, sans cause connue.
ERB *dans* ZIEMSSEN. — *Un cas par névrome au-dessus du coude, produit par de fréquents chocs traumatiques.*
GOWERS. — *Trois cas par flexion du coude durant le sommeil.*
BERNHARDT. — *Paralysie double par fièvre typhoïde.*
PITRES. — *Paralysie par fièvre typhoïde.*
BABINSKI. — *Traité d médecine.*
HALLION. — *Traité de médecine.*
BOULLOCHE. — *Manuel de médecine.*
EICHHORST. — *Pathologie interne.*
SEELIGMULLER *dans* EICHHORST. — *Un cas par décubitus supinus prolongé, chez une dame opérée de cancer du sein.*
CHARCOT. — *Leçons de maladies nerveuses*, t. 3.
RAYMOND. — *Paralysies radiculaires par chloroformisation. Maladies du système nerveux*, t. 1er.
STRUMPEL. — *Pathologie interne.*
BALLET. — *Névrite double du cubital et du médian.*
DEJERINE. — *Séméiologie du système nerveux.*
DECROLY. — *Brûlure électrique du nerf cubital.* Journal de neurologie (Bruxelles).
NOTHNAGEL-BERNHARDT. — *Lähmung des N. ulnaris.*
GROSZ. — Obs. VI de CESTAN. — *Polynévrite syphilitique.* Nouvelle iconographie de la Salpêtrière.
PROCAS. — *Paralysie post-opératoire.* Revue neurologique, an VII, n° 1.
OZENNE. — *Paralysie radicale par compression post-opératoire.* Revue neurologique, an VII, n° 2.
BASTIT et MORET. — *Paralysie post-opératoire.* Revue neurologique, an VII, n° 17.
HUET. — *Paralysie par compression.* Revue neurologique, an VIII, n° 9.
HUET et GUILLAIN. — *Névrite cubitale professionnelle chez un boulanger.* Annales d'électrobiologie, t. IV, p. 37.

Digitized by Google

HOSPICE DE LA SALPÊTRIÈRE
TRAVAIL DU LABORATOIRE DE M. LE Pr DÉJERINE.

UN CAS D'OSTÉITE DÉFORMANTE DE PAGET, AVEC MÉLANODERMIE. AUTOPSIE.

PAR

Lucien HUDELO et **Jean HEITZ**
Médecin des hôpitaux — Interne des hôpitaux

Le cas d'ostéite déformante de Paget que nous rapportons ici, n'est pas tant une observation clinique qu'un examen nécroscopique du squelette, des viscères, du système nerveux central. Nous n'avons guère eu que vingt-quatre heures pour étudier notre malade, et nous n'avons pu que constater la mélanodermie intense qu'elle présentait sans pouvoir en approfondir l'histoire.

Quant aux examens histologiques, nous les avons étendus autant que possible, dans l'espérance de faits qui auraient pu jeter une lumière sur la question si obscure de la pathogénie de la maladie de Paget. Comme on le verra, les lésions du système nerveux central ne nous ont pas paru assez spéciales et assez localisées pour que nous ayons pu leur attacher la valeur que leur avaient attribuée plusieurs observateurs précédents.

*
* *

OBSERVATION CLINIQUE.

Augustine C..., âgée de 75 ans, sans profession, hospitalisée depuis environ un mois à la Salpêtrière, entre à l'infirmerie, dans les salles de M. le professeur Déjerine, le 5 avril 1901.

Le 6, au matin, à la visite, nous la trouvons dyspnéique, la langue sèche, avec un pouls à 124. Elle ne répond pas aux questions et semble divaguer. Température 38°5. A l'auscultation, les battements cardiaques sont normaux et réguliers ; le poumon gauche présente à la base une plaque de matité, avec des râles fins, sans souffle.

Mais en découvrant la malade, nous remarquons, au niveau de ses jambes, les déformations caractéristiques de la maladie de Paget.

Vu l'état de la malade, il nous a été impossible d'obtenir aucun renseignement sur la date du début de l'affection, ainsi que sur les symptômes subjectifs que la malade a pu éprouver. A son entrée à la Salpêtrière, un mois

Digitized by Google

auparavant, la surveillante de son dortoir avait remarqué ses jambes torses, elle l'avait vue rester d'habitude couchée, ne se levant que rarement pour se traîner péniblement d'un lit à l'autre.

Elle paraissait fort affaissée, et ne prononçait que de rares paroles. Personne ne l'avait accompagnée. Elle ne recevait jamais de visites.

Il nous fallut donc nous contenter d'un examen purement objectif. Ce qui frappait au premier abord chez cette malade était une *mélanodermie* extrêmement accusée, étendue uniformément sur le tronc, les bras et les membres inférieurs. La peau était dans ces régions d'un brun foncé, presque noir. Seules, les parties habituellement découvertes, face, pieds, mains et partie inférieure des avant-bras présentaient une coloration un peu plus pâle, se rapprochant de celle des races jaunes. Nous n'avons pas constaté de taches noires sur les muqueuses.

Le système fibreux était très développé, surtout à la face.

Il y avait des masses ganglionnaires qui soulevaient la peau aux aines, de chaque côté, et dans l'aisselle droite. Rien de semblable à la région cervicale, ni dans l'aisselle gauche.

Le crâne ne paraissait pas déformé, c'est à peine si les bosses frontales étaient un peu saillantes. Il n'y avait aucune trace de cette hypertrophie générale qui se rencontre dans la plupart des observations. Cependant les os malaires et les arcades zygomatiques étaient certainement le siège d'une hypertrophie anormale. De même, le maxillaire inférieur, très pointu, avançait fortement, avec deux bosselures au niveau des canines, maintenant absentes.

Le nez était de dimensions normales, la langue de même. Le corps thyroïde n'était pas sensible à la palpation.

Le dos était plat, sans déviations du rachis, mais le sacrum présentait une arête médiane, épaisse, saillante, très forte, au point d'empêcher la malade de rester étendue sur le dos, et de la forcer à se coucher sur un des côtés, où un début d'eschare commençait à se voir.

Cette lésion du sacrum, était avec l'épaississement des crêtes iliaques, la lésion la plus marquée en dehors des altérations des os des membres. Les côtes ne semblaient pas prises, et la cage thoracique avait gardé sa forme ordinaire.

Membres supérieurs. — Les deux clavicules ont leurs courbures fortement prononcées. L'épine de l'omoplate et l'acromion sont hypertrophiés des deux côtés.

Les humérus semblent normaux, sauf la tête, un peu accrue de volume.

Les os de l'avant-bras sont lésés des deux côtés, mais surtout à droite (Pl. LIV). Les mains sont normales.

Il n'y a pas d'atrophie musculaire aux différents segments et les réflexes tendineux sont normaux.

Membres inférieurs. — La courbure des fémurs est légèrement exagérée, les rotules sont normales. Les os des jambes sont extrêmement déformés, tant tibias que péronés (Pl. LV). Ils forment, de chaque côté, une courbe à concavité externe et postérieure, qui, rapprochant les genoux, écarte les deux talons. Les épiphyses inférieures des os des deux jambes sont d'ailleurs parfaitement conservées, de forme et de volume. Les pieds ne présentent ni déforma-

Digitized by Google

Digitized by Google

Cliché Infroit

Phototypie Berthaud

PUBLIC LIBRARY

MALADIE DE PAGET

(Hudelo et Heitz)

Cubitus, radius et péroné.

Digitized by Google

Cliché Infroit. Phototypie Berthaud.

MALADIE DE PAGET

(Hudelo et Heitz)

Squelette de la jambe.

Digitized by Google

Masson & Cie, Editeurs

Digitized by Google

tions osseuses, ni troubles trophiques d'aucune espèce de la peau ou des ongles.

Les muscles de la cuisse et des jambes ont subi une atrophie extrêmement marquée.

Les réflexes rotuliens sont entièrement abolis. Les réflexes achilléens sont impossibles à obtenir. Le réflexe plantaire existe, mais il est difficile de dire s'il se produit en flexion ou extension.

Nous n'avons malheureusement aucun renseignement au sujet des troubles sensitifs, tant objectifs que subjectifs, qu'a pu présenter la malade.

La musculature externe des yeux semble parfaite. Pas de nystagmus. Les pupilles sont égales et réagissent nettement à la lumière.

Le foie n'est pas gros, mais la rate dépasse fortement les fausses côtes.

Il n'y a ni sucre, ni albumine, dans les urines prélevées à la sonde.

Le lendemain, 7 avril, la malade meurt à 11 heures du matin.

Autopsie. — L'autopsie a été faite le 8 avril, à onze heures, exactement vingt-quatre heures après la mort.

Nous avons pu constater à ce moment la grande fragilité des os, que le tranchant du couteau entamait facilement. Comme l'examen de la veille semblait le démontrer, le crâne était indemne, et l'épaisseur de la calotte n'était en rien augmentée. Les vertèbres étaient de même entièrement saines, et sans soudures. Par contre, le promontoire était très saillant dans le petit bassin, et très rapproché de la face postérieure du pubis.

Du côté des viscères, les poumons présentent les lésions étendues de la bronchopneumonie qui a entraîné la mort. Il n'y a pas trace de tuberculose aux sommets.

Le cœur présente des lésions de péricardite aiguë sans épanchement liquide. Tous les orifices valvulaires sont normaux, les valves remarquablement souples. Il en est de même de l'aorte dans toute sa portion ascendante. Poids du cœur, 190 grammes.

Au niveau de la crosse, quelques plaques d'athérome, qui disparaissent dans l'aorte thoracique descendante. Par contre, la portion abdominale présente des lésions extrêmement marquées, une dilatation fusiforme irrégulière, des plaques calcaires multiples pavent sa paroi, depuis le diaphragme jusqu'à sa bifurcation et au delà. En effet, les fémorales, les artères des jambes des deux côtés sont indurées, inégales et fortement incrustées de sels calcaires.

Nous n'avons pas examiné les artères des membres supérieurs, mais il est probable qu'elles présentaient les mêmes lésions.

Le foie pèse 1110 grammes et présente quelques taches blanches sous-capsulaires.

La rate pèse 240 grammes. On note un infarctus ancien.

Les reins sont très altérés. Le rein droit pèse 80 grammes. Son pôle supérieur est occupé par un gros kyste urinaire. Il y a une atrophie considérable de la substance corticale, et la capsule ne se décortique pas. Le rein gauche pèse 90 grammes ; il contient un kyste urinaire semblable, mais plus petit. Ses altérations semblent un peu moins prononcées.

Le thymus n'a pas persisté.

Digitized by Google

Le corps thyroïde, extrêmement atrophié, ne pèse que 10 grammes.

Les capsules surrénales, ainsi que le corps pituitaire, paraissent normales à l'examen macroscopique.

Les organes pelviens sont le siège d'une atrophie sénile extrêmement accusée. Les ovaires ne pèsent que 2 grammes ensemble.

Le cerveau, le cervelet, la protubérance et le bulbe ne présentent rien de particulier. Les artères de la base sont relativement souples. La moelle ne présente, non plus, rien à signaler. Elle est enlevée ainsi que le cerveau. Nous prélevons aussi le nerf tibial antérieur droit et un fragment du muscle jambier antérieur du même côté.

Le corps n'ayant pas été réclamé, nous avons pu, deux jours après, enlever les parties du squelette les plus atteintes, c'est-à-dire les os des deux jambes, et ceux de l'avant-bras droit.

Examen des os pathologiques.

Morphologie. — Les os enlevés ont été photographiés. Ces photographies sont reproduites aux planches LIV et LV.

Le *cubitus droit* est long de 22 centimètres, soit 3 centimètres de moins que la longueur normale. Le cinquième inférieur est seul normal, il présente à ce niveau 4 centimètres de circonférence. Dans ses 4/5 supérieurs, il offre une courbure à concavité antérieure et surtout interne. La diaphyse, immédiatement au-dessous de l'épiphyse supérieure a environ 8 centimètres de tour, un aspect rugueux et poreux. Elle est fortement hypertrophiée.

Les surfaces d'insertion du brachial antérieur et du triceps sont hypertrophiées et saillantes.

Des trois bords : 1° le bord postérieur, très épais, rend la face postérieure excavée et gonflée ;

2° Le bord interne est mousse dans sa partie supérieure. A ce niveau des couches d'os néoformé le recouvrent, au niveau des insertions du fléchisseur commun profond ;

3° Le bord interosseux touche directement le radius, et l'espace interosseux est comme absent.

Le *radius droit* est également un peu plus court que la normale (20 cent. au lieu de 23), la partie supérieure est normale (4 cent. de tour), la partie inférieure très poreuse ; l'excavation de la face antérieure est fortement exagérée. A sa partie moyenne, il forme en dehors une convexité marquée (qui se sentait extrêmement accusée sur le vivant). A ce niveau, des ostéophytes marquent l'insertion du rond pronateur. Le bord interosseux est également rugueux et déformé, au point où il touchait au cubitus.

Les *os de la jambe droite* sont fusionnés complètement dans leurs 2/3 inférieurs. L'os commun formé par le tibia et le péroné a 32 centimètres de longueur, 16 de circonférence au tiers inférieur, 20 à la partie moyenne. Le tibia seul, à son tiers supérieur a 15 centimètres de tour. Le tout décrit une forte courbe à concavité postéro-externe.

Si nous examinons les détails de la surface du *tibia* nous constatons que l'épi-

Digitized by Google

physe supérieure, friable, poreuse, a gardé sensiblement sa forme. Le tubercule antérieur est très hypertrophié, comme pour une musculature d'athlète, alors que le quadriceps était extrêmement atrophié. Il en est de même du tubercule de Gerdy et des marques d'insertion des muscles de la patte d'oie. La gouttière du demi-membraneux est effacée et presque comblée d'ostéophytes.

La diaphyse, à peu près normale en haut, devient à sa partie moyenne irrégulière, poreuse, creusée de trous. Le bord antérieur est émoussé et arrondi ; la face interne, qui répondait à la peau, est convexe ; sur la face externe se creuse vers le bas une profonde gouttière produite par les extenseurs ; quant à la face postérieure, elle a disparu en partie derrière le péroné, soudé à elle.

Le *péroné* est normal à son extrémité supérieure, l'articulation péronéotibiale n'étant pas soudée, il est indemne sur une largeur de 9 centimètres, puis il se soude au tibia. C'est alors une lame aplatie d'avant en arrière. La face antérieure forme avec la face externe du tibia un angle ouvert en avant, au fond duquel de gros trous, çà et là, dont 2 ou 3 sont seuls entièrement percés, représentent les restes de l'espace interosseux. La face postérieure mesure 4 centimètres à sa partie moyenne, elle est très irrégulière et sans aucune trace des insertions normales.

Les deux épiphyses inférieures sont soudées, la face antérieure de la mortaise ainsi constituée est lisse, mais snr la face postérieure, il subsiste un sillon de séparation des deux os, peu profond d'ailleurs, et au fond de la mortaise, on distingue des traces de l'interligne péronéotibial inférieur.

Le *tibia gauche* n'est pas fusionné au péroné, il est normal dans son tiers inférieur, fortement courbé dans ses deux tiers inférieurs, mais en somme beaucoup moins altéré que le tibia droit.

Le *péroné droit* est normal quant à son épiphyse. A son extrémité supérieure, il est soudé au tibia par fusion osseuse des surfaces articulaires, à sa partie moyenne, il est aplati d'avant en arrière. Sa face antérieure, large de de 3 centimètres, présente deux crêtes très marquées, limitant les deux surfaces d'insertion des péroniers, et une longue bande interne, pour le ligament interosseux. Sa surface postérieure est séparée par une crête rugueuse en deux surfaces pour le jambier postérieur et le fléchisseur des orteils. Le bord interne est en contact immédiat avec le tibia, comme à l'avant-bras droit, l'espace interosseux n'existe plus, mais les deux os sont encore libres l'un de l'autre.

En somme, nous pouvons constater que les déformations osseuses sont en grande partie sous la dépendance des insertions musculaires. On savait déjà que les muscles modelaient les os, que les rugosités d'insertion étaient en rapport direct avec la force du muscle qui y attachait ses tendons. Il semble que l'os, ramolli (comme l'expliquera l'examen de la composition chimique), exerce une moins grande résistance aux forces qui agissent sur lui. Sa surface d'insertion du quadriceps droit sur le tibia est extrêmement saillante parce que le tibia est extrêmement altéré, et cette déformation doit dater de l'époque où le quadriceps n'était pas encore atrophié. Cette disposition se perd dès que les déformations atteignent un certain degré, et alors la nutrition viciée produit ici des ostéo-

Digitized by Google

phytes compacts exubérants, là de l'ostéoporose, sans cause apparente, et comme par hasard. Notons seulement cette tendance à la fusion des os juxtaposés, fusion réalisée à la jambe droite. Cette particularité n'existe pas dans la plupart des observations publiées et que nous avons pu consulter.

Composition chimique. — Un fragment de la portion moyenne du tibia gauche, a été prélevé aussitôt après l'autopsie pour l'analyse chimique. M. Héritier, interne en pharmacie du service, a bien voulu pratiquer cette analyse et nous a remis les résultats suivants :

Matières organiques. . 39,2 0/0 (proportion normale, 33,30).
Matières minérales . . 60,8 0/0 (proportion normale, 66,70).

Il y a donc une augmentation notable de la proportion des matières organiques, ce résultat correspond bien à l'état de mollesse que nous avons constaté à plusieurs reprises pendant l'autopsie, et il explique suffisamment la déformation d'origine musculaire qui se voit sur les os, au début du processus pathologique. L'observation de Gilles de la Tourette et Magdelaine (1) comprend une analyse chimique d'os de Paget, et on voit noté 21 0/0 de matières organiques, contre 79 0/0 de substances minérales, soit une perturbation toute différente. Par contre A. Robin (2) note une augmentation des matières organiques et une diminution des sels.

Quant aux proportions des différents sels, nous avons trouvé :

Phosphate de chaux. . . .	48,2	(proportion normale,	56,3).
Phosphate de magnésie . .	1,8	—	1,69).
Carbonates et chlorures . .	9,2	—	9,60).

Ce qui correspond à une diminution portant spécialement sur le phosphate de chaux. Il en est de même dans l'observation de Robin, tandis que chez Gilles de la Tourette et Magdelaine, le phosphate de chaux faisait à lui seul tous les frais de l'augmentation minérale.

Structure histologique. — Une coupe transversale de la partie moyenne de ce même tibia gauche a été prélevée à la scie. Cette coupe a été ensuite usée à la meule et montée dans la glycérine. Elle comprend toute l'épaisseur de la coque diaphysaire, allant du périoste jusqu'au canal central. De nombreuses cavités la criblent et lui donnent l'aspect d'une véritable dentelle. Les plus grandes d'entre elles atteignent jusqu'à 2 millimètres dans leur plus grande dimension ; les plus petites représentent les canaux de Havers normaux, ou légèrement augmentés de diamètre.

Examinée à un grossissement moyen, et fortement éclairée, la coupe se montre parcourue de longues bandes osseuses, minces, semées régulièrement des cavités étoilées des ostéoblastes. Elles se laissent suivrent, tantôt rectilignes, tantôt sinueuses, sur un trajet plus ou moins long. Quelquefois elles décrivent un quart ou une moitié de cercle, très rarement un cercle complet. Elles ont entièrement perdu leur orientation circulaire autour des canaux de Havers. Ceux-ci sont presque partout dilatés irrégulièrement. Sur leurs parties latérales se détachent souvent de petits canalicules dirigés transversalement et

(1) Gilles de la Tourette et Magdelaine (Nouv. Iconog. de la Salp., 1894, f. 1).
(2) Al. Robin (Nouv. Iconog. de la Salp., 1894, f. 17).

Digitized by Google

Digitized by Google

Cliché Introit Phototypie Berthaud

MALADIE DE PAGET

(Hudelo et Heitz)

Radiographies des os péroné, cubitus et radius.

Masson & Cie, Editeurs

Digitized by Google

Digitized by Google

Cliché Infroit Phototypie Berthaud

MALADIE DE PAGET

(Hudelo et Heitz)

Radiographies des tibias ; au milieu, un tibia normal.

Masson & Cie, Editeurs

Digitized by Google

sur un plan horizontal, qui les font communiquer entre eux et avec les lacunes. En d'autres endroits, les canaux de Havers sont au contraire très rétrécis. Il y a des zones compactes où ils ont entièrement disparu. En somme mélange d'ostéite raréfiante et d'ostéite condensante. Mais il y a plus : Le trait le plus caractéristique de cette coupe d'os est certainement le bouleversement complet de toute l'organisation des systèmes lamellaires, la perte de l'ordonnance circulaire des travées osseuses autour des canaux de Havers, de l'ordonnance architecturale de l'os tout entier.

Dans l'observation de Gilles de la Tourette et Marinesco (1), on trouve un examen d'os pratiqué par M. Gombault, qui a noté une raréfaction du tissu osseux, par élargissement progressif des canaux de Havers, dont la fusion donne lieu à la formation des lacunes. Mais pas de néoformation osseuse. Moizard et Bourges (2), après décalcification, notent également un certain degré de raréfaction. Par contre, M. Thibierge (3), sur quatre examens histologiques, a trouvé chaque fois, à côté des zones raréfiées, des zones d'ostéite néoformatrice caractérisées par le rétrécissement des canaux de Havers, et la présence de systèmes lamellaires ayant perdu leur direction concentrique.

Examen radiographique. — Nous avons fait reproduire, planches LVI et LVII, les radiographies des os enlevés à l'autopsie, et pour comparaison, la radiographie d'un tibia normal. Nous devons ces radiographies à l'obligeance et à la grande habileté de M. Infroit (4). Le tibia gauche a été soumis aux rayons X aussitôt après l'autopsie, les autres os après ébullition et dessiccation. On peut facilement constater que cette opération n'a en rien modifié les résultats de la radiographie.

L'os sain offre une image relativement sombre, opaque surtout aux bords, où une ligne plus ombrée limite la cavité médullaire. Les travées osseuses se trouvent figurées dans la diaphyse par de longues lignes noires parallèles ou très légèrement obliques, formant entre elles des mailles allongées, très régulières. Au niveau des épiphyses, les travées s'épanouissent pour se porter vers les surfaces articulaires pour les atteindre perpendiculairement. A ce niveau, elles sont croisées transversalement par d'autres travées, qui forment avec les premières le tissu spongieux. Ces travées transversales n'apparaissent pas dans la diaphyse.

Prenons maintenant les os pathologiques. Le *tibia gauche* présente très nettement un aspect général plus clair que le tibia normal. Au lieu d'un réseau régulier, les travées osseuses sont irrégulièrement emmêlées comme les fils d'un écheveau. L'épiphyse inférieure a gardé seule sa structure (on sait que

(1) Gilles de la Tourette et Marinesco, Nouv. Icon. de la Salp., 1896.

(2) Moizard et Bourges, Arch. méd. expérim., 1892.

(3) Thibierge, Arch. gén. méd., 1870, f. 32.

(4) Ces radiographies ont été présentées à la Société de neurologie (Séance du 4 juillet 1901). Il n'avait été publié auparavant qu'une seule radiographie d'ostéite de Paget, par L. Lévi et A. Londe (Nouv. Icon. de la Salp., 1897, f. 198). Depuis, le 19 juillet dernier, M. Béclère a présenté à la Société médicale des hôpitaux les radiographies d'un malade du service de M. Gailliard.

Digitized by Google

souvent les épiphyses inférieures des os de la jambe sont normales dans la maladie de Paget). Une série de coupes à la scie pratiquées sur ce même tibia gauche nous ont permis de constater le parallélisme très exact entre la figure radiographique et l'état objectif de l'os. Aux taches sombres correspond l'ostéite condensante, aux teintes claires, l'ostéoporose. Ainsi, au niveau de l'union du tiers inférieur avec les 2/3 supérieurs, l'ombre opaque du bord externe correspond à une couche compacte épaisse de plus de 15 millimètres, tandis qu'en dedans, au même niveau, cette épaisseur est réduite à un ou deux millimètres.

De même les condyles interne et externe, l'un noir, l'autre clair, sont le siège d'ostéite condensante pour le premier, raréfiante pour le second.

Les radiographies des autres os nous donnent des résultats comparables. Sur le *péroné gauche*, on voit que le cylindre diaphysaire, épaissi en dehors, est mince en dedans. On peut remarquer un nombre considérable de travées transversales, surtout à la partie moyenne.

Quant aux *tibia et péroné droits*, ils sont lésés dans toute leur hauteur et fusionnés dans toute la moitié inférieure, comme nous l'avons vu. La radiographie montre qu'il y a eu là un travail de néoformation osseuse, constitué de minces lamelles à la région moyenne, mais au niveau des épiphyses inférieures on voit deux épais trousseaux osseux passer en se croisant d'un os sur l'autre. Dans le tibia on note aussi de nombreuses travées horizontales dont quelques-unes se prolongent jusque dans la diaphyse péronéale. Toute structure normale a disparu, l'incohérence a entièrement remplacé l'architecture régulière et simple où les travées se disposent toujours parallèlement aux pressions, perpendiculairement aux surfaces d'articulation.

Le *cubitus droit* n'est altéré que dans ses deux tiers supérieurs. L'épiphyse supérieure forme une sorte de géode dans le tissu spongieux. Ce tissu ne s'épaissit que dans l'épaisseur des becs olécrânien et coronoïdien. La diaphyse est raréfiée sauf au niveau de la torsion qu'elle subit à son milieu. Là, le tissu, plus compact, forme une tache sombre. Quant au *radius* correspondant, il présente un minimum de lésions. Ce qui frappe le plus, dans sa radiographie, c'est une dislocation des travées osseuses au niveau du tiers supérieur de la diaphyse.

Nous pouvons considérer cet aspect irrégulièrement réticulé, comme le début du processus d'ostéite, dans la maladie de Paget. Mais il ne faut pas oublier que les radiographies ci-jointes ont été prises sur des os dépouillés des parties molles. Il serait très important de savoir si, sur le vivant, on pourrait obtenir les mêmes détails, qui seraient alors d'un grand secours pour le diagnostic, au début de l'affection. Dans sa communication à la Société médicale des hôpitaux, M. Béclère constatait que les os atteints étaient devenus opaques, et aux rayons X, avaient perdu toute transparence, toute structure. Il en tire des conclusions au point vue de la lésion du début qui ne concordent pas avec les résultats de nos examens tant radiographiques qu'histologiques.

La lésion ne nous a pas paru sous-périostée, comme le pense M. Béclère, mais intéressant toute l'épaisseur de la diaphyse. Il ne se fait pas de couches super-

Digitized by Google

ficielles d'os nouveau, mais il y a un bouleversement général de tous les systèmes de Havers. Nous pensons que, même sur le vivant, les os de notre malade auraient donné des épreuves riches en détails. M. Infroit nous a obtenu à plusieurs reprises, chez des acromégaliques, rachitiques, etc., des clichés où apparaissaient les plus fins détails de structure de ces os pathologiques enveloppés des parties molles. Que conclure, sinon que l'ostéite déformante de Paget est une affection qui n'est pas toujours semblable à elle-même, et que de nouveaux examens sont nécessaires sur ce point.

*
* *

Examens histologiques.

Le *foie* présentait les lésions du foie artérioscléreux. Epaississement des parois des artères, pas d'épaississement des veines. Renforcement de la capsule de Glisson, d'où par endroits se détachaient des bandes de sclérose enfoncées dans le tissu glandulaire. Légère prolifération fibreuse au niveau de l'espace porte, mais bien moins marquée que sur les foies de vieillards ayant succombé à la stase cardiaque. Peu de chose en somme.

La *rate* a également sa capsule légèrement épaissie. Les corpuscules de Malpighi ont disparu en grande partie, et les cloisons conjonctives ainsi que les artérioles sont manifestement scléreuses.

Les *reins* présentent des lésions histologiques importantes, mais assez différentes de degré selon les points. Presque tous les glomérules sont atteints plus ou moins d'un certain degré d'atrophie. Beaucoup ont autour d'eux un anneau de périglomérulite. Peu cependant sont complètement oblitérés. Les tubuli et les anses de Henle sont assez bien conservés, les cellules ne sont pas déformées et le noyau se colore bien. Seule la membrane est un peu épaissie. Ce qui frappe le plus, c'est un épaississement général du stroma conjonctif. Les artères s'y dessinent par des anneaux très renforcés et autour d'elles le tissu fibreux s'étoile dans les interstices des éléments nobles, étouffant çà et là quelques tubes et quelques glomérules. Au voisinage des kystes, on voit les vaisseaux, les cavités glomérulaires s'aplatir, les tubes contournés s'orienter parallèlement à la paroi du kyste, le tissu conjonctif devenir plus abondant, jusqu'à former un anneau fibreux épais, qui refoule et rétracte à la fois les tissus voisins. En somme, il semble que la formation kystique est, plutôt que l'atrophie scléreuse, l'origine et la cause de la diminution considérable du poids des deux reins.

Le *corps pituitaire* a sa structure normale. Le stroma ne présente pas de traces d'épaississement, les cellules sont bien colorées, les artérioles même ne semblent pas atteintes par le processus artérioscléreux et ont une paroi relativement mince.

Le *corps thyroïde*, par contre, nous montre une sclérose intense de tout l'organe. Sa capsule, très épaissie et adhérente aux organes voisins, contient par endroits du tissu musculaire et graisseux. De larges bandes de tissu fibreux, parsemées de rares noyaux, et creusées de volumineux sinus sanguins, parcourent le champ du microscope. Presque toutes les artérioles sont oblité-

Digitized by Google

rées. Les alvéoles comprises entre ces bandes sont remplies de tissu thyroïdien profondément altéré. Les vésicules sont séparées les unes des autres par des bandes fibreuses plus étroites et qui se rattachent aux grandes bandes que nous venons de décrire. Certaines de ces vésicules, à peu près normales, contiennent encore la matière colloïde. Beaucoup se sont atrophiées, et à leur place s'est formée une vésicule géante, unique. D'autres sont remplies de cellules épithéliales proliférées et serrées les unes contre les autres, comme dans un adénome au début. Enfin en certains points on ne retrouve qu'une infiltration diffuse des cellules rondes, disposées sans ordonnance et où on ne distingue plus les cellules thyroïdiennes des leucocytes migrateurs diapédésés. On ne voit pas de matière colloïde éparse dans le tissu.

Les *capsules surrénales* ont été examinées en plusieurs points des deux organes, et nous avons trouvé uniformément sur chacune des préparations, les signes manifestes d'une sclérose très avancée. La membrane conjonctive d'enveloppe, sur toute la périphérie, est transformée en une coque très épaisse, qui en certains points pénètre profondément en coin dans le tissu glandulaire. Le tissu adipeux voisin est traversé d'épais tractus fibreux émanant d'artérioles très altérées. De cette coque fibreuse émanent çà et là des bandes de tissu conjonctif adulte qui, pénétrant dans la substance corticale, lui donnent un aspect lobulé en isolant entièrement des quartiers de la glande.

Les expansions conjonctives qui accompagnent les vaisseaux, traversent tout l'organe et pénètrent jusque dans la substance médullaire, s'y terminant par un épanouissement de tissu scléreux qui remplace le stroma normalement très fin de cette substance médullaire. Cette gangue épaisse étouffe en certains endroits complètement les cellules glandulaires, et on ne trouve plus alors qu'une large nappe de tissu conjonctif creusée de petits lacs sanguins. Ces îlots de sclérose centrale sont réunis à la coque par des colonnes de tissu conjonctif disposées en sens radiaires, et où se placent les boyaux épithéliaux de la substance corticale, formés de cellules normales, à gros noyaux, présentant fort peu de granulations graisseuses (contrairement à ce que l'on trouve d'habitude chez les vieillards) et qui à certains points, s'hypertrophient, refoulent le tissu fibreux, et semblent évoluer vers le processus adénomateux. Nous avons vu quelque chose de semblable du côté du corps thyroïde.

Système nerveux. — Les *circonvolutions cérébrales*, après durcissement dans le Müller, ont été examinées par fragments inclus à la celloïdine et colorés au carmin. Ici, la pie-mère est d'épaisseur normale, les vaisseaux situés à sa face profonde sont normaux. Dans la substance grise, les cellules ont le nombre et le volume normaux, les vaisseaux sont sains, il n'y a pas trace de sclérose névroglique.

La *moelle* a été également durcie dans le Müller, mais auparavant des fragments ont été prélevés au niveau des renflements cervical et lombaire, durcis dans l'alcool et examinés par la méthode de Nissl. Les résultats ont été comparables aux deux régions.

Les cellules radiculaires des cornes antérieures apparaissent en nombre normal, sans qu'aucun des groupements paraisse atrophié. Un bon nombre de ces

Digitized by Google

cellules sont absolument saines, les éléments chromatophyles très nets uniformément répandus dans tout le protoplasma et jusque dans les prolongements, la substance fondamentale légèrement bleuie, le noyau central. Certaines présentent une pigmentation excessive, les 2/3 du protoplasma étant occupés par une masse jaunâtre, ambrée, formée de granulations très fines et très serrées.

D'autres sont très petites, ou ont jusqu'à un certain degré l'état poussiéreux des chromatophyles, d'autres enfin ont subi la migration du noyau. Mais nous n'avons trouvé ni cellules gonflées, ni cellules surcolorées, couvertes d'une teinte bleue générale, et ces anomalies, qui d'ailleurs n'atteignent qu'un nombre restreint de cellules radiculaires, ne sont que les lésions de la vieillesse. Nous savons d'ailleurs qu'il est constant de les trouver à l'état normal, et qu'à ce degré, elles ne sont susceptibles d'aucune interprétation spéciale.

Les renflements cervical et lombaire ont été coupés et colorés, partie au Pal, partie au carmin. Les différentes coupes présentent sur toute la hauteur des lésions manifestes de sclérose d'origine vasculaire. La pie-mère est épaissie sur toute la circonférence, le canal épendymaire est oblitéré, dans toutes les coupes, par une prolifération épithéliale. Partout la névroglie est épaissie par travées le long des vaisseaux, et ceux-ci sont entourés d'une zone étoilée de sclérose, surtout dans la substance blanche. Nous n'avons pas trouvé de corps amyloïdes, ni dans la substance grise, ni dans la substance blanche. Les artères sont épaissies considérablement sous la pie-mère et dans les sillons. La lumière de beaucoup d'entre elles est rétrécie par la prolifération endothéliale, et une zone de sclérose périartérielle se continue avec la sclérose névroglique. Mais les lésions s'arrêtent là, il n'y a ni dilatations vasculaires, ni hémorrhagies, ni foyers de ramollissements.

A la région cervicale, les coupes au Pal ne montrent pas de zones pâles dans la substance blanche. Au carmin, on note çà et là quelques gaines étouffées par la sclérose sur le bord du cordon latéral et dans le cordon postérieur. A la région lombaire, on retrouve exactement le même aspect. On note cependant, à partir de la portion inférieure de la région dorsale, et jusqu'aux dernières sacrées, une légère raréfaction des fibres de la zone de Lissauer, entre le bord externe du cordon postérieur, la zone spongieuse de la substance gélatineuse la corne postérieure et le cordon latéral. Cette raréfaction se prolonge légèrement dans l'angle postéro-interne de ce cordon latéral. Au carmin, on peut constater une sclérose plus marquée à ce point que dans les deux cordons voisins. Cette zone, on le sait, formée de fibres très fines provenant des racines postérieures, est une des premières prises dans le tabes ; on se rappelle d'autre part que la malade avait les réflexes rotuliens abolis. En tout cas, il ne s'agit là que d'une lésion légère. Les zones radiculaires internes sont d'ailleurs absolument indemnes, et d'autre part les racines examinées ont été trouvées intactes. Il ne semble donc pas qu'il faille attribuer une importance spéciale à cette lésion, peu importante au surplus. En somme, les lésions de la moelle (très marquées lorsqu'on la compare à l'état du cerveau) sont purement d'ordre vasculaire. C'est une moelle sénile, artérioscléreuse, lésée par ses artères, tandis

Digitized by Google

que, les artères du cerveau étant restées saines, celui-ci se trouve absolument indemne, et en parfait état.

Nerfs périphériques. — Le nerf tibial antérieur droit ayant été seul prélevé à l'autopsie, nos examens à notre grand regret, n'ont pu, porter que sur lui seul. Dans le tronc principal, les petits vaisseaux du tissu conjonctif d'enveloppe, et ceux contenus dans l'intérieur du faisceau nerveux sont tous notablement épaissis, certains imperméables. La gaine lamelleuse est légèrement épaissie, le tissu conjonctif interstitiel ne semble pas pris. Quelques gaines de myéline çà et là paraissent vides. Sur un petit filet détaché, on note, très nettement que les tubes nerveux sont très clairsemés, que la gaine de Schwann, sur chaque tube nerveux, est double ou triple d'épaisseur, et la gaine de myéline légèrement amincie. Ici, les artérioles sont très altérées, et il y a un peu de sclérose conjonctive. C'est à un degré peu avancé, ce que Joffroy et Achard (1), Dutil et Lamy (2), ont décrit comme névrite d'origine vasculaire.

Quant aux muscles, ils ne paraissent pas très atteints. Il n'y a pas de prolifération conjonctive et la fibre striée semble avoir conservé sa structure normale.

*
* *

Le tableau clinique que nous avons donné de notre malade se distingue, au point de vue de la répartition des lésions par quelques points un peu spéciaux : L'intégrité des os du crâne semble enlever à l'ensemble un des traits les plus caractéristiques de la maladie de Paget. Il a pu être constaté à l'autopsie, dans le cas présent, que le crâne n'avait absolument rien, mais un certain nombre d'observations notent également l'absence de lésions osseuses du côté du crâne [Voyez les observations d'ostéite de Paget, de Thibierge (3),Martel (4), Moizard et Bourges (5), A. Robin (6)]. L'intégrité des humérus et des fémurs se retrouve également dans plusieurs observations. Il semble bien que les lésions soient toujours plus ou moins irrégulièrement distribuées. Les tibias, qui sont ordinairement très atteints, étaient normaux chez le malade de L. Lévi (7). Une des particularités de notre observation réside dans la fusion partielle du tibia et du péroné droit, fusion qui semble être l'aboutissant du trouble profond de la nutrition de ces os.

Nous pouvons encore faire une remarque importante. Il s'agit de l'état d'artériosclérose très avancé dans lequel se trouvait la malade. Encore cet état était-il inégal selon les points. Ainsi le cœur était normal, les

(1) Joffroy et Achard, Arch. méd. expér., 1889, p. 229.
(2) Dutil et Lamy, Arch. méd. expér., 1892, p. 102.
(3) Thibierge, *loc. cit.*
(4) Martel, Gaz. méd., Paris, 1886, p. 257.
(5) Moizard et Bourges, *loc. cit.*
(6) A. Robin, *loc. cit.*
(7) L. Lévi, Nouvelle Iconographie de la Salpêtrière, 1897, f. 113.

Digitized by Google

valvules auriculo-ventriculaires et artérielles souples, comme chez une jeune femme. La portion ascendante de l'aorte, sa crosse, sa portion thoracique étaient également très peu atteintes par l'athérome. Par contre, l'aorte abdominale était extrêmement lésée, ainsi que les artères des membres. Les vaisseaux de l'encéphale, des os du crâne, du cerveau, du corps pituitaire étaient sains ; par contre, ceux du corps thyroïde, du foie, de la rate, des capsules surrénales, des reins étaient extrêmement épaissis, indurés, parfois même oblitérés, dans l'intimité des tissus de ces organes. Il est bien évident que les lésions de tous ces viscères doivent être expliquées par l'athérome de leurs artères. Cela est, surtout évident pour les reins, si l'on rapproche de leur état histologique l'absence d'albuminurie, d'œdème, d'hypertrophie cardiaque.

Cette conclusion peut vraisemblablement s'appliquer de même au corps thyroïde et aux capsules surrénales, à la moelle et aux nerfs. On peut expliquer ainsi facilement l'intégrité du corps pituitaire et du cerveau.

Avant d'aller plus loin, voyons si les observations antérieures correspondent sur ce point à la nôtre. Presque toutes, à commencer par celles de Paget, notent de grosses lésions cardiaques. Le malade de Thibierge (1) avait le 2e bruit aortique exagéré, les artères dures, le pouls brusque. Marie (2) note chez sa malade une artériosclérose généralisée et rapporte à Redman (3) la priorité de cette observation chez les ostéites de Paget. Dans Moizard et Bourges (4), nous trouvons : « quelques plaques d'athérome dans la portion ascendante de la crosse et aux valvules aortiques sur la valve gauche de la mitrale ; une vessie à colonne, à parois très épaissies, de l'hypertrophie des lobes latéraux de la prostate ».

Dans Gilles de la Tourette et Magdelaine (5), dans A. Robin (6), dans Meunier (7), l'aorte est chaque fois signalée athéromateuse. L. Lévi (8) nous décrit : « la valvule mitrale épaissie et rugueuse ; mêmes lésions moins marquées à la tricuspide ; les valvules aortiques calcifiées ; l'aorte dilatée à son origine athéromateuse dans tout son trajet, mais surtout à la portion abdominale ; les artères des membres épaissies, tortueuses, irrégulières ; les reins kystiques ; les artères encéphaliques épaissies, la pie-mère du cerveau et de la moelle épaissie et semée de plaques calcaires.

Enfin chez le malade de Gaillard, Béclère (9), par la radiographie,

(1) Thibierge, *loc. cit.*
(2) Marie, Soc. méd. hôpit., 10 juin 1892.
(3) Redman, Illustrated medical news.
(4) Moizard et Bourges, *loc. cit.*
(5) Gilles de la Tourette et Magdelaine, *loc. cit.*
(6) A. Robin, *loc. cit.*
(7) Meunier, Nouv. Icon. Salp., 1894, f. 17.
(8) L. Lévi, *loc. cit.*
(9) Béclère, Soc. méd. hôp., 19 juillet 1901.

Digitized by Google

met en évidence toutes les artères des membres, jusqu'aux arcades plantaires et palmaires, restées blanches sur les clichés, non traversées, flexueuses, annelées ; c'est la démonstration la plus évidente de leur incrustation calcaire. L'observation nécroscopique de Guinon (1) semble seule faire exception. Il est noté que le cœur est normal, que l'aorte est saine, mais il n'y a pas d'examen histologique des viscères, et il est bien possible que, comme chez notre malade, les lésions artérielles se soient localisées dans les petits rameaux.

En tout cas, ces constatations presqu'unanimes nous paraissent être d'importance capitale, si nous nous plaçons au point de vue de la pathogénie de l'affection qui nous occupe. Nous le verrons bien en examinant les différentes théories qui ont été mises en avant ces dernières années.

1° *Hypothèse de la lésion médullaire.* — Gilles de la Tourette et Marinesco (2), dans leur article intitulé la lésion médullaire de la maladie de Paget, avaient décrit comme telle les altérations des cordons postérieurs qu'ils avaient rencontrées dans deux autopsies successives. Au niveau de la région dorsale inférieure et moins prononcée dans la région lombaire, ils ont noté une raréfaction notable des fibres nerveuses, dans la partie moyenne des cordons postérieurs et dans la zone radiculaire postérieure. Les zones radiculaires moyennes étaient partout conservées. Ils faisaient remarquer que cette localisation était très différente de celle du tabes, que d'ailleurs les racines, les cellules radiculaires antérieures et la colonne de Clarke étaient normales. Histologiquement, il n'y avait qu'un peu d'épaississement du tissu de soutènement, sans sclérose véritable. Ils terminaient en réclamant de nouveaux faits avant de pouvoir affirmer que là était bien la cause de l'ostéite déformante.

Cliniquement, Pic (3) présentant un cas de maladie de Paget, à une société lyonnaise, faisait remarquer chez son malade de l'exagération des réflexes et de la contracture des adducteurs, et en usait pour conclure à une lésion médullaire.

Mais les nouveaux faits ne semblent pas très favorables à cette manière de voir. L. Lévi (4), après avoir longuement décrit les altérations médullaires de son sujet, déclare n'y voir que des lésions séniles, d'ordre vasculaire. Selon lui, la coïncidence de ces lésions avec l'ostéite déformante tient vraisemblablement à ce que toutes deux dépendent de la même cause.

Nous avons, dans la moelle de notre malade, trouvé exactement les mê-

(1) Guinon, Soc. anat., 1885, f. 344.
(2) Gilles de la Tourette et Marinesco, *loc. cit.*
(3) Pic, Lyon médical, 1897, p. 425.
(4) L. Lévi, *loc. cit.*

Digitized by Google

mes lésions de moelle sénile que L. Lévi, et elles ne nous ont pas paru, non plus qu'à cet auteur, pouvoir expliquer les lésions osseuses.

Quant aux vues théoriques basées sur l'état des réflexes, elles tombent si l'on parcourt l'ensemble des observations cliniques. Quelques-unes ne notent que des douleurs fulgurantes, dans plusieurs, les réflexes sont portés comme normaux (Gilles de la Tourette, Meunier, L. Lévi). Chez notre malade, ils étaient abolis. Les modifications des réflexes, dans la maladie de Paget, nous paraissent dépendre de la localisation des lésions vasculaires. Prédominent-elles sur les cordons latéraux, les réflexes seront exagérés, sur les cordons postérieurs, ils seront abolis.

Récemment, Curcio (1) a décrit dans la moelle un centre trophique des os, qu'il a déterminé expérimentalement, en soustrayant des os après en avoir provoqué artificiellement la nécrose. Il a obtenu dans tous les cas la chromatolyse d'un seul groupe cellulaire du côté correspondant, au voisinage du canal central. La lésion de ce groupe cellulaire tiendrait sous sa dépendance les altérations trophiques des os, la proximité du canal central expliquant la fréquence de ces altérations osseuses dans la syringomyélie, par exemple. On a pu voir, que, par la méthode de Nissl, nous n'avons pu mettre en évidence aucune altération localisée à un groupe cellulaire.

2° *Hypothèse de la lésion d'une glande vasculaire sanguine.* — Depuis que la lésion du corps pituitaire semble unanimement reconnue comme la cause probable de l'acromégalie, on devait en arriver à admettre une lésion du même ordre pour expliquer l'ostéite déformante de Paget. Il est à remarquer que la plupart des relevés d'autopsie soient muets sur l'état des glandes à sécrétion interne. On peut admettre en tout cas, qu'il n'y avait en aucun cas de grosses lésions du corps pituitaire. Nous l'avons d'ailleurs trouvé normal.

Le corps thyroïde est signalé très petit dans l'observation de Thibierge. D'autre part, L. Lévi, histologiquement, a trouvé une sclérose très accusée avec de grosses lésions vasculaires et parenchymateuses. On a vu que, dans notre cas, les lésions étaient encore plus avancées. On ne peut tirer aucune conclusion de faits aussi restreints en nombre. Mais il serait bon que les examens nécroscopiques tinssent compte dorénavant de l'état du corps thyroïde.

L'état des capsules surrénales n'est noté non plus dans aucune observation. Nous les avons trouvées extrêmement lésées, mais chez notre malade il existait un symptôme qui semble à première vue devoir être rattaché à cette lésion : la mélanodermie.

(1) Curcio, Annali di medicina navale, novembre 1898, analysi in R. N. 1899, p.252.

Digitized by Google

La mélanodermie n'est notée dans aucune des observations d'ostéite de Pajet que nous avons pu consulter. Cependant, M. P. Marie (1) a présenté à la Société médicale des hôpitaux, une jeune femme de 29 ans, atteinte de déformations osseuses diaphysaires des tibias, fémurs, radius et cubitus, et qui était mélanodermique. Il ne la considérait pas comme atteinte de la maladie de Pajet, vu l'absence d'altérations crâniennes, l'âge et la forme des tibias, qui étaient tuméfiés, mais non recourbés en yatagan. Cette jeune femme était cachectique et présentait des signes de tuberculose au début. Il n'y eut pas d'autopsie. Mais la maladie d'Addison était présumable. Dans notre cas également, il semble y avoir simplement une coïncidence.

La sclérose de la capsule surrénale est une lésion très rare ; Pilliet (2) rapporte un cas de cancer du pancréas, où la capsule surrénale présentait des altérations très semblables à celles que nous avons décrites un peu plus haut. Il déclare n'avoir pas encore rencontré cet état qu'il n'hésita pas à qualifier de cirrhose. Le texte ne dit pas si la malade avait la peau bronzée, mais vu le mal qui avait amené la mort, la coloration ictérique devait prédominer.

Lefas (3) rapporte également deux cas de sclérose plus ou moins complète de la capsule. Il n'y avait pas de pigmentation. Par contre, nous trouvons dans le traité de Lancereaux (t. III, f. 792), un cas de sclérose des capsules chez une femme de 30 ans, observé par Hadden (4), et où la malade avait présenté une mélanodermie extrêmement accusée.

Nous croyons donc que l'état bronzé de la peau de notre sujet s'explique très simplement et très suffisamment par l'extension du processus artério-scléreux aux capsules surrénales, organes qui, pour une raison que nous ignorons restent ordinairement indemnes, même lorsque la plupart des autres viscères sont profondément touchés.

3° *Hypothèse de l'état athéromateux de l'artère nourricière de l'os.* — M. Béclère (5), après avoir montré à la Société médicale des hôpitaux les différentes artères des membres sur les radiographies du malade de Gailliard, et avoir fait remarquer qu'on distinguait, sinueuses, annelées, jusqu'aux arcades plantaire et palmaire, a émis l'hypothèse que les altérations osseuses tenaient sans doute simplement à une mauvaise nutrition de l'os, sous la dépendance de l'état athéromateux de son artère nourricière. Par là s'expliquait très facilement ce fait, que tous les cas de maladie de

(1) Marie, Soc. méd. hôp., 15 janvier 1892.
(2) Pilliet, Soc. anat., 1893, p. 508.
(3) Lefas, Soc. anat., 1896, p. 917.
(4) Hadden, Transact. of the path. soc. of London, 1885, t. 36, p. 436.
(5) Béclère, *loc. cit.*

Digitized by Google

Paget s'étaient rencontrés chez des sujets atteints d'artériosclérose généralisée. On peut expliquer de même facilement l'irrégulière distribution des lésions qui atteignent un os et épargnent l'os voisin, une phalange, un métacarpien, au milieu des autres restés sains. Il est frappant pour l'esprit, de constater, dans le cas qui nous est personnel, l'intégrité des artères du corps pituitaire, du cerveau et des os du crâne, si l'on se rappelle que ce dernier était intact. Mais d'autre part, si les cas d'artériosclérose généralisée sont fréquents, les cas de maladie de Paget sont très rares, et une autre explication est peut-être encore possible.

Lors de la deuxième autopsie de Gilles de la Tourette (1), les troncs nerveux des membres inférieurs ont été examinés. On y a trouvé un processus de névrite interstitiel d'origine vasculaire (hyperplasie de la gaine lamelleuse, augmentation du tissu conjonctif intra-fasciculaire, état légèrement clairsemé des fibres nerveuses. L. Lévi (2) a également trouvé dans le tronc du sciatique, de l'endopériartérite prononcée et une raréfaction diffuse assez accentuée des gaines de myéline. Nous avons pu noter dans le tronc du nerf tibial antérieur des altérations de même ordre, plus prononcées sur un petit filet, où la gaine de Schwann de chaque tube nerveux était d'une épaisseur anormale. Il est donc un fait certain, que dans les trois cas où des nerfs des membres inférieurs ont été examinés, ils ont été trouvés, comme presque tous les tissus de l'organisme, atteints plus ou moins de sclérose d'origine vasculaire.

La névrite interstitielle du nerf nourricier de l'os expliquerait le trouble profond de la nutrition et de l'évolution du tissu osseux. En effet, si l'état athéromateux de l'artère nourricière rend parfaitement compte de l'ostéoporose sénile, de tout processus de raréfaction, un trouble de l'innervation explique peut-être mieux le travail de néoformation et le bouleversement complet de l'architecture qui nous a paru le trait dominant des lésions osseuses. Pour trancher cette question, que nous ne pouvons résoudre actuellement, il faudrait, dans les autopsies de maladie de Paget, prélever pour chacun des grands os l'artère et le nerf, et étudier ce dernier, tant sur coupes que sur des dissociations. Pour le moment, nous sommes toujours obligés d'avouer que nous ne connaissons pas la lésion initiale, le point de départ des malformations osseuses de la maladie de Paget.

(1) Gilles de la Tourette et Marinesco, *loc. cit.*
(2) L. Lévi, *loc. cit.*

Digitized by Google

L'INFLUENCE SUR LE TRAVAIL VOLONTAIRE D'UN MUSCLE DE L'ACTIVITÉ D'AUTRES MUSCLES

PAR

CH. FÉRÉ,

Médecin de Bicêtre.

H. F. Weber et Fechner ont signalé l'influence et l'éducation des mouvements d'un membre sur les adaptations motrices de son congénère. Volkmann a relevé des faits analogues relativement à la sensibilité, et depuis, un grand nombre de faits ont mis en lumière l'influence croisée de l'éducation (1).

Mais l'influence des mouvements d'un membre sur ceux de son congénère n'est pas seulement l'effet d'un entraînement plus ou moins prolongé, elle peut se montrer immédiatement ; l'influence des mouvements d'une autre partie du corps n'est pas moins évidente. Les faits que j'avais observés autrefois avec le dynamomètre de Régnier (2), je les ai étudiés de nouveau depuis avec l'ergographe de Mosso (3) ; j'ai vu que le travail du médius droit se relève s'il a été précédé par des mouvements du médius gauche ; qu'un relèvement analogue peut être produit par des mouvements préalables du membre inférieur gauche, par des mouvements d'articulation avec ou sans émission de sons. J'avais relevé l'influence des mouvements du membre supérieur droit sur les mouvements d'articulation et la fonction verbale. M. Kronecker a observé les heureux effets de la marche sur l'accommodation. J'ai montré que les mouvements des yeux agissent sur le travail de la main (4). Le travail intellectuel (5) n'est pas non plus sans influence sur la motilité volontaire.

(1) Scripture, Smith and Brown, *On the education of the muscular control and power*, *Studies of Yale psych. Laboratory*, 1894, II, p. 115 ; Walter W. Davis, *Reseurches on cross education* (*ibid.*, 1898, VI, p. 6).

(2) *Contribution à la physiologie des mouvements volontaires*, etc. (*C.R. de la Soc. de biologie*, 1885, p. 223, 242, 253, etc.). *Sensation et mouvement*, *Etudes expérimentales de psycho-mécanique*, 2e édit., 1900, p. 9.

(3) *Note sur l'ivresse motrice* (*C. R. de la Soc. de biologie*, 1900, p. 742) ; *Etudes expérimentales sur le travail chez l'homme et sur quelques conditions qui influent sur la valeur* (Journ. de l'anat. et de la physiologie, 1901, p. 1). — *Note sur le travail alternatif des deux mains* (L'année psychologique, 1901, p. 130).

(4) *Le plaisir de la vue du mouvement* (*C. R. de la Soc. de biologie*, 1901, p. 930).

(5) *Sensation et mouvement*, p. 6. *Note sur l'influence réciproque du travail physique et du travail intellectuel* (Journ. de l'anat. et de la phys., 1901, p. 625).

Digitized by Google

Une nouvelle étude de l'influence des activités locales volontaires les unes sur les autres m'a permis de confirmer les observations antérieures et de mettre en lumière quelques faits nouveaux.

Je me suis servi de l'ergographe de Mosso. On procède par séries de quatre ergogrammes : les séries sont séparées par des repos de 5 minutes et les ergogrammes de chaque série par des repos de une minute. C'est le médius qui travaille en soulevant chaque seconde un poids de 3 kilogr. Des expériences antérieures ont montré que la neuvième série donne un travail égal ou un peu inférieur à 50 0/0 du travail de la première. Dans les expériences récentes le travail de la première série oscille, en général, pour le médius droit entre 22 et 23 kilogrammètres, pour le médius gauche entre 15 et 16. Le travail total des 9 séries varie pour le médius droit de 143 à 150 kilogrammètres, pour le médius gauche de 90 à 95.

Du reste nous avons refait avec le médius droit et le médius gauche, deux expériences qui serviront de terme de comparaison avec les expériences suivantes. Les rapports du travail des séries sont établis relativement au travail de la première série à 100, pour le médius droit et pour le médius gauche respectivement.

Exp. I. —*Médius droit.* — Sans excitation ni activité associées.

Hauteur totale (en mètres)	Nombre des soulèvements	Travail en kilogrammètres	Hauteur moyenne en centimètres	Rapport du travail au travail normal
		1re *Série*		
3,17	78	9,51	4,52	
1,76	42	5,28	4,19	
1,41	34	4,23	4,14	
1,23	29	3,69	4,24	
		22,71		100
		2e *Série*		
2,86	62	8,58	4,61	
1,52	36	4,56	4,22	
1,32	32	3,96	4,12	
1,11	27	3,33	4,11	
		20,43		89,96
		3e *Série*		
2,60	7	7,80	4,56	
1,32	30	3,96	4,40	
1,21	28	3,63	4,32	
1,04	25	3.12	4,16	
		18,51		81,50

Digitized by Google

		4e *Série*		
2,32	52	6,96	4,46	
1,28	29	3,84	4,41	
0,98	23	2,94	4,26	
0,80	19	2,40	4,21	
		16,14		71,07
		5e *Série*		
2,04	45	6,12	4,53	
1,21	27	3,63	4,48	
1,03	24	3,09	4,29	
0,81	19	2,43	4,21	
		15,27		67,23
		6e *Série*		
1,98	44	5,94	4,50	
1,02	23	3,06	4,43	
0,91	21	2,73	4,33	
0,80	18	2,40	4,44	
		14,13		62,21
		7e *Série*		
1,88	44	5,64	4,26	
0,96	23	2,88	4,17	
0,91	21	2,73	4,33	
0,79	19	2,37	4,15	
		13,02		57,33
		8e *Série*		
1,77	42	5,31	4,21	
0,98	24	2,94	4,08	
0,81	21	2,43	3,85	
0,75	18	2,25	4,16	
		12,93		56,93
		9e *Série*		
1,62	38	4,86	4,26	
0,88	20	2,64	4,40	
0,87	20	2,51	4,34	
0,73	17	2,19	4,25	
		12,20		49,37
		Total général du travail		145,34 (Fig. 1a)

Digitized by Google

Exp. II. — *Médius gauche.* — Sans excitation, ni activité associées.

Hauteur totale (en mètres)	Nombre des soulèvements	Travail en kilogrammètres	Hauteur moyenne en centimètres	Rapport du travail au travail normal
		1re *Série*		
2,73	58	8,19	4,70	
1,31	32	3,93	4,09	
0,73	20	2,19	3,65	
0,46	13	1,38	3,53	
		15,59		100
		2e *Série*		
1,19	28	3,57	4,25	
1,10	27	3,30	4,07	
1,06	26	3,18	4,07	
1,04	26	3,12	4,00	
		13,17		84,15
		3e *Série*		
1,64	35	4,92	4,68	
1,05	25	3,15	4,20	
0,62	16	1,86	3,81	
0,59	16	1,77	3,68	
		11,70		75,04
		4e *Série*		
1,42	33	4,26	4,30	
0,75	18	2,25	4,16	
0,60	17	1,80	3,52	
0,59	17	1,77	3,47	
		10,08		64,65
		5e *Série*		
1,35	29	4,05	4,65	
0,78	19	2,34	4,10	
0,59	16	1,77	3,68	
0,46	12	1,38	3,83	
		9,54		61,19
		6e *Série*		
1,47	32	4,41	4,59	
0,68	17	2,04	4,00	
0,46	12	1,38	3,83	
0,44	12	1,32	3,66	
		9,15		58,69

Digitized by Google

7e *Série*

1,16	26	3,48	4,46	
0,76	18	2,28	4,22	
0,48	12	1,44	4,00	
0,26	8	0,78	3,25	
		7,98		51,18

8e *Série*

1,08	24	3,24	4,50	
0,60	14	1,80	4,28	
0,48	13	1,44	3,69	
0,29	8	0,87	3,61	
		7,35		47,14

9e *Série*

0,89	21	2,67	4,23	
0,70	19	2,10	3,68	
0,50	12	1,50	4,16	
0,32	9	0,96	3,55	
		7,23		46,37
		Total général du travail		91,79 (Fig. 1b)

Dans les deux séries suivantes on associe au mouvement de flexion du médius des mouvements de mastication sur un tube de caoutchouc tenu entre les arcades dentaires du côté gauche.

10e *Série (mastication à gauche).*

1,36	34	4,08	4,00	
0,79	20	2,37	3,95	
0,72	19	2,16	3,78	
0,67	17	2,01	3,94	
		10,62		68,12

11e *Série (mastication à gauche).*

0,72	17	2,16	4,23	
0,30	9	0,90	3,33	
0,20	7	0,60	2,85	
0,20	7	0,60	2,85	
		4.26		27,32

On a fait suivre les 9 séries normales de deux séries aux mêmes intervalles, mais avec l'association des mouvements qui montrent bien l'influence de cette association au cours de la fatigue. Le travail est remonté de 46, 37 0/0 du travail normal à 68, 12 ; mais l'accumulation de la fati-

Digitized by Google

gue s'est montrée de nouveau à la série suivante malgré l'association des mêmes mouvements.

Lauder Brunton admet que la mastication comme la succion s'accompagne d'une augmentation considérable de la circulation dans la carotide et d'une stimulation du cerveau. C'est un fait qui ne surprendra pas, car le travail de la mastication est loin d'être un travail insignifiant au point de vue mécanique, la pression intermaxillaire dépasse souvent 60 et même 80 kilogrammes chez des hommes normaux (1).

Exp. III. — *Médius droit.* — Pendant toutes les reprises du travail, on associe aux mouvements de flexion du médius des mouvements de mastication sur un tube de caoutchouc tenu entre les arcades dentaires du côté droit.

Hauteur totale	Nombre des soulèvements	Travail en kilogrammètres	Hauteur moyenne	Rapport du travail au travail normal
		1re *Série (mastication à droite).*		
4,08	88	12,24	4,63	
2,16	51	6,48	4,23	
2,05	51	6,15	4,01	
1,76	43	5,28	4,09	
		30,15		132,76
		2e *Série (mastication).*		
4,45	101	13,35	4,40	
2,38	57	7,14	4,17	
2,22	56	6,66	3,96	
2,12	53	6,36	4.15	
		33,51		147,55
		3e *Série (mastication).*		
4,58	109	13,74	4,20	
2,74	70	8,19	3,90	
2,36	57	7,08	4,14	
2,17	54	6,51	4,01	
		35,52		156,40
		4e *Série (mastication).*		
3,11	78	9,33	3,98	
1,88	46	5,64	4,08	
1,62	39	4,86	4,15	
1,33	32	3,99	4,15	
		23,82		104,88

(1) Ch. Féré, *Note sur un dynamomètre maxillaire* (C. R. Soc. de biol., 1891, p. 619). — *Note sur la dynamométrie comparée des fléchisseurs des doigts et des élévateurs de la mâchoire* (*ibid.*, p. 663).

Digitized by Google

5e *Série (mastication).*

1,00	22	3,00	4,54	
5,77	18	2,31	4,27	
0,44	11	1,32	4,00	
0,35	10	1,05	3,50	
		7,68		33,80

6e *Série (mastication).*

0,88	20	2,64	4,40	
0,63	15	1,89	4,20	
0,56	14	1,68	4,00	
0,39	10	1,17	3,90	
		7,38		32,49

7e *Série (mastication).*

0,43	10	1,29	4,30	
0,40	10	1,20	4, 0	
0,32	9	0,96	3,55	
0,32	9	0,96	3,55	
		4,41		19,41

8e *Série (mastication).*

0,48	10	1,44	4,80	
0,32	8	0,96	4,00	
0,25	7	0,75	3,57	
0,21	6	0,63	3,50	
		3,78		16.64

9e *Série (mastication).*

0,30	7	0,90	4,28	
0,23	6	0,69	3,83	
0,17	5	0,51	3,40	
0,11	5	0,33	2,20	
		2,43		10,70

Total général du travail : 148,68 (Fig. 2a)

Dans les deux séries suivantes, on associe aux mouvements de flexion et d'extension du médius droit des mouvements de flexion et d'extension de la jambe droite.

10e *Série (mouvement de la jambe droite).*

1,64	34	4,92	4,82	
1,04	23	3,12	4,52	
0,76	17	2,28	4,49	
0,71	15	2,13	4,73	
		12,45		54.82

Digitized by Google

11e Série (mouvement de la jambe gauche).

0,51	13	1,53	3,92	
0,20	6	0,60	3,33	
0,17	5	0,51	3,40	
0,09	4	0,27	2,25	
		2,91		12,81

Exp. IV. — *Médius droit.* — Pendant toutes les reprises du travail, on associe aux mouvements de flexion et d'extension du médius droit, des mouvements de mastication sur un tube de caoutchouc tenu entre les arcades dentaires du côté gauche.

Hauteur totale (en mètres)	Nombre des soulèvements	Travail en kilogrammètres	Hauteur moyenne en centimètres	Rapport du travail au travail normal
		1re Série (mastication à gauche).		
4,86	105	14,58	4,62	
2,78	56	8,34	4,96	
2,48	49	7,44	5,06	
1,83	36	5,49	5,08	
		35,85		157,87
		2e Série (mastication).		
6,53	134	19,59	4,87	
3,49	69	10,47	5,05	
3,26	67	9,78	4,86	
2,53	51	7,59	4,96	
		47,43		208,40
		3e Série (mastication).		
6,13	130	18,39	4,71	
3,47	73	10,41	4,75	
3,18	66	9,54	4,81	
2,75	57	8,25	4,82	
		46,59		205,15
		4e Série (mastication).		
4,49	86	13,47	5,22	
2,65	51	7,95	5,17	
2,20	45	6,60	4,88	
1,43	28	4,29	5,10	
		32,31		142,27
		5e Série (mastication).		
0,86	17	2,58	5,05	
0,45	9	1,35	5,00	
0,29	7	0,87	4,14	
0,30	7	0,90	4,28	
		5,70		26,29

Digitized by Google

6e *Série (mastication).*

0,83	16	2,49	5,18	
0,62	13	1,86	4,76	
0,48	11	1,44	4,36	
0,26	7	0.78	3,71	
		6,57		28,92

7e *Série (mastication).*

0,50	11	1,50	4,54	
0,40	7	0,90	4,28	
0,26	7	0,78	3,71	
0,23	6	0,69	3,83	
		3,87		17,04

8e *Série (mastication).*

0,27	7	0,71	3,85	
0,19	5	0,57	3,80	
0,20	5	0,60	4,00	
0,19	5	0,57	3,80	
		2,45		10,90

9e *Série (mastication).*

0,22	6	0,66	3,66	
0,18	5	0,54	3,60	
0,15	4	0,45	3,75	
0,15	4	0,45	3,75	
		2,10		9,24

Total général du travail : 182,87(Fig.3a)

Dans les deux séries suivantes, on associe aux mouvements de flexion et d'extension du médius droit des mouvements de flexion et d'extension de la jambe droite.

10e *Série (mouvements de la jambe droite).*

3,46	76	10,38	4.55	
2,10	43	6,30	4,88	
1,62	32	4,86	5,06	
0,85	18	2,55	4,72	
		24,09		106,07

11e *Série (mouvements de la jambe droite).*

0,48	10	1,44	4,80	
0,25	7	0,75	3,57	
0.19	5	0,57	3,80	
0,15	4	0,45	3,75	
		3,21		14,13

Digitized by Google

Exp. V. — *Médius gauche.* — Pendant toutes les reprises du travail, on associe aux mouvements de flexion du médius des mouvements de mastication sur un tube de caoutchouc tenu entre les arcades dentaires du côté gauche.

Hauteur totale	Nombre des soulèvements	Travail en kilogrammètres	Hauteur moyenne	Rapport du travail au travail normal
		1re *Série (mastication à gauche).*		
2,12	43	6.36	4,93	
0,78	19	2,34	4,10	
0,40	11	1,20	3,63	
0,32	9	0,96	3,55	
		10,86		69,66
		2e *Série (mastication).*		
2,55	58	7,65	4,39	
0,97	24	2,91	4,61	
0,93	23	2,79	4,04	
0,83	21	2,49	3,95	
		15,84		101,60
		3e *Série (mastication).*		
2,23	51	6,69	4,37	
1,18	29	3,54	4,06	
0,83	21	2,49	3,95	
0,64	16	1,92	4,00	
		14,64		94,54
		4e *Série (mastication).*		
2,12	49	6,36	4,32	
1,02	25	3,06	4,08	
0,69	17	2,07	4.05	
0,54	14	1,62	3,85	
		13,11		84,09
		5e *Série (mastication).*		
1,60	33	4,80	4,84	
0,63	15	1,89	4,20	
0,46	12	1,38	3,83	
0,25	7	0.75	3,57	
		8.82		56,57
		6e *Série (mastication).*		
1,24	27	3,72	4.59	
0,56	14	1,68	4,00	
0,52	12	1,56	4,33	
0,45	11	1,35	4,09	
		8,31		53,30

Digitized by Google

7e *Série (mastication).*

1,22	26	3,66	4,68	
0,42	11	1,26	3,81	
0,32	8	0,96	4,00	
0,30	8	0,90	3,75	
		6,78		43,48

8e *Série (mastication).*

1,00	24	3,00	4,16	
0,45	12	1,35	3,75	
0,33	10	0,99	3,30	
0,21	6	0,63	3,50	
		5,97		38,29

9e *Série (mastication).*

0,39	11	1,17	3,54	
0,40	11	1,20	3,63	
0,32	11	0,96	2,90	
0,19	6	0,57	3,16	
		3,90		25,01

Total général du travail : 88k. 23 (Fig. 2b)

Dans les deux séries suivantes on associe aux mouvements de flexion et d'extension du médius des mouvements de flexion et d'extension de la jambe gauche.

10e *Série (mouvements du membre inférieur gauche).*

1,36	32	4,08	4,25	
0,80	21	2,40	3,80	
0,66	16	1.98	4,12	
0,57	14	1,71	4,07	
		10,17		65.23

11e *Série (mouvements de la jambe gauche).*

9,97	52	2,91	4,40	
0,37	10	1,11	3,70	
0,32	9	0,96	3,55	
0.50	11	1,50	4,54	
		6,48		41,56

Exp. VI. — *Médius gauche.* — Pendant toutes les reprises du travail on associe au mouvement de flexion du médius des mouvements de mastication sur un tube de caoutchouc tenu entre les arcades dentaires du côté droit.

Digitized by Google

Hauteur totale	Nombre des soulèvements	Travail en kilogrammètres	Hauteur moyenne	Rapport du travail au travail normal
		1re *Série (mastication à droite).*		
2,56	55	7,68	4,65	
0,87	21	2,61	4,14	
0,74	19	2,22	4,89	
0,78	20	2,34	3,90	
		14,85		95,24
		2e *Série (mastication).*		
1,92	42	5,76	4,57	
0,71	17	2,13	4,17	
0,70	17	2,10	4,11	
0,58	15	1,74	3,86	
		11,73		75,22

TABLEAU 1

Représentation proportionnelle du travail de 9 séries de 4 ergogrammes dans des conditions diverses. Médius droit.

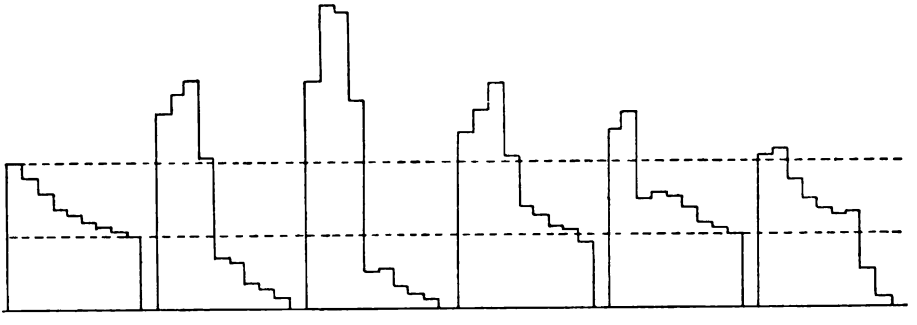

Fig. 1 *a* Fig. 2 *a* Fig. 3 *a* Fig. 4 *a* Fig. 5 *a* Fig. 6 *a*

Fig. 1 *a*. — Travail du médius droit, après un repos complet, sans excitation, 145 kilogrammètres, 34 = 100.— Décroissance lente, la dernière série donne un travail de 49 k. 37 0/0 du travail normal.

Fig. 2 *a*. — Travail du médius droit avec association de mouvements de mastication du côté droit, 148 k. 68. — Décroissance rapide : la dernière série ne donne que 10,70 0/0 du travail normal.

Fig. 3 *a*. — Travail du médius droit avec association de mouvements de mastication du côté gauche, 182 k. 87. — Décroissance rapide. La dernière série ne donne que 9,24 du travail normal.

Fig. 4 *a*. — Travail du médius droit avec association de mouvements de flexion des doigts de la main gauche ; 183 k. 99. — La dernière série donne encore 46,19 0/0 du travail normal.

Fig. 5 *a*. — Travail du médius droit avec association de mouvements de flexion et d'extension de la jambe droite : 161 k. 66. — La dernière série donne encore 49,66 0/0 du travail normal.

Fig. 6 *a*. — Travail du médius droit avec association de mouvements de flexion et d'extension de la jambe gauche : 133 k. 86. — Décroissance rapide du travail : l dernière série ne donne que 5,41 0/0 du travail normal.

Digitized by Google

TABLEAU II

Représentation proportionnelle du travail de 9 séries de 4 ergogrammes dans des conditions diverses. — Médius gauche.

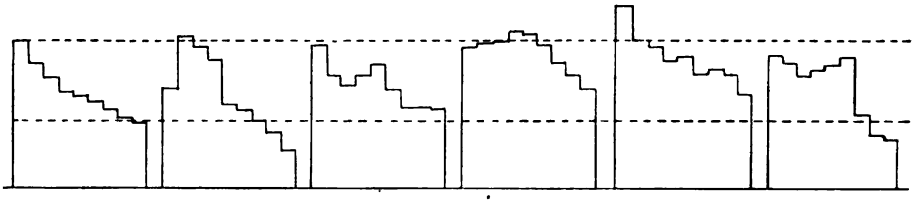

Fig. 1 *b* Fig. 2 *b* Fig. 3 *b* Fig. 4 *b* Fig. 5 *b* Fig. 6 *b*

Fig. 1 *b*. — Travail du médius gauche après un repos complet, sans excitation. 91 kilogrammètres, 79 = 100. — Décroissance lente ; la dernière série donne un travail de 46,37 0/0 du travail normal.

Fig. 2 *b*. — Travail du médius gauche avec association de mouvements de mastication du côté gauche : 88 k. 23. — Décroissance plus rapide qu'à l'état normal : la dernière série ne donne qu'un travail de 25,01 0/0 du travail normal.

Fig. 3 *b*. — Travail du médius gauche avec association de mouvements de mastication du côté droit : 96 k. 72. — Décroissance irrégulière et moins rapide qu'à l'état normal : la dernière série donne un travail de 50,93 0/0 du travail normal.

Fig. 4 *b*. — Travail du médius gauche, avec association de mouvements de flexion des doigts de la main droite : 128 k.94.— Accroissance lente du travail : la dernière série donne un travail de 69,66 0/0 du travail normal.

Fig. 5 *b*. — Travail du médius gauche avec association de mouvements de flexion et d'extension de la jambe gauche, 122 k. 82. — Décroissance lente du travail ; la dernière série donne 61 0/0 du travail normal.

Fig. 6 *b*. — Travail du médius gauche avec association de mouvements de flexion de la jambe droite : 98 k. 22. La dernière série donne encore 36,17 0/0 du travail normal.

3 *Série* (*mastication*).

1,63	37	4,89	4,40	
0,69	18	2,07	3,83	
0,56	15	1,68	3,73	
0,71	19	2,13	3,73	
		10,77		69,08

4e *Série* (*mastication*).

1,46	32	4,38	4,56	
0,92	22	2,76	4,18	
0,75	18	2,25	4,16	
0,75	17	2,25	4,41	
		11,64		74,66

5e *Série* (*mastication*).

1,76	38	5,28	4,63	
0,85	21	2,55	4,04	
0,74	18	2,22	4,11	
0,86	17	2,58	5,05	
		12,63		81,01

Digitized by Google

6e *Série (mastication).*

1,27	28	3,81	4,53	
0,86	19	2,58	4,52	
0,67	16	2,01	4,18	
0,65	16	1,95	4,06	
		10,35		66,38

7e *Série (mastication).*

0,98	22	2,94	4,45	
0,64	16	1,92	4,00	
0,64	17	1,92	3,76	
0,54	15	1,62	3,60	
		8,40		53,81

8e *Série (mastication).*

0,90	21	2,70	4,28	
0,70	17	2,10	4,11	
0,58	15	1,74	3,86	
0,62	15	1,86	4,13	
		8,40		53,81

9e *Série (mastication).*

0,93	20	2,79	4,65	
0,63	16	1,89	3,93	
0,59	15	1,77	3,93	
0,50	13	1,50	3,84	
		7,95		50,93

Total général du travail : 96k.72 (Fig. 3b)

Dans les deux séries suivantes, on associe aux mouvements de flexion et d'extension du médius, des mouvements de flexion et d'extension de la jambe gauche.

10e *Série (mouvements de la jambe gauche).*

1,01	25	3,03	4,04	
0,57	22	1,71	2,59	
0,64	16	1,92	4,00	
0,57	15	1,71	3,80	
		8,37		53,68

11e *Série (mouvements de la jambe gauche).*

0,98	23	2,94	4,26	
0,53	16	1,59	3,31	
0,50	15	1,50	3,23	
0,48	16	1,44	3,00	
		7,47		47,91

Digitized by Google

Les chiffres sont très significatifs mais on peut se rendre compte d'un seul coup d'œil du résultat des expériences si on compare les diagrammes 1 a (Exp. I) qui représente le travail du médius droit dans les 9 séries normales et 1 b (Exp. II) qui représente le travail du médius gauche aux diagrammes 2 a (Exp. III) et 2 b (Exp. V) qui représentent le travail du médius droit et du gauche coïncidant avec la mastication du côté correspondant au médius qui travaille et aux diagrammes 3 a (Exp. IV) et 3 b (Exp. VI) qui représentent le travail correspondant à la mastication du côté opposé. Dans les quatre expériences où il y a association d'un mouvement de mastication la courbe de la fatigue est modifiée, c'est-à-dire qu'il y a à un moment quelconque une augmentation de travail ; l'augmentation est très marquée pour le médius droit. En général à l'augmentation momentanée du travail succède une précipitation de la fatigue. On voit que lorsque la fatigue est arrivée avec l'association des mouvements de mastication, l'association de mouvements du membre inférieur du côté correspondant au médius qui travaille produit une recrudescence d'autant plus marquée que le travail était devenu moindre.

Dans les deux expériences suivantes on a associé aux mouvements du médius des mouvements de flexion sans poids des doigts de la main du côté opposé. Les diagrammes 4 a (Exp. VII) et 4 b (Exp. VIII) montrent une excitation durable du travail. Et on voit que quand la fatigue est venue avec les mouvements associés de l'autre main, la mastication du côté correspondant donne un relèvement du travail, relativement plus considérable quand il était descendu plus bas.

Exp. VII. — *Médius droit.* — Pendant toutes les reprises du travail on associe aux mouvement de flexion du médius droit des mouvements de flexion des doigts de la main gauche.

Hauteur totale	Nombre des soulèvements	Travail en kilogrammètres	Hanteur moyenne	Rapport du travail au travail normal
		1re Série (flexion des doigts de la main gauche).		
3,57	80	10,71	4,46	
2,07	48	6,21	4,31	
1,85	44	5,55	4,20	
1,62	36	4,86	4,50	
		27,33		120,34
		2e Série (flexion de la main gauche).		
4,03	98	12,09	4,11	
2,40	52	7,20	4,61	
2,10	47	6,30	4,46	
1,65	37	4,95	4,45	
		30,54		134,47

Digitized by Google

3e *Série (flexion de la main gauche).*

4,50	108	13,50	4,16	
2,94	84	8,82	3,50	
2,28	55	6,84	4,14	
1,85	45	5,55	4,13	
		34,71		152,83

4e *Série (flexion de la main gauche).*

2,99	72	8,97	4,15	
2,12	53	6,36	4,00	
1,61	39	4,83	4,12	
1,50	36	4,50	4,16	
		24,66		106,82

5e *Série (flexion de la main gauche).*

2,04	51	6,12	4 00	
1,16	29	3,48	4,00	
1,10	26	3,30	4,23	
1,04	25	3,12	4,16	
		16,02		70,54

6e *Série (flexion de la main gauche).*

1,38	35	4,14	3,94	
1,26	29	3,78	4,34	
1,17	28	3,51	4,17	
1,14	27	3,42	4,22	
		14,85		65,38

7e *Série (flexion de la main gauche).*

1,18	30	3,54	3,93	
1,05	24	3,15	4,37	
1,07	25	3,21	4,28	
0,96	23	1,88	4,17	
		12,78		56,27

8e *Série (flexion de la main gauche).*

1,22	29	3,66	4,20	
1,03	25	3,09	4,22	
0.97	24	2,91	4,00	
0,96	24	2,88	4,00	
		12,54		55,21

9e *Série (flexion de la main gauche).*

1,08	24	3,24	4,15	
1,00	24	3,00	4,16	
0,95	23	2,85	4,13	
0,49	14	1,47	4,21	
		10,56		46,49

Total général du travail : 183k99 (Fig. 4a)

Digitized by Google

Dans les deux séries suivantes, on associe aux mouvements de flexion du médius droit des mouvements de mastication sur un tube de caoutchouc tenu entre les arcades dentaires du côté droit.

10e *Série (mastication).*

1,51	35	4,53	4,31	
1,17	27	3,51	4,33	
1,17	27	3,51	4,33	
0,93	22	2,74	4,27	
		14,34		63,14

11e *Série (mastication).*

0,83	20	2,49	4,25	
0,59	16	1,77	3,68	
0,29	8	0,87	3,62	
0,20	6	0,60	3,33	
		5,73		25,23

Exp. VIII. — *Médius gauche.* — Pendant toutes les reprises du travail, on associe aux mouvements de flexion du médius gauche des mouvements de flexion des doigts de la main droite.

Hauteur totale	Nombre des soulèvements	Travail en kilogrammètres	Hauteur moyenne	Rapport du travail au travail normal
		1re *Série (flexion des doigts de la main droite).*		
2,45	62	7,35	3,95	
0,95	30	2,85	3,16	
0,90	28	2,70	3,21	
0,73	22	2,19	3,31	
		15,09		96,79
		2e *Série (flexion de la main droite).*		
2,39	61	7,17	3,91	
1,24	36	3,72	4,00	
0,77	21	2,31	3,66	
0,74	21	2,22	3,52	
		15,42		98,90
		3e *Série (flexion de la main droite).*		
2,38	61	7,14	3,90	
1,00	29	3,00	3,44	
0,89	26	2,67	3,42	
0,88	25	2,64	3,52	
		15,45		99,10

Digitized by Google

4e *Série (flexion de la main droite).*

2,46	61	7,38	4,03	
1,28	38	3,84	3,36	
0,91	28	2,73	3,25	
0,71	24	2,13	2,95	
		16,08		103,14

5e *Série (flexion de la main droite).*

2,41	61	7,23	3,95	
1,05	31	3,15	3,38	
0,96	27	2,88	3,55	
0,90	25	2,70	3,60	
		15,96		102,37

6e *Série (flexion de la main droite).*

2,41	64	7,23	3,76	
1,00	27	3,00	3,70	
0,87	23	2,61	3,78	
0.77	21	2,31	3,66	
		15,15		97,18

7e *Série (flexion de la main droite).*

1,83	45	5,49	4,06	
0,97	27	2,91	3,59	
0,77	20	2,31	3,35	
0,69	19	2,07	3,63	
		12,78		81,97

8e *Série (flexion de la main droite).*

1,66	39	4,98	4,25	
0,81	20	2,43	4,05	
0,86	20	2,58	4,30	
0,72	18	2,16	4,00	
		12,15		77,99

9e *Série (flexion de la main droite).*

1,37	35	4,11	3,91	
1,00	27	3,00	3,70	
0,72	20	2,16	3,60	
0,53	14	1,59	3,78	
		10,86		69,66

Total général du travail : 128,94 (Fig. 4b)

Dans les deux séries suivantes, on a associé aux mouvements de flexion du médius gauche, des mouvements de mastication sur un tube de caoutchouc tenu entre les arcades dentaires du côté gauche.

Digitized by Google

10e *Série* (*mastication*).

1,38	33	4,14	4,18	
0,81	22	2,43	3,68	
0,75	19	2,25	3,94	
0,73	21	2,19	3,47	
		11,01		70,62

11e *Série* (*mastication*).

0,85	21	2,55	4,04	
0,64	15	1,92	4,26	
0,65	15	1,95	4,33	
0,61	14	1,83	4,35	
		8,25		52,91

Dans les expériences suivantes, on a associé aux mouvements du médius des mouvements de la jambe soit du côté correspondant soit du côté opposé. Comme le travail se fait dans la position assise, ces mouvements associés ne sont pas des mouvements physiologiques que l'on puisse assimiler aux mouvements de la marche, ils sont beaucoup plus fatigants. Il n'y avait aucun avantage d'ailleurs à disposer l'appareil de manière à travailler debout, les mouvements associés de flexion de la jambe n'auraient pas été davantage des mouvements normaux de marche.

Exp. IX. — *Médius droit.* — Pendant toutes les reprises du travail on associe aux mouvements de flexion et d'extension du médius droit des mouvements de flexion et d'extension de la jambe droite.

Hauteur totale	Nombre des soulèvements	Travail en kilogrammètres	Hauteur moyenne	Rapport du travail au travail normal
		1re *Série* (*mouvements de la jambe droite*).		
3,73	85	11,19	4.38	
2,10	44	6,30	4,77	
1,84	37	5,52	4,97	
1,53	31	4,59	4,93	
		27,60		121,53
		2e *Série* (*mouvements de la jambe droite*).		
3,93	79	11,79	4,97	
2,40	47	7,20	5,10	
2,03	41	6,09	4,95	
1,64	30	4,92	5,46	
		30,00		132,10

Digitized by Google

3e *Série (mouvements de la jambe droite).*

1,52	28	4,56	5,42	
1,56	30	4,68	5,20	
1,28	25	3,84	5,12	
1,31	25	3,93	5,24	
		16,91		74,46

4e *Série (mouvements de la jambe droite).*

1,74	34	5,22	5,11	
1,58	31	4,74	5,09	
1,30	25	3,90	5,20	
1,14	22	3,42	5,18	
		17,28		76,08

5e *Série (mouvements de la jambe droite).*

1,80	33	5,40	5,45	
1,40	26	4,20	5,38	
1,29	24	3,87	5,37	
1,23	24	3,69	5,12	
		17,16		75,56

6e *Série (mouvements de la jambe droite).*

1,75	32	5,25	5,46	
1,20	23	3,60	5,21	
1,14	22	3,42	5,18	
1,13	22	3,39	5,13	
		15,66		68,95

7e *Série (mouvements de la jambe droite).*

1,55	29	4,65	5,34	
0,96	19	2,88	5,05	
1,06	20	3,18	5,30	
0,87	17	2,61	5,11	
		13,32		58,65

8e *Série (mouvements de la jambe droite).*

1.46	27	4,38	5,40	
1,07	21	3,21	5,09	
1,03	20	3,09	5,15	
0,70	15	2,10	4,66	
		12,78		56,18

9e *Série (mouvements de la jambe droite).*

1,30	26	3,90	5,00	
0,97	20	2,91	4,85	
0,92	19	2,76	4,84	
0,57	12	1,71	4,75	
		11,28		49,66 (Fig. 5a)

Total général du travail : 161,66

Digitized by Google

Dans les deux séries suivantes, on associe aux mouvements de flexion et d'extension du médius droit des mouvements de mastication sur un tube de caoutchouc tenu entre les arcades dentaires du côté droit.

10e *Série (mastication).*

2,96	62	8,88	4,77	
1,39	29	4,17	4,79	
0,83	17	2,49	4,88	
0,86	17	2,58	5,05	
		18,12		79,78

11e *Série (mastication).*

0,84	16	2,52	5,25	
0,76	15	2,28	5,06	
0,45	9	1,35	5,00	
0,39	8	1,17	4,87	
		7,32		32,23

Exp. X. — *Médius droit.* — Pendant toutes les reprises du travail, on associe aux mouvements de flexion et d'extension du médius droit des mouvements de flexion et d'extension de la jambe gauche.

Hauteur totale	Nombre des soulèvements	Travail en kilogrammètres	Hauteur moyenne	Rapport du travail au travail normal
		1re *Série (mouvements de la jambe gauche).*		
3,34	67	10,02	4,98	
1,71	25	5,13	4,88	
1,56	30	4,68	5,20	
1,28	25	3,64	5,12	
		23,47		103,34
		2e *Série (mouvements de la jambe).*		
3,17	60	9,51	5,28	
1,81	35	5,23	5,17	
1,51	28	4.53	5,39	
1,56	30	4,68	5,20	
		24,15		106,34
		3e *Série (mouvements de la jambe gauche).*		
2,42	43	7,26	5,62	
1,49	26	4,47	5,73	
1,26	22	3,78	5,72	
1,39	24	4,17	5,79	
		19,68		86,61

Digitized by Google

4e *Série (mouvements de la jambe).*

1,89	33	5,67	5,72	
1,35	25	4,05	5,40	
1,18	21	3,54	5,61	
1,04	20	3,12	5,20	
		16,38		72,12

5e *Série (mouvements de la jambe gauche).*

1,79	31	5,37	5,77	
1,08	20	3,24	5,40	
1,15	20	3,45	5,75	
1,03	18	3,09	5,72	
		15,15		66,71

6e *érie (mouvements de la jambe gauche).*

1,51	27	4,53	5,69	
1,12	20	3,36	5,60	
1,04	19	3,12	5,47	
1,02	18	3,06	5,66	
		14,07		61,95

7e *Série (mouvements de la jambe gauche).*

1,49	25	4,47	5,96	
1,12	20	3,36	5,60	
1,06	19	3,18	5,57	
1,03	18	3,09	5,72	
		14,10		62,08

8e *Série (mouvements de la jambe gauche).*

1,34	24	4,02	5,58	
0,54	10	1,62	5,40	
0,22	5	0,66	4,40	
0,11	3	0,33	3,66	
		6,63		28,31

9e *Série (mouvements de la jambe gauche).*

0,20	4	0,60	5,00	
0,09	3	0,27	3,00	
0,08	2	0,24	4,00	
0,04	2	0,12	2,00	
		1,23		5,41

Total général du travail : 133 k. 86 (Fig. 6)

Dans les deux séries suivantes, on associe aux mouvements de flexion du médius droit des mouvements de mastication sur un tube de caoutcho uc tendu entre les arcades dentaires du côté droit.

Digitized by Google

10e *Série (mastication).*

1,28	23	3,84	5,56	
0,58	11	1,74	5,27	
0,60	12	1,80	5,00	
0,38	9	1,14	4,22	
		8,52		37,42

11e *Série (mastication).*

0,42	9	1,26	4,66	
0,29	7	0,87	4,14	
0,32	7	0,96	4,57	
0,25	6	0,75	4,16	
		3,84		16,95

Exp. XI. — *Médius gauche.* — Pendant toutes les reprises du travail, on associe aux mouvements de flexion et d'extension du médius gauche des mouvements de flexion et d'extension de la jambe gauche.

Hauteur totale	Nombre des soulèvements	Travail en kilogrammètres	Hauteur moyenne	Rapport du travail au travail normal
		1re *Série (mouvements de la jambe gauche).*		
2,69	56	8,07	4,80	
1,60	34	4,80	4,70	
1,10	22	3,30	5,00	
0,89	21	2,67	4,23	
		18,84		120,84
		2e *Série (mouvements de la main gauche).*		
2,14	43	6,42	4,96	
1,27	28	3,81	4,53	
0,90	21	2,70	4,28	
0,81	19	2,43	4,26	
		15,36		98,58
		3e *Série (mouvements de la jambe gauche).*		
2,16	43	6,48	5,02	
1,23	25	3,66	4,88	
0,86	19	2,58	4,52	
0.73	17	2,19	4,29	
		14,91		95,63
		4e *Série (mouvements de la jambe gauche).*		
1,85	34	5,55	5,28	
1,03	21	3,09	4,90	
0,98	20	2,70	4,50	
0,76	17	2,28	4,47	
		13,62		7,86

Digitized by Google

5e *Série (mouvements de la jambe gauche).*

1,72	33	5,16	5,21	
1,14	23	3,42	4,95	
0,96	21	2,88	4,57	
0,83	18	2,49	4,61	
		13,95		89,46

6e *Série (mouvements de la jambe gauche).*

1,65	33	4,95	5,00	
0,85	22	2,55	4,25	
0,79	19	2,37	4,15	
0,78	18	2,34	4,33	
		12,21		78,31

7e *Série (mouvements de la jambe gauche).*

1,56	31	4,68	5,03	
1,05	21	3,15	5,00	
0,79	18	2,37	4,38	
0,78	16	2,34	4,87	
		12,54		80,43

8e *Série (mouvements de la jambe gauche).*

1,58	31	4,74	5,09	
0,89	19	2,67	4,68	
0,79	17	2,37	4,84	
0,70	15	2,10	4,66	
		11,88		76,20

9e *Série (mouvements de la jambe gauche).*

1,38	25	4,14	5,52	
0,85	17	2,55	5,00	
0,59	13	1,77	4,53	
0,35	10	1,05	3,50	
		9.51		61,00
		Total général du travail :		122,82 (Fig. 5b)

Dans les deux séries suivantes, on associe aux mouvements de flexion du médius gauche des mouvements de mastication sur un tube de caoutchouc tenu sous les arcades dentaires du côté gauche.

10e *Série (mastication).*

1,19	28	3,57	4,25	
0,80	19	2,40	4,21	
0,70	17	2,16	4,11	
0,72	17	2,16	4,23	
		10,29		66,00

Digitized by Google

11e *Série* (*mastication*).

0,35	10	1,05	3,50	
0,20	6	0,60	3,33	
0,14	4	0,42	3,50	
0,12	4	0,36	3,00	
		2,43		15,45

Exp. XII. — *Médius gauche.* — Pendant toutes les reprises du travail, on associe aux mouvements de flexion et d'extension du médius gauche des mouvements de flexion et d'extension de la jambe droite.

Hauteur totale	Nombre des soulèvements	Travail en kilogrammètres	Hauteur moyenne	Rapport du travail au travail normal
		1re *Série* (*mouvements de la jambe droite*)		
2,25	45	6,75	5,00	
1,09	23	3,27	4,73	
0,79	18	2,37	4,38	
0,55	13	1,65	4,23	
		14,04		90,06
		2e *Série* (*mouvements de la jambe droite*).		
2,27	49	6,81	4,63	
0,86	21	2,58	4,09	
0,67	16	2,01	4,18	
0,64	16	1,92	4,00	
		13,32		85,43
		3e *Série* (*mouvements de la jambe droite*).		
2,12	47	6,36	4,50	
0,73	18	2,19	4,05	
0,65	17	1,95	3,82	
0,59	16	1,77	3,68	
		12,27		78,79
		4e *Série* (*mouvements de la jambe droite*).		
2,07	46	6,21	4,50	
0,83	20	2,49	4,15	
0,63	18	1,89	3,50	
0,63	18	1,89	3,50	
		12,48		80,05
		5e *Série* (*mouvements de la jambe droite*).		
2,03	48	6,09	4,22	
0,89	22	2,67	4,04	
0,72	19	2,16	3,78	
0,71	18	2,13	3,94	
		13,05		83,70

Digitized by Google

6e *Série (mouvements de la jambe droite).*

2,10	44	6,30	4,77	
1,08	25	3,24	4,32	
0,78	20	2,34	3,90	
0,66	17	1,98	3,88	
		13,86		88,90

7e *Série (mouvements de la jambe droite).*

0,94	20	2,82	4,69	
0,60	14	1,80	4,28	
0,56	14	1,68	4,00	
0,51	13	1,53	3,92	
		7,83		50,22

8e *Série (mouvements de la jambe droite).*

0,68	15	2,04	4,52	
0,54	13	1,62	4,15	
0,32	8	0,96	4,00	
0,37	9	1,11	4,11	
		5,73		36,75

9e *Série (mouvements de la jambe droite)*

0,84	19	2,52	4,42	
0,41	10	1,23	4,10	
0,34	9	1,02	3,77	
0,29	8	0,87	3,62	
		5,64		36,17
		Total général du travail :		98,22 (Fig. 6b)

Dans les deux séries suivantes, on associe aux mouvements de flexion du médius gauche des mouvements de mastication sur un tube de caoutchouc tenu sous les arcades dentaires du côté gauche.

10e *Série (mastication).*

1,74	38	5,22	4,57	
0,84	20	2,52	4,20	
0,71	18	2,13	3,94	
0,68	17	2,04	4,00	
		11,91		76,48

11e *Série (mastication).*

0,86	19	2,58	4,52	
0,39	10	1,17	3,90	
0,23	6	0,69	3,83	
0,16	5	0,48	3,70	
		4,92		31,55

Digitized by Google

La fatigue ne se manifeste pas de la même manière quand c'est une jambe ou l'autre qui agit. Dans le cas d'association des mouvements de la jambe droite, quand la fatigue arrive, ce sont d'abord les mouvements du médius qui deviennent pénibles et impossibles tandis que la jambe peut encore se mouvoir ; dans le cas d'association des mouvements de la jambe gauche, c'est la fatigue de la jambe qui se manifeste la première. Quand le travail s'est arrêté, la jambe est dans l'impossibilité de s'étendre, et pour un moment la représentation de ce mouvement est impossible. Quand il redevient possible, il entraîne le pied en le faisant glisser sur le sol, mais sans le soulever. C'est une véritable paralysie par épuisement avec son accompagnement psychique, l'incapacité de la représentation (1). Cette paralysie ne s'observe pas dans le médius qui travaille, lorsqu'il cesse de pouvoir travailler ; c'est qu'il s'arrête parce qu'il est devenu incapable de soulever le poids de 3 kil. dans le temps voulu, mais non parce qu'il est incapable de se mouvoir.

Les diagrammes 5 *a* (exp. IX) et 5 *b* (exp. XI) qui représentent le travail exécuté en même temps que des mouvements de la jambe du même côté montrent une excitation plus forte ; mais les diagrammes 6 *a* (exp. X) et 6 *b* (exp. XII) montrent aussi un changement de courbe de la fatigue et par conséquent une excitation momentanée. L'intervention ultérieure des mouvements de mastication provoque encore dans ces quatre expériences une excitation relative d'autant plus forte que la dépression avait été plus considérable.

En résumé ces expériences montrent que :

1° Les mouvements associés et synchrones de la mâchoire, des fléchisseurs des doigts du côté opposé, des muscles de la jambe du côté correspondant ou du côté opposé si fatigants soient-ils en eux-mêmes, modifient la courbe de la fatigue du médius et produisent une augmentation au moins momentanée du travail.

2° En général plus l'exaltation du travail a été faible au début plus la dépression est rapide. Comme les excitations sensorielles, l'excitation autochtone par l'activité volontaire permet de mobiliser des forces disponibles, elle ne crée pas de forces.

3° Le côté gauche et le côté droit réagissent d'une manière très différente. Le côté droit réagit plus rapidement et s'épuise plus vite, le côté gauche réagit plus lentement et s'épuise aussi plus lentement.

Cette asymétrie réactionnelle correspond à une asymétrie motrice et

(1) Ch. Féré, *La pathologie des émotions*, 1892, p. 143.

Digitized by Google

Photographie Lœwy (Vienne). Photogravure Lœwy.

LA CONSULTATION

Tableau de FRANS VAN MIERIS le Vieux

Musée de Vienne.

MASSON ET Cie, Éditeurs.

Digitized by Google

Digitized by Google

sensorielle bien connue (1) et je l'ai déjà observé dans des expériences variées (2).

TABLEAU III

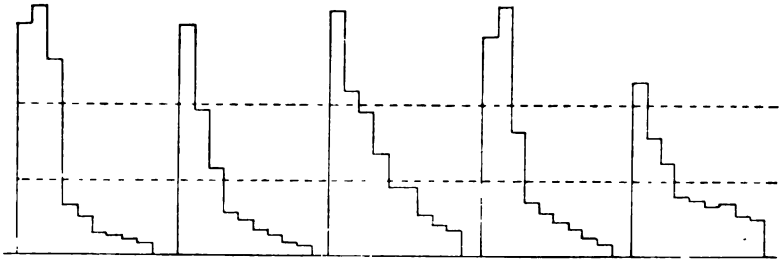

Fig. 7. Fig. 8. Fig. 9. Fig. 10. Fig. 11.

Fig. 7. — Travail du médius droit sous l'influence de l'odeur d'essence d'absinthe, 121 k. 38. Comme dans tous les faits suivants relatifs aux excitations sensorielles et aux poisons nerveux, la décroissance est rapide, et les séries terminales sont toujours au-dessous de la normale.

Fig. 8. — Travail du médius droit sous l'influence de la lumière rouge : 90 k. 78.

Fig. 9. — Travail du médius droit sous l'influence du bruit d'une sonnerie électrique : 129 k. 54.

Fig. 10. — Travail du médius droit, sous l'influence du goût d'essence de cannelle : 117 k. 07.

Fig. 11. — Travail du médius droit, sous l'influence d'un sinapisme : 90 k.15.

TABLEAU IV

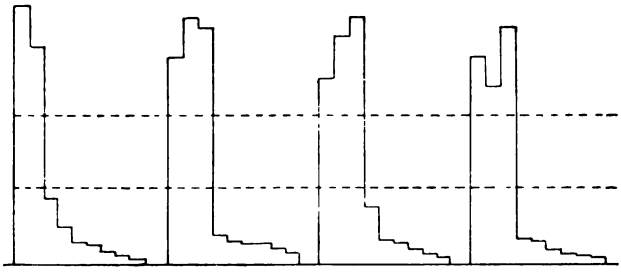

Fig. 12 Fig. 13 Fig. 14 Fig. 15

Fig. 12. — Travail du médius droit sous l'influence de la saveur de l'alcool : 98 k.6 .

Fig. 13. — Travail du médius droit sous l'influence du haschisch : 119 k. 37.

Fig. 14. — Travail du médius droit sous l'influence de l'opium : 122 k. 27.

Fig. 15. — Travail du médius droit sous l'influence de la théobromine : 109,73.

(1) J.-J. Van Biervliet, *L'homme droit et l'homme gauche* (Revue Philosophique, 1899, XLVII, p. 113, 276, 371) ; R. S. Woowarth, *The accuracy of volontary movement* (The psychological review, 1899, Vol. III, n° 2).

(2) *L'excitabilité comparée des deux hémisphères cérébraux chez l'homme* (L'année psychologique, 1901, p. 143), *De l'influence de l'échauffement artificiel de la tête sur le travail* (Journ. de l'anat. et de la phys., 1901, p. 291).

Digitized by Google

TABLEAU V

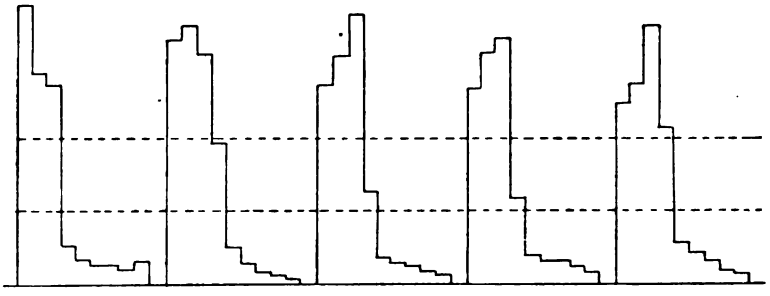

Fig. 16. Fig. 17. Fig. 18. Fig. 19. Fig. 20.

Fig. 16. — Travail du médius droit sous l'influence de la mastication du café torréfié : 123 k. 19.

Fig. 17. — Travail du médius droit sous l'influence de la dégustation de l'infusion de café : 147 k. 93.

Fig. 18. — Travail du médius droit sous l'influence de l'ingestion de l'infusion de café : 131 k. 46.

Fig. 19. — Travail du médius droit sous l'influence de la caféine (0, 25) : 128 k. 13.

Fig. 20. — Travail du médius droit sous l'influence de la caféine à doses fractionnées 138 k. 90.

Si on compare le travail fourni par le même procédé d'exploration sous l'influence de l'excitation par une activité volontaire, et le travail fourni sous l'influence d'excitations sensorielles diverses et par les poisons nerveux, on est frappé par une différence qui me paraît digne de remarque.

Si nous considérons, en le représentant par des diagrammes, le travail fourni par le médius droit dans nos expériences récentes le plus favorables sous l'influence des excitations sensorielles ou toxiques diverses nous voyons que ce travail est constamment inférieur au travail fourni sous l'influence d'une activité volontaire associée. Il n'y a qu'une exception, c'est dans le cas où le travail associé est le mouvement du membre inférieur gauche qui constitue un travail additionné assez pénible en lui-même.

Le travail total pour les neuf séries d'ergogrammes du médius droit sous l'influence de mouvements associés de mastication est de 148 k. 68, et de 182, 87 ; sous l'influence de mouvements associés de la main gauche, 183, 99; sous l'influence des mouvement associés du membre inférieur droit 161, 99, sous l'influence de mouvements associés du membre inférieur gauche, 133, 86, soit en moyenne 162, 67.

Les excitations les plus favorables avec les excitations sensorielles donnent : odorat (1), essence d'absinthe, 121,38 (Fig. 7) ; vue (2), lumière

(1) *Recherches expérimentales sur la fatigue par les excitations de l'odorat* (Nouv. Icon. de la Salp., 1901, p. 334).

(2) *Note sur la fatigue par les excitations visuelles* (C. R. Soc. de Biol., 1901, p. 671).

Digitized by Google

rouge (Fig. 8), 90,78 ; l'ouïe (1), sonnerie électrique (Fig. 9), 129,54 ; goût (2), essence de cannelle, 117,07 (Fig. 10) ; toucher (3), sinapisme, 90,15 (Fig. 11) ; soit en moyenne 109,78.

L'excitation la plus favorable produite par l'alcool (dégustation) (Fig. 12) a donné 98,61 (4) ; par le haschisch (5), 119,37 (Fig. 13) ; par l'opium (6), 122,27 (Fig. 14) ; par la théobromine (7), 109,73 (Fig. 15) ; par le café (8), mastication du grain torréfié (Fig. 16), 123,19, dégustation de l'infusion, 147,93 (Fig. 17), ingestion de l'infusion, 131, 46 (Fig. 18), caféine (0,25) (Fig. 19), 128,13, caféine, 0,25 à doses fractionnées, 138,90 (Fig. 20) ; soit en moyenne 125,91.

Cette comparaison entre les effets des divers excitants artificiels ou naturels et les effets de l'activité volontaire impose une conclusion aussi intéressante au point de vue de la morale qu'au point de vue de l'hygiène : c'est dans sa propre activité qu'on trouve l'excitation la plus efficace. Elle est aussi la plus inoffensive puisque la fatigue constitue un avertissement, un moyen de défense (9).

(1) *Note sur la fatigue par les excitations auditives* (*ibid.*, p. 750).
(2) *Note sur la fatigue par les excitations du goût* (*ibid.*, p. 723).
(3) *Note sur la fatigue par les excitations cutanées* (*ibid.*, p. 753).
(4) *L'influence de l'alcool et du tabac sur le travail* (Arch. de neurologie, 1901, 2e série, t. XII, p. 378).
(5) *Note sur l'influence du haschisch sur le travail* (C. R. Soc. de Biol., 1901, p. 697).
(6) *Note sur l'influence de l'opium sur le travail* (*ibid.*, p. 725).
(7) *Note sur l'influence de la théobromine sur le travail* (*ibid.*, p. 593).
(8) *Note sur l'influence du café sur le travail* (*ibid.*, p. 627).
(9) Ch. Féré, Marthe Francillon et Ed. Papin, *Note sur les modifications de la pression artérielle sous l'influence des conditions capables d'interrompre la manifestation de la fatigue* (C. R. Soc. de Biol., 1901, p. 823).

Digitized by Google

LA SAIGNÉE EN IMAGES

PAR

HENRY MEIGE

(*Suite*)

A propos du *Mal d'Amour* (1), j'ai eu l'occasion de signaler plusieurs peintures de l'Ecole Hollandaise où l'attirail de la saignée figure parmi les accessoires. Il suffira de les rappeler ici brièvement.

*
* *

Dans la *Consultation* de Frans van Mieris le vieux (1635-1681), au musée de Vienne (Pl. LVIII), une gracieuse jeune femme, coiffée de blanc, vêtue d'un casaquin de velours rouge bordé de cygne, est assise, la main gauche appuyée sur sa poitrine, abandonnant son bras droit au médecin qui lui tâte le pouls ; sur ses genoux un livre est ouvert : c'est l'Ancien Testament.

Le docteur, élégant et solennel, a délicatement saisi le poignet de sa cliente. De la main droite il fait un geste profond. Son sourcil froncé, son regard sévère font entrevoir toute la gravité du cas.

Sur une table, à côté d'une fiole bouchée de papier, on voit un bassin de cuivre avec un linge et une éponge : préparatifs de la saignée menaçante, dont la perspective ne contribue pas peu sans doute à accroître la tristesse et les angoisses de la patiente.

Les « palles couleurs » du Mal d'Amour n'étaient pas une contre-indication.

« On saignait pour l'excès de sang ; mais on saignait aussi pour l'insuffisance. Une saignée appelait une autre saignée, celle-ci une troisième, et indéfiniment. Ne pas saigner, c'était ne pas soigner. Pourquoi faire une exception en faveur du Mal d'Amour ?..... »

(1) Nouvelle Iconographie de la Salpêtrière, 1899.

Digitized by Google

Digitized by Google

Cliché Hanfstaengl.

LA DAME ÉVANOUIE

Tableau de EGLON VAN DER NEER (1643-1703).

A l'ancienne Pinacothèque de Munich.

MASSON ET Cie, Éditeurs.

Digitized by Google

*
* *

La *Dame évanouie* de Van der Neer (1643-1703) à la Pinacothèque de Munich (Pl. LIX), est encore une victime de la saignée. Si jamais saignée fut criminelle, ce fut bien celle qui s'attaqua à cette magnifique moribonde.

L'opération vient d'avoir lieu.

Par terre, dans une palette de cuivre, le sang tiré fait une tache rutilante ; à côté gît l'éponge qui l'étancha.

Le résultat ne s'est pas fait attendre : la dame est tombée en pâmoison.

La saignée a-t-elle été trop copieuse, ou bien la vue du sang a-t-elle suffi pour faire perdre ses sens à la belle phlébotomisée?...Toujours est-il que ses jambes se dérobent sous elle et que sans la prompte assistance d'une aide et du médecin elle tomberait à la renverse au risque de heurter durement sa jolie tête aux yeux mourants.

Evidemment, le docteur de cette majestueuse personne appartient à la confrérie du premier médecin de M. de Pourceugnac. « Pour remédier à cette cacochymie luxuriante par tout le corps,... il est d'avis qu'il soit phlébotomisé libéralement, c'est-à-dire que les saignées soient fréquentes et plantureuses..... »

Est-ce à la céphalique qu'il s'est attaqué, ou bien à la basilique ?....

Ce qui est certain c'est qu'on voit au pli du coude droit, que soutient une gracieuse suivante, le linge qui bande la plaie de la lancette, détail discrètement réaliste que le consciencieux et correct van der Neer n'a eu garde d'oublier.

Voilà bien la saignée des gens de qualité, celle qu'il eût été malséant de refuser sous peine de manquer aux convenances. Utile ou superflue, voire même périlleuse, elle était de bon ton. Les têtes couronnées prêchaient d'exemple. Louis XIV, dit-on, fut saigné trente-huit fois dans sa vie, et Louis XIII jusqu'à quarante-sept fois en une seule année.

La défaillance consécutive, pour n'être pas obligatoire, complétait galamment l'opération.

*
* *

Un document iconographique d'un caractère bien différent, est fourni par l'Ecole Italienne. Le naturalisme cher aux maîtres flamands et hollandais cède ici la place à une composition plus ample et plus solennelle. Le malade n'est plus un personnage quelconque, reproduisant un type de la vie journalière : c'est le symbole de la maladie. Le médecin n'est pas un confrère d'antan : il représente toute la médecine. L'artiste a fait œuvre de généralisation et d'abstraction. La scène y gagne en grandeur ; mais elle

Digitized by Google

y perd en réalisme. Au demeurant, cette œuvre d'art ne laisse pas d'impressionner.

C'est un Dessin à la sanguine du GUERCHIN (1591-1666), conservé au musée des Offices, à Florence (nº 808) (Pl. LX).

Un homme à demi-nu qui semble en pâmoison est couché sur le dos, la tête et les épaules reposant sur les genoux d'un jeune homme coiffé d'un béret.

Un vieillard à longue barbe, barrette sur la tête, saisit le bras droit du malade de la main gauche. De la main droite il tient un instrument, probablement une lancette, avec lequel il opère sur l'avant-bras.

Le mauvais état de ce dessin ne permet pas d'affirmer absolument qu'il s'agisse d'une saignée. Cependant la façon dont l'opérateur tient son instrument, la position de la main gauche dont le pouce semble tendre la peau de la région cubitale, peuvent être interprétées dans ce sens.

La figure attentive et réfléchie du vieux docteur, le regard curieux et un peu inquiet de l'aide, l'anéantissement du corps de l'opéré sont rendus avec une sincérité parfaite.

Toute la scène est noble, émouvante. Ce n'est pas une saignée quelconque. C'est la *Saignée*, toute puissante auxiliaire de la médecine, qui vient pour disputer un moribond à la Mort.

Le Gérant : BOUCHEZ

Imp. J. Thevenot, Saint-Dizier (Haute-Marne).

Digitized by Google

BOSTON PUBLIC LIBRARY

LA SAIGNÉE

D'après un dessin à la sanguine attribué au GUERCHIN (Musée des Offices, à Florence).

Reproduit par M. WEISSER.

MASSON ET Cie, Éditeurs.

Digitized by Google

Digitized by Google

SUR LE TROPHOEDÈME

PAR

HENRY MEIGE.

[Dans le dernier fascicule de l'année 1901, la *Nouvelle Iconographie de la Salpêtrière* a eu la bonne fortune de pouvoir grouper des études originales et des documents figurés relatifs à une catégorie encore peu connue d'œdèmes dystrophiques.

Deux des auteurs de ces intéressantes études, M. Rapin (de Genève) et M. Hertoghe (d'Anvers), m'ayant auparavant procuré le plaisir de présenter leurs travaux à la *Société de Neurologie de Paris* (Séances des 7 novembre et 9 décembre 1901), j'ai cru pouvoir me permettre de revenir (1) à cette occasion sur la question du *trophœdème* dont il a déjà été parlé dans ce recueil (2).

Une autre observation récente de M. H. Mabille est venue fort à propos compléter le dossier nosographique et iconographique du *Trophœdème*. Enfin l'un des cas rapportés par M. A. Thomas mérite à plus d'un titre d'être rapproché des précédents.

Les réflexions suggérées par ces observations nouvelles ne sauraient déflorer l'originalité de ces dernières ni altérer la valeur des interprétations qui les accompagnent. Elles ont pour but de signaler l'intérêt qu'on peut y attacher en vue d'éclaircir et de compléter nos connaissances sur les œdèmes dystrophiques.]

*
* *

Sous le nom de *Dystrophie œdémateuse*, ou sous la dénomination plus brève de *Trophœdème*, nous avons proposé, il y a quatre ans, de grouper un certain nombre d'observations d'œdème blanc, dur, indolore, à répartition segmentaire sur les membres (3).

« Le terme de *trophœdème* sans épithète, disions-nous, pourrait être employé d'une façon générale pour désigner tous les œdèmes dystrophi-

(1) Société de Neurologie de Paris, 7 novembre 1901.

(2) Nouv. Iconographie de la Salpêtrière, n° 6, 1899, n° 6, 1900.

(3) Communication au IXe congrès des médecins neurologistes et aliénistes, Angers, 4 août 1898 ; Presse médicale, 14 décembre 1898.

Digitized by Google

ques, de cause encore inconnue, mais vraisemblablement d'origine nerveuse. Il n'aurait d'autre mérite que sa brièveté. »

On aurait pu donner le nom de *trophœdèmes aigus*, à tous les œdèmes qualifiés de *névropathiques*, *circonscrits*, *angio-neurotiques*, *névro-vasculaires*, *intermittents*, etc. affections œdémateuses *transitoires*, accompagnées parfois de phénomènes thermiques, de troubles de la sensibilité, de douleurs, de changements de couleur de la peau, et souvent aussi d'autres troubles trophiques cutanés, éruptions, ulcérations, etc.

Ce groupe est connu en Allemagne sous le nom de *Maladie de Quincke*. Cassirer, dans sa remarquable monographie sur les « Névroses trophiques et vaso-motrices » (1), consacre un long chapitre à sa description.

A côté du véritable œdème aigu circonscrit de Quincke, et en outre des formes atypiques qu'on y rattache, il existe bien réellement une variété d'*œdème blanc*, *indolore*, *à répartition segmentaire*, dont la *chronicité* est un caractère diagnostique capital.

Des faits déjà nombreux permettent d'affirmer la réalité de ce groupe nosographique (cas de Mathieu, Follet, Lourier, Debove, Higier, Duckworth, Vigouroux, etc.). C'est à ces cas qu'il convient de réserver le nom de *trophœdème chronique*.

*
* *

Le *trophœdème chronique* peut exister comme manifestation *isolée*, frappant un seul sujet dans une famille. Tels sont les cas récents de Vigouroux, Prothon, Rapin, Hertoghe, Mabille.

Dans cette catégorie rentrent aussi les observations publiées antérieurement sous les noms d'*œdème rhumatismal chronique* (Desnos), *pseudo-éléphantiasis neuro-arthritique* (Mathieu), *œdème segmentaire* (Debove), *myxœdème localisé*, *éléphantiasis nostras*, etc.

Le trophœdème chronique se présente aussi comme une dystrophie *héréditaire* et *familiale*. C'est de cette forme que nous avons eu l'occasion de nous occuper antérieurement, rapprochant des cas de Milroy (22 dans une même famille sur 6 générations) les faits signalés par Desnos, Higier, etc., et nos observations personnelles (8 cas sur 4 générations). M. Lannois en a rapporté un nouvel exemple au Congrès de Paris de 1900 (4 cas sur 3 générations). Les caractères de l'œdème sont les mêmes dans ces différents cas, et semblables d'ailleurs à ceux décrits dans les cas isolés (2).

On peut admettre également l'existence d'un *trophœdème congénital* lequel peut être aussi *héréditaire*. Ce sont des observations étiquetées *éléphantiasis congénital*. Nonne en a décrit plusieurs cas. Dans l'un d'eux

(1) R. Cassirer, *Die vasomotorisch-trophischen Neurosen*, 1901.

(2) On a aussi décrit des héréditaires d'œdème aigu circonscrit (Ricochon, Osler, etc.).

Digitized by Google

7 individus, sur 3 générations, naquirent avec cette affection portant tantôt sur un membre inférieur, tantôt sur les deux ; un des enfants présentait un œdème généralisé et était en outre acéphale.

Le Dr Tobiesen (de Copenhague) a eu l'obligeance de nous communiquer un intéressant travail dans lequel il relate l'histoire de 4 individus d'une même famille, échelonnés sur 3 générations et ayant présenté à leur naissance un œdème des membres inférieurs qui ne disparut pas avec l'âge. La description de la maladie et les photographies qui accompagnent le mémoire permettent d'entrevoir plus d'une analogie avec le trophœdème héréditaire à début juvénile.

*
* *

En somme, si l'on rapproche les uns des autres ces faits jusqu'alors disséminés, décrits sous des dénominations différentes, mais présentant, à de très faibles variantes près, le même aspect clinique, on peut concevoir l'existence d'une dystrophie spéciale : le *trophœdème chronique, caractérisé par un œdème blanc, dur, indolore, occupant un ou plusieurs segments de l'un ou des deux membres inférieurs et persistant la vie entière sans préjudice notable pour la santé.*

La trophœdème est parfois un accident isolé. D'autres fois, il est héréditaire et familial. Il semble qu'il puisse être aussi congénital.

*
* *

Quelle est la *nature* de cette affection ? Le terme même de *trophœdème* donne à entendre qu'il s'agit d'un accident dystrophique.

La participation du tissu conjonctif aux troubles trophiques est un fait avéré. On l'observe conjointement avec l'atrophie musculaire, ou avec les déformations osseuses (rétractions fibreuses dans les amyotrophies, épaississements cellulo-cutanés et surproductions graisseuses dans les myopathies, etc.).

Ainsi les dystrophies conjonctive, musculaire et osseuse sont souvent coexistantes ; cependant chacune d'elles peut s'observer isolément. Le processus dystrophique peut n'être que musculaire ; il peut n'être que conjonctif.

La dystrophie musculaire se manifeste généralement sous la forme atrophique, mais on sait qu'elle revêt parfois la forme hypertrophique.

La dystrophie conjonctive semble affecter au contraire de préférence la forme hypertrophique ; elle présente alors l'apparence extérieure d'un œdème : d'où le nom de *trophœdème.*

(1) Fr. Tobiesen, *Ueber Elephantiasis congenita hereditaria*, Jahrbuch. f. Kinderheilkunde, N. F. XLIX, 4e Heft.

(2) L. Guinon a présenté tout récemment à la *Société de Pédiatrie* (28 déc. 1901) un cas d'Eléphantiasis congénital des jambes et des pieds, qui a peu à peu disparu.

Digitized by Google

*
* *

Quelle est *l'origine* du trophœdème? On peut la chercher dans une altération des centres trophiques du tissu cellulaire sous-cutané.

Mais où siègent ces centres? Vraisemblablement dans la moelle, dans la substance grise, au voisinage des centres trophiques des muscles.

Bien que les constatations histologiques n'aient pas permis d'isoler les uns des autres les centres de ces différents systèmes, la coexistence de troubles trophiques osseux, musculaires et conjonctifs, à la suite de lésions des cornes antérieures ou de leur voisinage immédiat, plaide en faveur de cette localisation.

D'autre part, le fait que l'on peut observer isolément des troubles trophiques du système osseux, musculaire ou conjonctif, autorise à admettre l'existence de centres autonomes pour chacun de ces systèmes.

La toute récente observation de M. H. Mabille fait connaître un cas de trophœdème des deux membres inférieurs, coexistant avec une affection nerveuse organique, hémiplégie gauche. L'affection s'est développée lentement, chez une femme, qui, dès l'âge de huit ans, fut atteinte de mouvements choréiformes, encore persistants (à 49 ans) et qui présente en outre des troubles psychiques.

L'enflure a aujourd'hui tous les caractères du trophœdème; mais elle semble avoir débuté assez tardivement et avoir été précédée de poussées aiguës d'œdème rouge. Ce fait a été constaté dans plusieurs observations, ce qui permet de croire que dans certains cas le trophœdème chronique peut être la résultante d'une série d'œdèmes aigus circonscrits.

La malade de M. Mabille présente en outre de l'anesthésie des régions œdématiées (sauf pour les agents thermiques). Nous avions noté également des troubles sensitifs des membres inférieurs chez une de nos malades.

La coexistence du trophœdème avec une affection choréiforme, chez un sujet hémiplégique n'est assurément pas fortuite. On ne saurait invoquer une localisation unique pour tous ces accidents, mais c'est encore un nouvel argument en faveur de l'origine nerveuse du trophœdème et une preuve de sa parenté anatomo-pathologique avec les œdèmes qui accompagnent les affections organiques du système nerveux (œdèmes des hémiplégiques, main succulente des syringomyéliques, etc.).

En définitive, il y a tout lieu de croire que la lésion du trophœdème est une lésion médullaire intéressant l'axe gris (1).

La répartition *segmentaire* de l'œdème, — et des troubles sensitifs qui s'y superposent dans quelques cas, — vient à l'appui de cette localisation. On ne peut manquer de saisir l'analogie avec les accidents trophiques et sensitifs de la syringomyélie. Les divisions métamériques de la moelle

(1) Des lésions du système sympathique pourraient exister également, soit primitives, soit secondaires aux lésions médullaires.

Digitized by Google

s'accordent avec ce mode de distribution périphérique. Nous en avons suffisamment parlé antérieurement pour qu'il soit superflu d'y revenir.

En faveur de l'existence d'une lésion médullaire, M. Rapin apporte une observation de grand intérêt dans laquelle la dystrophie œdémateuse serait survenue à la suite d'une affection fébrile, évolution que l'auteur rapproche judicieusement de celle de la paralysie infantile. De nouvelles observations sont nécessaires pour confirmer cette assimilation. S'il en était ainsi cependant, on pourrait, comme le fait M. Rapin, décrire une *dystrophie œdémateuse d'origine myélopathique*, — comparable à la paralysie infantile, — les autres formes a début insidieux, les formes familiales surtout, demeurant parallèles à la dystrophie musculaire progressive.

Le trophœdème chronique, dystrophie œdémateuse, offre en effet, plus d'une analogie avec la dystrophie musculaire. Nous y avons longuement insisté autrefois.

Le caractère familial se retrouve dans plusieurs cas ; souvent, l'affection suit une marche progressive ; les cas qui débutent à l'époque de la puberté sont à rapprocher des myopathies juvéniles. Enfin, comme dans la dystrophie musculaire, aucun traitement n'est capable de modifier les progrès de l'affection.

Si l'on admet, comme les faits tendent à le démontrer, que la dystrophie musculaire est commandée par une altération des centres trophiques des muscles, on doit considérer le trophœdème chronique comme la conséquence d'une altération des centres trophiques du tissu cellulaire.

Dans le trophœdème congénital, on incriminera une anomalie congénitale des centres trophiques conjonctifs. Pour le trophœdème acquis, il faut admettre une fragilité congénitale de ces mêmes centres qui les rend plus facilement altérables sous l'influence des causes extérieures.

*
* *

Quelles sont donc les *causes* du trophœdème non congénital ?

Il semble bien que les *maladies infectieuses* jouent un rôle important dans son apparition.

On a depuis longtemps parlé du rhumatisme. La fièvre typhoïde avait été accusée chez les deux jeunes filles dont nous avons rapporté l'histoire. Lannois a incriminé la scarlatine ; Rapin, la variole ; Hertoghe, la rougeole.

Ces indications méritent d'être attentivement retenues et l'origine infectieuse du trophœdème offre une réelle vraisemblance.

Mais il ne faut pas oublier qu'il existe des cas familiaux et des cas con-

Digitized by Google

génitaux. Il faut par conséquent faire très large la part de la *prédisposition héréditaire.*

*
* *

Le Trophœdème peut se trouver *associé* à d'autres troubles trophiques, osseux, comme dans un cas de Vidal (de Lyon), ou musculaires.

D'ailleurs, le trophœdème chronique peut être rapproché, sans perdre pour cela ses caractères diagnostiques, d'autres anomalies du tissu cellulo-cutané, la lipomatose en particulier ; on peut trouver entre ces deux modes de déviation d'un même tissu tous les intermédiaires. Il faut aussi rappeler la sclérodermie, mode de réaction du tissu cellulo-cutané diamétralement opposé à celui du trophœdème, mais qui relève, elle aussi, d'une altération des centres trophiques.

Les observations de M. Hertoghe mettent en évidence la parenté du trophœdème avec d'autres anomalies du développement du tissu cellulaire et cutané. C'est ainsi que coexistent avec le trophœdème, ou se retrouvent dans les familles des trophœdémateux, les malformations dentaires, les troubles trophiques des cheveux, les nævi, les verrues, etc. (1).

Tous ces faits tendent à confirmer l'hypothèse de l'existence d'une imperfection congénitale des centres qui président au développement et à la nutrition du tissu cellulo-cutané.

*
* *

Le trophœdème chronique frappe-t-il uniquement les *membres inférieurs ?*

Telle semble être sa localisation préférée. Les observations nous signalent sa présence sur un seul pied, les deux pieds, une jambe, les deux jambes, un membre inférieur tout entier, ou les deux à la fois.

Aux cas déjà publiés, j'ajouterai le document figuré ci-joint (Pl. LXI). C'est la photographie d'une malade que j'ai observée en 1890 dans le service de M. le professeur Brouardel, à la Pitié, avec mon ami, M. Ernest Dupré. L'aspect éléphantiasique du membre inférieur gauche conduisit M. E. Dupré à rechercher dans le sang la filaire de Wucherer. Des piqûres furent répétées à la cuisse et au doigt ; mais dans tous les examens le résultat fut négatif. Aucune cause mécanique ou dyscrasique ne pouvait expliquer l'existence de cet œdème, blanc, dur, indolore, localisé au seul membre inférieur gauche, ne s'accompagnant d'aucun autre trouble

(1) M. Hertoghe a également signalé la possibilité d'une parenté du trophœdème avec l'infantilisme, et d'une façon plus générale avec l'hypothyroïdie. Le fait mérite d'être enregistré, sans qu'on puisse en déduire quant à présent des indications pathogéniques suffisamment probantes, étant donnée l'inefficacité du traitement thyroïdien dans le trophœdème.

Digitized by Google

BOSTON PUBLIC LIBRARY

TROPHŒDÈME CHRONIQUE
DU MEMBRE INFÉRIEUR GAUCHE

(Henry Meige).

Masson & Cie, Éditeurs

Berthaud. — Paris.

Digitized by Google

Digitized by Google

sensitif, moteur ou trophique. Il est donc tout à fait comparable aux cas de Vigouroux, Lannois, etc. C'est bien encore un exemple de trophœdème localisé à l'un des membres inférieurs.

Mais voici que deux observations de M. Rapin nous permettent d'entrevoir une *localisation sur les membres supérieurs.*

Chez sa première malade, l'affection semble même croisée (bras droit et jambe gauche).

Chez la dernière, les deux membres supérieurs sont atteints simultanément. Bien plus, ce cas se rapproche des exemples d'œdème de Nonne et de Tobiesen, car l'affection ici est congénitale, et depuis sa naissance, cette femme est atteinte d'un œdème blanc, dur et indolore des deux membres supérieurs, ayant présenté pendant 30 ans les mêmes caractères cliniques que le trophœdème. Cependant, une réserve s'impose : depuis peu, une tumeur maligne est apparue sur une main. S''agit-il seulement d'une coïncidence ?

Au demeurant, la localisation du trophœdème sur les membres supérieurs n'a rien que de très vraisemblable.

Enfin existerait-il un *trophœdème facial* ?

M. Hertoghe se montre partisan de cette hypothèse, et la belle observation qu'il apporte est d'un grand intérêt (1).

Des exemples analogues ont été publiés sous le nom d'*hémihypertrophie faciale.* MM. Sabrazès et Cabannes ont consacré à cette question une étude très documentée dans la *Nouvelle Iconographie de la Salpêtrière* (1898, p. 343-367). Ils ont recueilli un nombre déjà grand d'observations dans lesquelles l'accroissement de volume de la face, tantôt congénital, tantôt acquis, tantôt isolé, tantôt accompagné d'hypertrophie des membres, est produit le plus souvent par une hypertrophie du squelette et des parties molles. Dans quelques cas plus rares la prolifération du tissu cellulo-cutané constitue à elle seule presque toute la difformité.

Faut-il voir dans ces derniers cas une localisation du trophœdème sur une moitié de la face ?

Quelque tenté que je sois d'admettre la possibilité de cette localisation, je ne voudrais pas me laisser entraîner à élargir trop vite le domaine du trophœdème.

Il ne me paraît pas impossible que la dystrophie œdémateuse puisse se manifester sur le visage aussi bien que sur les membres. Cependant dans les cas bien étudiés jusqu'alors, y compris celui de M. Hertoghe, il existe toujours quelques anomalies squelettiques qui participent à l'hypertrophie.

(1) Voy. observation II. — L'observation III de M. Hertoghe se rapproche plutôt du « myxœdème fruste » que du trophœdème.

Digitized by Google

Dans ces conditions, le trophœdème, si l'on veut donner ce nom à l'accroissement de volume du tissu cellulo-cutané d'une moitié de la face ne représente qu'un des éléments constitutifs d'une dystrophie hyperplasique, comme dans les cas où il est associé à l'hypertrophie squelettique d'un membre.

J'ai déjà trop insisté sur les liens de parenté du trophœdème avec les autres accidents dystrophiques pour pouvoir méconnaître sa participation à un grand nombre de dystrophies, quelles que soient leurs localisations.

Mais, jusqu'à plus ample informé, pour conserver à l'affection ses caractères cliniques distinctifs, je crois qu'il convient de réserver le nom de *trophœdème* à l'hypertrophie œdémateuse telle qu'on la voit frapper avec une préférence digne de remarque les membres inférieurs : *œdème chronique, blanc, dur, indolore, à répartition segmentaire, unilatéral ou bilatéral, isolé ou familial et héréditaire, parfois aussi peut-être congénital.*

*
* *

Si, comme il est permis de le souhaiter, les observations de ce genre viennent à se multiplier et si surtout des constatations anatomiques peuvent confirmer la nature et l'origine attribuée à cette affection, l'existence du groupe nosographique que nous avons tenté d'isoler sous le nom de *Trophœdème* sera définitivement établie.

Digitized by Google

SUR UNE FORME D'HYPERTROPHIE DES MEMBRES

(DYSTROPHIE CONJONCTIVE MYÉLOPATHIQUE)

PAR

le Dr E. RAPIN (de Genève),

Membre correspondant de la Société de Neurologie de Paris.

Sous les dénominations d'*éléphantiasis*, *d'hypertrophie unilatérale du corps*, d'*adipose sous-cutanée*, d'*œdème segmentaire*, de *trophœdème*, etc., l'on a décrit un certain nombre d'états concernant une infirmité caractérisée par l'augmentation de volume d'un ou de plusieurs membres. Bien que ces singularités pathologiques se rapprochent les unes des autres par analogie morphologique, leur pathogénie a donné lieu à des interprétations variées et parfois contradictoires. Cette diversité dans les jugements, qui laisse dans l'esprit une certaine confusion, tient, avant tout, à l'insuffisance de nos connaissances en physiologie et en pathologie nerveuse. La question du *trophisme*, entre autres, est de celles qui embarrassent particulièrement en raison de l'obscurité du mécanisme qui préside à cette fonction. Existe-t-il des centres trophiques distincts, ou bien l'action trophique est-elle intimement liée aux propriétés motrices et sensitives du système nerveux? Questions qui divisent encore physiologistes et pathologistes, les premiers ayant de la tendance à nier l'existence de centres trophiques, les seconds, encouragés par les nombreuses acquisitions que la physiologie doit à la pathologie, s'obstinant à la recherche de ces mêmes centres tant discutés.

Le fait que nous présentons ici, nous offre un exemple de troubles de nutrition indépendants de tout désordre moteur ou sensitif. Il se signale, en outre, à notre attention par un phénomène révélateur qui nous indiquerait la place de l'affection dans le cadre nosologique, tout en paraissant jeter quelque clarté dans la discussion dont les centres et nerfs trophiques peuvent être l'objet. Notre prétention dût-elle sembler exagérée, nous livrons quand même notre observation à la publicité, sa rareté nous en faisant un devoir.

Digitized by Google

Observation I.

Alice F., née le 11 juin 1894, est le troisième enfant d'une famille qui en compte six — trois garçons et trois filles — tous très vigoureux, n'ayant jamais été atteints de convulsions ou autres troubles nerveux. Accouchement facile à terme. Père et mère jeunes, 33 et 23 ans, le mari de 10 ans plus âgé. Leur santé, ainsi que celle de leurs ascendants et collatéraux ne laisse rien à désirer. La famille habite à la campagne dans les environs de Genève. L'enfant fut élevée au sein jusqu'à l'âge de 4 mois, mais la nourrice mercenaire qu'on lui avait donnée étant devenue grosse, Alice fut confiée aux soins d'un ménage voisin et nourrie au biberon.

Le 1er *mars* 1896 — l'enfant avait 20 mois — nous sommes appelé auprès d'elle. Sans rien présenter de bien caractérisé, la petite est plaintive ; elle a de la fièvre, quelques rares plaques d'urticaire sur le tronc ; agitation et mouvement fébrile plus prononcé la nuit. Cet état se prolonge une dizaine de jours sans changement notable. Somnolence et calme relatif pendant la journée, mais on nous fait un tableau assez lamentable des nuits qui nécessitent l'assistance d'une garde. Pas de convulsions, pas de vomissements, ni diarrhée.

La situation ne semblait pas s'aggraver lorsque, le 10 de grand matin, l'on nous téléphone d'accourir : la nuit a été très mauvaise et il est survenu tout à coup une enflure considérable d'un bras, à tel point que l'on dut s'empresser de couper la chemisette. Nous constatons, en effet, que le membre supérieur droit est tuméfié dans toute sa longueur, y compris la main ; les tissus sont enflés, tendus ; la peau bleuâtre, violacée. L'enfant pleure et paraît souffrir. En dehors de ces symptômes, aucun signe accompagnant ou expliquant ce gonflement du membre : pas d'adénopathie, nulle cause apparente de compression, pas de traînées rouges vasculaires.

Rendu inquiet par la brusque invasion de cette enflure cyanosée et douloureuse, nous revoyons la malade dans l'après-midi en consultation avec le Dr E. Revilliod. Surpris comme nous à l'aspect du membre, notre distingué confrère se demande également s'il n'y aurait pas lieu de craindre quelque oblitération vasculaire et, sans apporter une grande précision dans le diagnostic, nous ne cachons pas notre inquiétude.

11. — Bien qu'elle ait éprouvé plusieurs crises douloureuses dans la nuit, l'enfant paraît être un peu mieux ; les téguments sont moins tendus. Alice grignotait une croûte de pain, au moment de notre arrivée.

12. — Etat général meilleur ; a bien dormi ; membre moins enflé. Le bord cubital donne encore l'impression d'un œdème dur. Des suffusions sanguines s'étendent en nappe jusque dans l'aisselle, et l'on remarque autour de l'épaule droite, au-dessus de la clavicule en particulier, un réseau veineux superficiel nettement dessiné. L'enfant peut remuer son bras et saisir des objets de la main droite. Elle commence à s'alimenter.

13. — Nous trouvons Alice occupée à manger sa soupe, se servant de la main du côté malade. L'amélioration s'accentue rapidement ; le bras continue à dimi-

Digitized by Google

Digitized by Google

C

A

B

D E

DYSTROPHIE CONJONCTIVE MYELOPATHIQUE

A,B,C. Al... âgée de 3 ans. — D,E. Al... âgée de 7 ans.

(*Rabiu, de Genève.*)

Digitized by Google

nuer de volume ; il est moins violacé et ne paraît plus guère douloureux lorsqu'on le manipule. Retour du sommeil et de l'appétit.

16. — Nuit un peu agitée par des démangeaisons dont le bras droit est le siège. L'on y remarque une légère desquamation par places et quelques papules blanchâtres. Rares plaques d'urticaire aux jambes. A part cela, tout va bien.

18. — Convalescence franche ; le bras paraît avoir repris son volume normal.

Depuis ces quelques jours de maladie, la santé d'Alice n'a rien offert de particulier jusqu'en juin 1897. A cette époque-là — l'enfant avait 3 ans — la mère remarqua que le membre inférieur gauche, la cuisse surtout, paraissait plus volumineux que le droit. Ce fut l'inégalité de développement qui la frappa tout d'abord ; jusqu'alors elle n'avait constaté chez son enfant que des formes avantageuses : Vois comme notre Alice a de belles cuisses, avait-elle dit plus d'une fois à son mari ! Mais l'augmentation de volume s'accentua progressivement au point de présenter une grande différence dans les proportions des deux jambes.

Nous ne vîmes la fillette que le 13 septembre de la même année. La photographie (Pl. LXII) représente Alice à cette date. La cuisse du membre affecté mesure circulairement 10 centimètres de plus que celle du côté sain ; le genou 3 centimètres ; le mollet 7 centimètres ; le pied, sur le cou-de-pied, 25 millimètres en plus. En haut, l'augmentation de volume ne dépasse pas la cuisse ; elle s'arrête net, en avant, au pli de l'aine, laissant à la grande lèvre sa forme normale ; en arrière, au pli fessier, sans participation de la fesse à l'hypertrophie.

La peau est de couleur naturelle, douce au toucher, et donne à la palpation l'impression d'un membre grassouillet, d'élasticité partout égale. La pression digitale n'y laisse pas de cupule, bien que la piqûre d'aiguille fasse perler une gouttelette de sérosité transparente. Le membre, de température peut-être légèrement abaissée, n'a jamais été douloureux ; les mouvements sont faciles et l'enfant, florissante de santé, n'éprouve pas la moindre gêne dans la marche ; elle court et gambade avec une parfaite aisance. Nulle part l'on ne constate de causes de compression : ventre souple ; pas de ganglions engorgés ; foie et rate de volume normal. Les os n'offrent rien de particulier dans leurs dimensions respectives. Corps thyroïde très petit. Pas d'albumine dans l'urine.

Le bras droit, dont l'enflure nous avait si fort inquiété l'année précédente, nous paraît être tout d'abord dans des conditions physiologiques. Nous remarquons cependant que sa face antérieure est sillonnée par un réseau veineux très apparent ; dans la région cervico-pectorale existe une grosse veine superficielle allant du sommet du sternum à l'épaule droite. La mère d'Alice prétend, en outre, que depuis l'enflure dont il a été le siège, le bras droit est demeuré un peu plus gros que le gauche. Nous constatons, en effet, une différence de volume de 2 centimètres à son actif. Lorsqu'on saisit la peau du bras à pleine main, l'on tient un pli plus épais à droite qu'à gauche, comme s'il était doublé d'un pannicule graisseux plus charnu.

Digitized by Google

Traitement. — Deux cuillerées à café par jour d'une solution d'iodure de potassium au centième.

11 *décembre.* — Même état. Légère diminution de l'enflure à la cuisse, le matin, en raison d'un peu d'œdème qui s'accumule dans le bas de la jambe pendant la station debout. Nous avons dit que, en général, l'enfant marchait avec facilité ; elle traîne cependant quelque peu la jambe et il arrive que le poids du membre cause parfois des chutes ; aussi le soulier gauche s'use-t-il davantage à la pointe. Alice va à l'école.

Dans ces quatre dernières années, nous avons suivi l'enfant de loin en loin, sans constater de changement dans son état, malgré les divers traitements employés : tablettes de thyroïodine, électricité, etc. (1). Le corps se développe normalement ; l'allure est aisée, l'intelligence vive, mais l'hypertrophie des membres demeure dans les mêmes proportions. Deux fois, une maladie aiguë a troublé momentanément la santé d'Alice : la coqueluche et la varicelle. Cette dernière, dans son évolution, a offert à l'observation une particularité intéressante. Elle a débuté par un rash scarlatiniforme, d'un beau rose framboisé, de coloration partout égale, qui n'a occupé exactement que le membre abdominal hypertrophié, s'arrêtant au pli de l'aine et au pli fessier, sans se montrer nulle part ailleurs. Il fut suivi d'une fine desquamation (2). La pustulation fut très discrète, et, fait à noter, il ne se développa aucun bouton sur le membre hypertrophié qui avait été envahi par le rash.

La photographie (Pl. LXII) représente Alice, âgée de 7 ans, dans l'état actuel (juin 1901). Ainsi que l'on en peut juger, en dehors de l'infirmité qui nous occupe, nous sommes en présence d'une fillette bien conformée. Taille 108 centimètres ; colonne vertébrale sans incurvation pathologique. Rien d'anormal dans la conformation du crâne, de la cavité buccale, des dents, des oreilles. Chevelure abondante et fine, châtain-clair. Ongles tous bien conformés. Vaccinée à 13 mois, présente deux cicatrices à chaque bras. La peau est partout d'égale coloration ; elle est assez tendue au membre inférieur pour ne causer par pression digitale qu'une dépression fugitive et peu marquée, encore ne l'obtient-on qu'au-dessous du genou, en raison d'un certain degré d'infiltration œdémateuse surajoutée. L'on ne remarque pas en bas ces plis indurés de la peau, tombant sur le pied comme dans l'éléphantiasis vrai. Pas de nævus, ni de taches nævi formes. La piqûre des téguments donne du sang. Le système pileux semble un peu plus apparent sur le membre inférieur hypertrophié, les poils légèrement plus gros et longs.

La sensibilité cutanée est intacte, les réflexes normaux ; le réflexe plantaire se fait en flexion. Il ne semble pas exister de sensibilité particulière au froid.

(1) La compression conseillée par nous n'a pas été essayée.

(2) L'on prétend que le rash se résout sans desquamation. S'il n'y a pas eu ici pulvérulence manifeste de la peau, l'épiderme n'en a pas moins été rugueux et fendillé, au bas de la jambe en particulier. Nous nous rappelons d'autant mieux le fait, qu'il avait attiré l'attention de l'un des quelques confrères auxquels nous avons montré l'enfant.

Digitized by Google

La température de la peau paraît être légèrement plus basse à la jambe hypertrophiée.

Les deux membres inférieurs n'ont pas conservé leur différence de volume proportionnellement au développement général ; l'hypertrophie est encore plus accusée, ainsi qu'en témoignent les mesures circulaires suivantes :

A droite		A gauche
0 m. 31	cuisse	0 m. 41
0 m. 25	genou	0 m. 34
0 m. 235	mollet	0 m. 38

Les membres sont d'égale longueur. Bien que le pied gauche soit plus volumineux que le droit, des chaussures d'égale dimension ont suffi jusqu'à cette année. Ce n'est que depuis quelques mois que l'on a dû commander une forme plus grande pour le côté gauche ; mais, nous le répétons, malgré son infirmité Alice circule avec la plus parfaite aisance ; elle court volontiers et ne tombe plus comme cela lui arrivait autrefois.

Le bras droit continue à être plus volumineux que le gauche, ce dont on a bien l'impression en tenant l'enfant par les deux poignets. Cette différence ne saurait être attribuée à de l'hypertrophie musculaire ; l'on sent très bien qu'elle n'est due qu'à l'augmentation de la couche adipeuse sous-cutanée, ainsi qu'il est facile de s'en assurer en saisissant à pleine main la peau dans toute son épaisseur. Le réseau veineux de la face antérieure du bras et de la région claviculaire déjà signalé est toujours apparent. Le pouls radial indique un même calibre de l'artère à droite et à gauche. L'enfant serre des deux mains avec une égale force.

La radiographie ne nous apprend rien de particulier au sujet du squelette. Les rayons traversent difficilement le membre inférieur gauche, de sorte que de ce côté-là les os sont peu distincts. Le tibia semblerait peut-être un peu plus volumineux, mais cette légère différence pouvait provenir d'une inégalité dans l'obliquité des rayons lumineux.

En résumé, Alice offre à notre intérêt scientifique l'existence de deux membres hypertrophiés : le bras droit, qui doit l'augmentation de son volume à une doublure de la peau constituée par un épaississement du panicule graisseux, ce que permet de reconnaître un simple examen ; et le membre inférieur gauche, aux téguments fermes, consistants, donnant l'impression d'une masse plastique résistante, dont l'hypertrophie considérable ne saurait être attribuée qu'à une prolifération exagérée du tissu conjonctif.

*
* *

Le cas singulier dont nous venons d'exposer l'histoire se pose devant nous comme un problème pathologique d'observation peu courante. Quelle est l'essence de cette hypertrophie ? A quelle cause la rattacher ? Quelle en est, en un mot, la pathogénie ?

Digitized by Google

Si nous récapitulons les faits qui constituent le passé pathologique de notre malade, nous constaterons qu'ils sont représentés par deux traits principaux, distincts et sans lien commun apparent : à l'âge de 20 mois, au milieu d'une parfaite santé, période fébrile d'une dizaine de jours, compliquée d'une enflure douloureuse du bras droit. Tout rentre dans l'ordre, le bras demeurant un peu plus volumineux que celui du côté opposé. Quinze mois plus tard, découverte du développement exagéré du membre inférieur gauche, sans fièvre ni douleur. Pouvons-nous prétendre à l'existence de quelque relation entre eux, et nous est-il permis de les considérer comme deux termes d'un même problème dont nous aurions à chercher la solution ?

Et d'abord une réflexion concernant l'hypertrophie du membre abdominal : Il est à présumer que lorsque la mère d'Alice remarqua pour la première fois la difformité que présentait son enfant, l'hypertrophie n'était pas de date récente. Selon toute vraisemblance, elle s'est constituée progressivement, et ce n'est qu'arrivée à un certain degré de développement qu'elle a attiré l'attention. L'on ne saurait concevoir, en effet, qu'une masse aussi considérable, évoluant sans bruit, se fût formée en quelques jours ; il est évident que, pour atteindre pareil volume, le travail d'hypercroissance auquel le membre était livré a dû y mettre du temps. Une durée de quinze mois pour la création de cet état n'a rien qui choque la logique. Il n'y aurait donc aucune exagération à faire remonter à la période fébrile initiale, le début du mouvement hypertrophique dont la jambe est le siège ; en un mot, à le rendre contemporain de l'enflure douloureuse du bras. En clinique, nous ne manquons pas d'exemples de troubles trophiques dont la première apparition n'est devenue évidente qu'à une époque fort éloignée de leur cause première.

Si maintenant nous passons en revue les affections plus particulières à l'enfance et que nous les comparions à l'état présenté par notre fillette, il en est une que nous serons enclin à retenir comme susceptible d'éveiller l'attention, en raison d'un léger indice constitué par deux syndromes communs avec l'état que nous étudions : même début fébrile, même variété dans la distribution dans les membres. C'est peu pour entraîner la conviction, dira-t-on ; surtout s'il s'agit — on l'a peut-être deviné — de la poliomyélite antérieure. Quoi ! vouloir comprendre dans la *paralysie atrophique de l'enfance* une affection qui a l'hypertrophie pour caractéristique et qui n'offre pas trace de paralysie ! La comparaison n'est-elle pas bien audacieuse ? Nous nous attendions à l'objection, et c'est à la combattre que nous allons nous appliquer, car nous pensons, malgré les apparences contraires, que dans la pathogénie des deux états, celui que présente notre jeune sujet et la paralysie infantile, existe une étroite

Digitized by Google

parenté et que, sans trop d'efforts, l'on pourra être conduit à voir dans les deux affections deux modalités de la même entité morbide.

A l'appui de la thèse que nous nous proposons de soutenir, nous essayerons de démontrer que la *paralysie atrophique spinale de l'enfance*, malgré ses symptômes caractéristiques, ne se présente pas toujours à l'observation avec la physionomie univoque que d'habitude nous lui attribuons. Et nous chercherons à prouver que, dans cette maladie, où l'atrophie semble régner en maîtresse exclusive, l'hypertrophie peut se rencontrer aussi et constituer une manifestation — rare peut-être, mais légitime — de la paralysie infantile, appelée même, dans certains cas, à représenter, à elle seule, toute la symptomatologie de l'affection.

Au nombre des effets bien connus de la *poliomyélite antérieure*, nous croyons donc pouvoir ajouter un phénomène auquel, jusqu'à présent, l'on ne paraît pas avoir prêté suffisante attention. Nous faisons allusion à la production cellulo-graisseuse, qui, en plus ou moins grande abondance, se fait parfois dans les membres, à la suite du coup porté sur la moelle par l'agent infectieux. Parmi les désordres de nutrition auxquels l'altération du névraxe peut donner lieu, il n'est pas très rare, en effet, de constater, conjointement avec l'atrophie, mais pouvant aussi se montrer sans elle, la formation d'un pannicule graisseux plus épais que celui qui enveloppe les membres sains. Dans quelques cas exceptionnels, le tissu cellulaire sous-cutané et interstitiel prolifère, au point que la prédominance des tissus conjonctif et adipeux pourra, non seulement compenser la perte de volume causée par l'atrophie, mais rendre le membre malade plus volumineux encore que celui du côté sain. Grâce à quelques recherches bibliographiques, nous tenterons de démontrer que la production de tissu cellulo-graisseux, à la suite du trouble apporté dans les fonctions médullaires, n'est pas un élément aussi étranger qu'on le suppose généralement.

Dans son travail inaugural inspiré par Gubler, Collette (1), l'un des premiers, remarque l'épaississement du tissu cellulo-adipeux qui se produit autour des muscles atrophiés dans certaines phlegmasies mono-articulaires. Et, bien que son observation ne porte pas spécialement sur les reliquats d'affections myélopathiques, l'auteur se préoccupe beaucoup de cette singulière combinaison symptomatique : atrophie musculaire, polysarcie sous-cutanée.

Duchenne de Boulogne (2), ce précurseur trop longtemps méconnu, avait noté l'accumulation des tissus conjonctif et graisseux dans certaines affections médullaires avec amyotrophie. C'est ainsi que dans la paralysie atrophique de l'enfance, le degré d'atrophie ou de texture des muscles

(1) Collette, *Sur une forme d'arthropathie*, Thèse de Paris, 1872.
(2) Duchenne de Boulogne, *De l'électricité localisée*, 1872.

Digitized by Google

peut être appréciée, selon lui, par l'épaisseur du tissu cellulo-graisseux, qui, à ce niveau, devient d'une abondance considérable (p. 399). Fernet rapporte à ce propos, d'après Landouzy, que Duchenne avait coutume de faire des plis à la peau, pour dépister l'atrophie musculaire, alors que, de prime abord, elle n'apparaissait pas évidente. A l'occasion de l'atrophie progressive de l'adulte, Duchenne dit encore : « l'abondance du tissu adipeux sous-cutané peut masquer l'atrophie musculaire (p. 488) ». Il répète plus loin la même observation : « L'atrophie d'un grand nombre de muscles est quelquefois masquée par l'obésité ou par un embonpoint considérable ».

La surcharge graisseuse accompagnant l'atrophie musculaire symptomatique d'affections de la moelle est un sujet qui a été l'objet d'un travail spécial du Dr Landouzy (1). « En dehors de la thèse de Collette, dit l'auteur, ni dans les travaux parus récemment, soit sur les atrophies musculaires, soit sur la physiologie du système nerveux, ni dans les études sur la nutrition et les troubles trophiques des tissus, on ne trouve de renseignements sur les modifications que peut subir le tissu cellulaire sous-cutané. Son émaciation ou son engraissement, ses déviations partielles ou générales paraissent avoir aussi peu préoccupé les physiologistes que les anatomo-pathologistes : et pourtant l'adipose sous-cutanée, beaucoup plus commune que le silence des auteurs ne le ferait supposer, présente un intérêt considérable. »

La première observation du mémoire de Landouzy a pour sujet un homme de 65 ans, mort à la suite d'une hémiplégie droite, avec sclérose médullaire descendante chez lequel, dans l'espace de cinq mois et demi, le tissu cellulo-adipeux sous-cutané avait doublé d'épaisseur. « L'hypertrophie tégumentaire (que nous avons vu constituée exclusivement par une adipose du tissu conjonctif sous-cutané) devra nous arrêter longuement, ajoute l'auteur, car, d'une part, c'est le point saillant de notre mémoire ; d'autre part, le fait que nous venons de rapporter n'est qu'un des types dans lesquels on la rencontre, comme en témoignent nombre d'observations dans lesquelles nous l'avons notée. » Nous reviendrons plus loin sur les idées professées par Landouzy dans ce mémoire.

Dans une thèse écrite sous l'inspiration de Landouzy, Vergnes (2) donne plusieurs observations d'adipose sous-cutanée dans la paralysie infantile avec atrophie musculaire : « Les conclusions à tirer de mes recherches, dit-il, sont analogues à celles de M. Landouzy. L'adipose sous-cutanée existe : 1° *Habituellement* dans les amyotrophies dues aux maladies articulaires, aux fractures, aux névralgies, aux lésions cérébrales,

(1) Landouzy, Revue mens. de méd. et chir., 1878.
(2) J. Vergnes, *De l'adipose sous-cutanée*, thèse de Paris, 1878.

Digitized by Google

aux compressions médullaires, aux méningo-myélites, en un mot dans toutes les atrophies musculaires qu'on décrit sous le nom d'amyotrophies deutéropathiques, secondaires ou symptomatiques ; 2° d'une *façon variable* dans la paralysie spinale ; 3° *rarement* (si tant est qu'elle existe) dans l'atrophie musculaire progressive. Evidemment, conclut Vergnes, il faut admettre dans tous ces cas une liaison entre l'épaississement du tissu cellulaire et les troubles nerveux, une subordination du premier aux seconds ».

Byrom-Bramwell (1), au chapitre consacré à la poliomyélite antérieure, se borne à une mention laconique : « Dans des cas exceptionnels, le tissu cellulo-adipeux domine ».

Selon Vulpian (2), « le tissu cellulo-adipeux sous-cutané des membres ou des segments de membre frappés d'atrophie est d'ordinaire plus épais que dans l'état normal. C'est là une particularité sur laquelle, il y a longtemps déjà, Duchenne de Boulogne a appelé l'attention des médecins, et qui a été signalée aussi, dès 1860, par Bonnefin dans sa thèse inaugurale... Je n'ai pas manqué de la signaler maintes fois, soit à l'hôpital, soit dans mes cours. Cet épaississement adipeux du tissu cellulaire sous-cutané s'observe souvent même dans les régions où l'interposition du tissu adipeux ne s'est faite qu'à un très faible degré dans les muscles atrophiés. »

Au nombre des troubles trophiques de la paralysie infantile, P. Marie (3) ne manque pas de compter l'adipose sous-cutanée (obésité locale de Landouzy) qui acquiert quelquefois au niveau des muscles atrophiés, un degré très prononcé, au point de masquer entièrement l'atrophie ou même de simuler l'hypertrophie du membre. Cette adipose, ajoute-t-il, est loin d'être constante (p. 432).

Si nous ne nous abusons, nous croyons avoir démontré, par un nombre suffisant de preuves, que l'hypertrophie du tissu cellulo-graisseux accompagne parfois l'atrophie musculaire et qu'elle posséderait même quelque droit à figurer aussi dans le tableau symptomatique de la paralysie infantile. Bien qu'on la rencontre le plus souvent marchant de pair avec l'atrophie musculaire, elle n'en est pas le corollaire obligé et peut se montrer sans elle, en vertu de l'indépendance dont témoignent les troubles trophiques les uns vis-à-vis des autres. Parfois même, nous voyons l'appareil conjonctif être pris isolément d'une suractivité nutritive, comme si l'harmonie qui préside au développement du corps, désorganisée par l'anarchie gouvernementale, avait cessé de régner pour les systèmes conjonctif et adipeux et les abandonnait à la seule contention de l'enveloppe cuta-

(1) Byrom-Bramwel, *Malad. de la moelle épin.*, trad. 1883, p. 214.
(2) Vulpian, *Malad. du syst. nerv.*, 1886, t. II, p. 295.
(3) P. Marie, *Leçons sur les mal. de la moelle*, 1892.

Digitized by Google

née. Telle serait, à notre sens, la situation du jeune sujet, objet de cette présentation. Dans le cas particulier, nous serions donc en présence de troubles trophiques consécutifs à des lésions encore mal déterminées du département nerveux chargé de diriger la nutrition et de la tenir en bride, lésions qui permettraient au tissu cellulo-adipeux de se dérober à sa sujétion physiologique et de prendre une exubérance incompatible avec l'équilibre normal de l'économie.

Bien que les symptômes habituels de la paralysie infantile — début fébrile, paralysie motrice d'un ou de plusieurs membres, atrophie musculaire graisseuse avec les déformations qu'elle entraîne, atrophie osseuse — impriment généralement à la maladie dont ils relèvent un caractère de précision propre à affirmer le diagnostic, ils ne se présentent pas toujours sous la forme classique que nous connaissons ; leur aspect peut être des plus variés, soit que les uns ou les autres fassent défaut, soit que leur présence s'accuse par des différences notables d'expression. C'est ainsi que la fièvre initiale manque parfois. La paralysie peut être très fugace, passer même inaperçue, et l'atrophie musculaire n'en être pas moins très prononcée. Il pourra résulter de cette diversité dans les phénomènes, selon l'absence de tel ou tel d'entre eux, des formes frustes, susceptibles en raison de leur physionomie ébauchée, de dérouter le diagnostic et d'embarrasser grandement l'observateur. L'on ne remarque pas de compensations adéquates entre ces troubles de nutrition ; les uns ou les autres, nous le répétons, peuvent être peu prononcés, manquer même, ou s'affirmer, si nous admettons l'adipose dans la symptomatologie, par une exagération nutritive capable de défigurer le tableau habituel et d'égarer le médecin (1).

La fièvre initiale, avons-nous dit, peut faire défaut ou être assez peu accentuée pour passer inaperçue : « Il importe de rappeler, dit Duchenne, que la paralysie atrophique de l'enfance, quels que soient son étendue et son degré, n'est quelquefois précédée, ni accompagnée d'aucune fièvre à son début ». Lorsqu'elle n'est pas compliquée de convulsions, la période fébrile ne sort pas de la banalité d'un mouvement pyrétique ordinaire, aussi le souvenir pourrait-il en être perdu, dans le cas où les phénomènes

(1) La paralysie pseudo-hypertrophique pourrait être confondue avec la paralysie infantile, en raison de la lipomatose que prennent quelquefois les membres inférieurs, nous disait le professur Raymond dans une de ses leçons orales. Elle peut encore survenir à titre de complication dans la même maladie. Il se pourrait que, en vertu de l'hyperplasie considérable du tissu conjonctif interstitiel qui la caractérise et qui constitue chez elle le trouble primordial, la pseudo-hypertrophie fût moins étrangère dans son essence à la paralysie infantile qu'on ne le supposerait, bien que, jusqu'à présent, l'examen de la moelle n'ait rien révélé et que l'affection revête le type familial.

Digitized by Google

consécutifs tarderaient trop à se démasquer. Remarquons, à ce propos, combien il a été heureux pour le diagnostic que ce début fébrile, chez Alice, ait été marqué par l'enflure du bras. Sans cette particularité, véritable symptôme providentiel qui a imprimé un trait caractéristique à la maladie, le souvenir de ces quelques jours de fièvre se fût perdu sans doute et il ne fût venu à personne l'idée de les faire figurer comme le point de départ de l'hypertrophie du membre inférieur.

La paralysie également affecte tous les degrés d'intensité. Elle peut n'être que transitoire et de cette façon échapper à l'attention. Alice aurait-elle été touchée par la paralysie ? Rien ne le prouve d'une manière certaine. La mère prétend bien qu'à la suite de ces quelques jours de fièvre l'enfant fut mise en retard pour marcher, tandis que la personne préposée à sa garde conserve, au contraire, le souvenir d'une courte convalescence.

Le peu d'intensité et de durée de la paralysie n'implique pas forcément des suites en corrélation avec la bénignité du début ou inversement. Nous venons d'entendre Vulpian parler de cas où l'épaississement adipeux s'observe souvent, même dans les régions où la transformation graisseuse des muscles ne s'est faite qu'à un faible degré. Celle-ci, en effet, peut être peu marquée au milieu d'une gangue conjonctive très épaisse. Volkmann (1) dit avoir vu 4 ou 5 fois une paralysie infantile tout à fait temporaire et aboutissant en peu de jours à un retour complet des fonctions musculaires, être suivie cependant de lésions trophiques osseuses qui persistaient toute la vie. « Le degré d'atrophie osseuse, dit encore Duchenne (2), n'est pas toujours en rapport avec le degré et l'étendue de la paralysie. Ainsi un membre pourra avoir perdu la plupart de ses muscles, alors qu'il sera plus court que celui du côté opposé de 2 ou 3 centimètres seulement, tandis que la diminution de longueur d'un autre membre ira jusqu'à 5 ou 6 centimètres, quoique la lésion musculaire y soit restée localisée dans un ou deux muscles. »

« Dans quelques cas, dit Boulloche (3), la paralysie infantile n'aboutit à aucune atrophie musculaire : les muscles ont conservé leur force et leur dimension normale ; seul, le squelette du membre atteint a subi un arrêt de développement. D'autre part, il n'y a parfois aucune proportion entre l'atrophie des muscles et celle des os dans le membre paralysé. »

L'on voit par ces quelques citations combien parfois est grande l'indépendance entre les diverses manifestations de la poliomyélite antérieure et combien, relativement aux conséquences fonctionnelles, l'on risquerait

(1) Voir Charcot, *Leçons sur les mal. du syst. nerv.*, 1877, t. II, p. 156.
(2) Duchenne de Boulogne, *loc. cit.*, p. 400.
(3) Voir Debove et Achard, *Manuel de méd.*, t. III, p. 668.

Digitized by Google

d'exprimer au début un pronostic prématuré en se basant sur l'existence, la forme ou l'absence de tel ou tel phénomène. La variété des symptômes qui caractérisent cette affection médullaire et l'inégalité de leur expression, invitent déjà à penser que les éléments nerveux, atteints par l'agent infectieux, réagissent à des degrés très divers.

L'interprétation des faits plaiderait donc en faveur de l'existence de centres trophiques distincts et indépendants. Malheureusement, l'anatomie pathologique ne nous apporte pas encore grand secours dans ce sens. Malgré les progrès réalisés par elle depuis l'époque où la poliomyélite antérieure était considérée comme une paralysie essentielle, l'aspect seul des lésions des cornes antérieures ne nous permet pas de préjuger d'une façon certaine de la diversité et du degré d'intensité des troubles fonctionnels qui en ont été la suite fatale. Tout ce qu'il nous est permis de certifier, c'est que la même altération apparente des grandes cellules motrices n'a pas toujours les mêmes conséquences ; aussi les effets variés qui en résultent pourraient-ils être regardés comme l'indice de la réunion de fonctions diverses dans les cornes antérieures. En attendant les révélations que nous livrera, un jour, l'histologie pathologique, c'est à l'observation clinique que nous devons nous adresser pour élucider la question, fort discutée encore, des centres trophiques.

En raison de leur variété, de leur indépendance, de l'absence de parallélisme, de solidarité et de corrélation entre leurs manifestations, les troubles trophiques, dans la paralysie infantile, ne semblent pas résulter de lésions médullaires massives, comprenant une certaine étendue en bloc de la substance grise. Ils paraissent être plutôt l'expression de lésions éparses, frappant des centres fonctionnels distincts. Ainsi que le dit Brissaud (1) : « La lésion spinale, qui est le point de départ nécessaire des troubles nutritifs à la périphérie, résulte d'une action pathogène, toxique ou infectieuse, qui, d'avance a fait son choix ; elle s'attaque à tels éléments et épargne les autres ; elle ressort tout particulièrement de l'immunité des sphincters. Comment, en effet, pourrait-on nier l'étrange sélection des éléments nerveux médullaires réalisée par tous ces processus destructifs, aigus, subaigus ou chroniques, qui donnent lieu à autant de variétés cliniques de paralysie spinale ? Dire que l'agent pathogène fait son choix, n'est qu'une forme de langage. Il serait plus conforme à la vérité de dire que, parmi les éléments moteurs du névraxe, il est une catégorie qui, par privilège spécial, reste insensible au poison, indifférent au bacille. »

« Si l'on admet, poursuit Brissaud, l'action des substances toxiques sur certains éléments nerveux, à l'exclusion de certains autres, encore faut-il

(1) Brissaud, *Atrophies musculaires tardives consécutives à la paralysie infantile*, Presse méd., 1896.

Digitized by Google

que ces éléments soient des centres — au sens qu'on attribue à ce mot — c'est-à-dire des groupes de cellules, bien moins différenciées par leurs rapports anatomiques que par leurs propriétés fonctionnelles et leurs réactions respectives vis-à-vis des causes pathogènes. » Si la pathogénie de la paralysie infantile ne comportait pas ce caractère électif sur les éléments nerveux que nous supposons exister, nous comprendrions difficilement, en effet, que les centres de la vessie et du rectum fussent toujours respectés, alors que les centres moteurs pelviens très voisins sont souvent touchés.

L'idée que l'*hypertrophie des membres*, dont on a décrit des types divers, pouvait relever dans un certain nombre de cas, de lésions médullaires ayant affecté des centres trophiques spéciaux, a été formulée d'ailleurs par quelques observateurs. Landouzy voit dans l'adipose sous-cutanée le résultat d'une déviation dans la nutrition du tissu conjonctif, c'est-à-dire le résultat d'un trouble trophique : « L'on chercherait en vain cette adipose sur les membres des hystériques qu'une hémiplégie ou une paraplégie condamne à l'immobilité pendant des mois ou des années. La raison de formation et de répartition de l'adipose n'étant trouvée ni dans une nutrition que l'on voudrait équitablement compensative, ni dans l'activité fonctionnelle, cette raison doit être cherchée ailleurs. Pourquoi cette adipose ne relèverait-elle pas d'un trouble d'innervation centrale ou périphérique au même titre que l'amyotrophie ?... En somme, c'est bien d'une perturbation qu'il s'agit dans les obésités locales dont nous citons des exemples. Cette perturbation nerveuse qu'il *faut démontrer* en ce qui concerne le tissu conjonctif sous-cutané, est admise sans conteste en ce qui concerne l'atrophie musculaire qu'elle a suivie. A vrai dire, l'intérêt des obésités partielles gît précisément tout entier dans ce fait qu'elles pourraient bien naître comme les altérations musculaires et cutanées dites trophiques, qu'elles pourraient bien relever comme celles-ci de perturbations spinales ou périphériques, qu'elles semblent enfin, comme celles-ci, dans leur localisation et dans leur extension, étroitement liées aux modifications mêmes subies par les lésions nerveuses.

Landouzy fait ressortir les liens qui unissent les modifications du tissu cellulaire aux lésions nerveuses, non seulement dans ses propres observations, mais dans celles aussi d'un certain nombre d'auteurs. L'analyse de ces différents cas lui paraît propre à fortifier la doctrine des centres trophiques. Et selon la présence ou l'absence de l'adipose dans la diversité des troubles de nutrition, il est disposé à admettre que « les actions trophiques du tissu conjonctif sous-cutané n'ont ni mêmes centres, ni mêmes conducteurs que les muscles et la peau.. Ce qui revient à dire que l'adipose, pas plus que les lésions cutanées, ne se trouve sous la dépendance

Digitized by Google

de la macilence musculaire, mais bien sous la dépendance d'une lésion coexistante ou consécutive des agents d'innervation du tissu conjonctif. »

Landouzy termine son intéressant mémoire par ces mots qui pourraient témoigner, chez leur auteur, d'une prévision remarquable : « Ce qu'on doit retenir surtout des considérations cliniques, c'est que la constatation de l'obésité partielle, de l'adipose sous-cutanée, l'étude des conditions dans lesquelles elle se produit, les limites dans lesquelles elle s'étend, constituent une véritable *dissociation pathologique* qui permettra peut-être par la réunion d'observations attentives et de nécropsies minutieuses, de reconnaître, de distinguer et de localiser les centres et les conducteurs d'innervation du tissu conjonctif sous-cutané. Ici encore, comme le disait, il y a vingt ans, M. Gubler, à propos du ramollissement cérébral atrophique, « la pathologie fournira des lumières à l'anatomie et à la physiologie », en les aidant à découvrir les *voies* par lesquelles l'influence trophique est *conduite* d'une part aux muscles, d'autre part à la peau, d'autre part enfin au tissu cellulaire sous-cutané », et aux os, aurait pu ajouter Landouzy.

L'existence de centres trophiques spéciaux dont serait pourvu le système nerveux central ne tire pas sa vraisemblance de la seule observation des faits ; elle trouverait une confirmation de sa réalité dans l'analogie que semble présenter la distribution des rôles dans le domaine de la sensibilité. L'étude des fonctions nerveuses à la périphérie nous apprend, en effet, que toutes les parties de l'appareil chargé de recueillir les impressions extérieures ne sont pas égales dans leurs attributions fonctionnelles ; celles-ci seraient réparties selon le principe de la division du travail. L'on y reconnaîtrait une spécialisation d'emploi dévolue à tels de ses éléments constitutifs en vue de telles excitations venues du dehors. Les éléments nerveux périphériques ne percevraient donc pas tous également les mêmes sensations ; ils semblent se partager les rôles d'avertisseurs sans exercer de cumul.

C'est ainsi que la sensibilité tactile et la sensibilité douloureuse ne seraient pas perçues par les mêmes récepteurs, et, si l'on en croit les recherches de Goldscheider, les nerfs qui nous renseignent sur la thermalité seraient de deux sortes : « Les nerfs destinés à la perception des basses températures ne sont pas ceux qui recueillent les impressions calorifiques. Les premiers sont insensibles à la chaleur ; les seconds échappent à l'action des corps réfrigérants. A défaut de ceux-ci, nul de nous ne saurait ce que c'est que le froid, et nous n'aurions jamais chaud, si nous étions privés de ceux-là (1). » Etudiant ce principe de la réceptivité spé-

(1) Dr C. Vanlair, *Les mystères de la douleur*, Revue des deux-Mondes, 1er août 1901. Les impressions subjectives si pénibles de chaleur dans certaines affections nerveuses

Digitized by Google

cifique, M. Vanlair fait valoir de bonnes raisons pour proposer aussi comme distincts les nerfs de la sensibilité normale et les nerfs dolorifiques (1).

Les motifs invoqués par les auteurs susnommés en faveur d'une subordination de l'hypertrophie des membres à une lésion médullaire, leurs légitimes soupçons à l'endroit de la moelle en présence de troubles trophiques de cette nature, ne pouvaient que corroborer l'idée qui la première s'est imposée à nous, celle de considérer les phénomènes offerts par l'enfant dont nous venons de rapporter l'histoire, comme appartenant de droit à la symptomatologie de la poliomyélite antérieure, malgré l'absence de toute paralysie. L'expérience ne nous révèle-t-elle pas combien notre courte vue, nos habitudes d'esprit en nosologie, souvent trop restrictives, nous empêchent de reconnaître de prime abord que les cadres des entités morbides ont en réalité plus d'ampleur que ceux que nous leur attribuons.

Nous sommes trop enclins, par exemple, à associer la notion d'atrophie au tableau clinique de la paralysie infantile, pour lui substituer, sans hésitation celle tout opposée d'hypertrophie ; comme si la même cause, selon la profondeur de son action sur les centres nerveux, n'était pas susceptible d'effets consécutifs très différents. Quoi de paradoxal à supposer que le même principe nocif, suivant qu'il aura détruit ou seulement effleuré certaines cellules, puisse déterminer une paralysie atrophique irrémédiable, ou susciter une excitation capable de provoquer, au contraire, une exubérance de nutrition !

*
* *

Nous avons cherché par quelques preuves directes, à établir l'étroite parenté qui nous paraissait exister entre le cas que nous avons observé et la paralysie infantile. Nous croyons pouvoir les compléter en faisant intervenir quelques considérations propres, selon nous, à appuyer notre manière de voir. Remarquons d'abord le cantonnement de l'hypertrophie; ses limites à la cuisse semblent dictées d'une façon systématique. Son arrêt net aux plis de l'aine et de la fesse ne met-il pas en évidence une barrière anatomique que seule la théorie de la métamérie spinale est capable d'expliquer ? Puis, l'ordre dans lequel les accidents se sont succédé, répéterons-nous encore, n'invite-t-il pas aussi à un rapprochement avec les

(maladies de Parkinson, de Basedow, etc.) trouveraient peut-être leur explication dans une altération des nerfs thermiques.

(1) Il va sans dire que l'expression de *nerfs* n'est employée ici que pour la commodité du langage, ainsi que le fait observer M. Vanlair dans une étude écrite pour un public non médical : « Les nerfs sont des conducteurs *indifférents*, des voies banales ouvertes à tous les genres d'excitation et totalement incapables d'en opérer le triage. Aux *cellules cérébrales* seules incombe le soin de cette délicate sélection. »

Digitized by Google

manifestations de la paralysie infantile ? Nous le rappelons : Etat fébrile sans cause appréciable ; seules quelques plaques d'urticaire trahissent une infection ; puis, tout à coup détermination sur un bras, suivie plus tard d'un phénomène analogue au membre inférieur. Ces quelques données, en leur énoncé sommaire, ne sont-elles pas propres par elles-mêmes à suggérer à l'observateur l'idée d'une affection médullaire, comparable à celle que nous connaissons sous le nom de poliomyélite antérieure ? S'il n'y avait là qu'une illusion de notre part, nous avouerions qu'elle a hanté notre esprit en obsession très tenace !

Mais poursuivons, car nous croyons pouvoir compléter l'assimilation des deux états morbides en tenant compte ici de quelques signes négatifs qui ne sont pas absolument sans importance dans la question : Entre les manifestations communes à la généralité des myélopathies organiques, il en est que l'on ne rencontre pas dans la paralysie infantile et qui, en vertu de leur défaut, contribuent à lui créer une place à part parmi les maladies de la moelle. Or, ces mêmes manifestations manquant également dans notre cas, nous donnent là une preuve de plus en faveur du rapprochement que nous cherchons. Nous avons parlé déjà de l'immunité dont jouissent les réservoirs. A ce caractère particulier, nous ajouterons l'absence d'eschare au sacrum ou de toute autre altération profonde de la nutrition cutanée ; l'absence encore de contracture et de troubles de la sensibilité. Ces divers symptômes étrangers à la poliomyélite antérieure n'ont pas été observés davantage chez notre malade. Nous ferons remarquer, en outre, que lorsque la paralysie infantile est unilatérale, elle est souvent asymétrique. Il en est de même chez Alice, le bras droit et la jambe gauche sont seuls intéressés. Enfin, dernier argument à l'appui de nos prétentions, nous le trouvons dans le fait que, au cours de la varicelle dont l'enfant a été atteinte, aucune éruption pustuleuse ne s'est montrée sur le côté malade (1).

(1) A la Société médicale des hôpitaux (Séancedu 22 janvier 1897), Thibierge présenta, un malade atteint d'une paralysie infantile ayant déterminé une atrophie du bras droit. Ce malade ayant contracté la syphilis a vu survenir des syphilides malignes précoces partout excepté sur le membre atrophié. Jolly a observé un cas semblable pour le membre inférieur. Lannois rappelle à ce propos l'absence d'éruption au cours des fièvres éruptives au niveau des membres atrophiés consécutivement à une paralysie infantile. Marie, dans ses leçons orales à la Faculté de Paris (1897), rappelle que, en cas d'éruption générale à la peau, rien ne se montre dans les régions paralysées. Il présente, par projection, un homme atteint d'une éruption syphilitique qui avait respecté le membre inférieur droit atrophié. L'on pourrait objecter à cet endroit que dans les fièvres éruptives, l'éruption caractéristique manque parfois dans les régions qui ont été le siège d'un rash. L'observation n'est pas sans valeur. Mais si, d'autre part, l'on considère le rash comme une hyperémie liée à des troubles nerveux, selon l'opinion de quelques auteurs, l'on ne sera pas surpris de son apparition dans notre cas. L'on pourrait se demander, il est vrai, pourquoi le bras où la vaso-motri-

Digitized by Google

Chacun des éléments que nous venons d'invoquer dans un but d'identification porte en lui une valeur qui, bien que légère en apparence, n'est pas à dédaigner. Il est certain que si nous avions eu à constater l'un ou l'autre des signes que nous venons d'énumérer, notre foi dans le diagnostic que nous proposons en eût été fort ébranlée.

*
* *

Avant de terminer, nous ferons une dernière observation concernant le sujet qui est l'objet de ce travail. Nous remarquerons d'abord que dans les cas d'hypertrophie unilatérale des membres qui ont été publiés, l'on note cette particularité, offerte également par notre malade, que l'hypertrophie du bras existe rarement seule, et quand celle de la jambe l'accompagne, elle est généralement moins développée au bras. Puis, nous ferons encore observer que les deux localisations de l'hypertrophie, chez Alice, ne revêtent pas toutes deux la même apparence ; elles diffèrent sensiblement dans leur physionomie et leur évolution, comme si elles appartenaient à deux formes distinctes. Les troubles trophiques du bras ont débuté brusquement, avons-nous dit, par une enflure douloureuse accompagnée de cyanose et de chaleur à la peau. Il s'est produit là un état d'acuité que l'on ne saurait attribuer qu'à des désordres circulatoires, désordres dont témoigne encore aujourd'hui l'existence des réseaux veineux très apparents du bras et de la région cervico-pectorale. L'épaississement du pannicule graisseux sous-cutané s'est fait d'une manière consécutive. Le mécanisme de l'enflure du bras trouverait son explication, semble-t-il, dans un trouble vaso-moteur qui rapprocherait cette forme des hypertrophies décrites par Trélat et Monod (1), Klippel et Trenaunay (2), avec cette différence cependant que dans notre cas le squelette est demeuré indemne. L'on pourrait voir dans le rapport que nous signalons, un de ces points de contact, un pont permettant le passage d'une forme à une autre et laissant supposer un lien de parenté entre diverses catégories d'hypertrophie des membres. Au membre inférieur, par contre, les troubles trophiques se sont installés lentement, sans désordres circulatoires apparents, sans chaleur à la peau, donnant aux tissus une consistance ferme, compacte, qui dénoterait la prédominance excessive du tissu conjonctif. Nous aurions donc là l'exemple typique d'un trouble de nutrition

cité paraît avoir été plus particulièrement altérée aurait échappé au rash ? Voir Audeoud, *Les rash dans la varicelle*, Archiv. de méd. des enfants, septembre 1898, p. 520, 521).

(1) Trélat et Monod, *De l'hypertrophie unilatérale partielle ou totale du corps*, Arch. gén. de méd., 1869.

(2) Klippel et Trenaunay, *Du nævus variqueux ostéo-hypertrophique*, Arch. gén. de méd., juin 1900.

Digitized by Google

consécutif à une altération — irritation, excitation — du centre trophique conjonctif du membre abdominal gauche.

Dans le domaine quelque peu ardu où nous nous sommes aventuré, nous avons cherché à démontrer que l'hypertrophie des membres, telle qu'elle se présente chez notre jeune sujet, pouvait, au même titre que les autres symptômes de la paralysie infantile, être envisagée comme l'une des conséquences légitimes des lésions médullaires qui font de la poliomyélite antérieure une entité morbide nettement définie. Faute de vérification anatomique, nous ne nous flattons pas d'avoir entièrement convaincu le lecteur de la justesse de nos arguments. Quoi qu'il en soit, ce n'est pas sans une certaine confiance en l'avenir, que nous émettons le diagnostic d'attente que nous avons cru pouvoir formuler.

*
* *

Si l'adipose sous-cutanée, telle que nous en avons un exemple dans le bras de l'enfant dont nous venons d'exposer l'histoire, constitue un fait relativement fréquent pour qui veut bien la chercher, une augmentation de volume pareille à celle que présente le membre inférieur chez le même sujet, est une curiosité pathologique infiniment plus rare. Ce n'est pas toutefois qu'on n'en puisse par ci par là découvrir quelque cas analogue. M. Prothon a présenté à la séance d'avril 1897 de la *Société des sciences médicales de Lyon* (1), un garçon de 14 ans, atteint depuis l'âge de 10 ans d'une hypertrophie du membre inférieur droit absolument comparable à celle qui fait l'objet de cette étude. En voici l'observation résumée par le chef du service, le Dr Nové-Josserand : Augmentation de volume du membre inférieur droit, qui s'est développée lentement, sans réaction et paraît s'accroître encore actuellement. La cuisse, la jambe et le pied sont atteints au même degré et l'affection s'arrête d'une façon très nette aux limites de la cuisse. L'augmentation de volume paraît due surtout à l'épaississement avec sclérose du tissu conjonctif sous-cutané. Elle se distingue de l'œdème par sa consistance ferme, élastique et l'absence de godet sous la pression du doigt. Il faut admettre cependant l'existence d'un peu d'œdème qui se surajoute à la lésion principale au bas de la jambe et sur le pied, après la station debout. La peau adhérente aux tissus sous-jacents est lisse et d'ailleurs normale. Les muscles ne paraissent pas hypertrophiés ; les os de longueur normale ne sont pas épaissis. On ne trouve aucun signe d'une altération vasculaire, sanguine ou lymphatique. La fosse iliaque est libre de tumeurs pouvant exercer une compression ; il n'y a pas d'angiomes, ni de malformation quelconque en aucun point du corps. La mobilité pas-

(1) *Lyon médical*, 1897, n° 21.

Digitized by Google

sive et active du membre est normale, la force conservée, la sensibilité intacte. On note seulement que le membre donne à la main une sensation de fraîcheur d'ailleurs peu importante.

Nous avons relevé avec un intérêt d'autant plus vif l'observation dont on vient de lire le résumé, qu'elle paraît entièrement calquée sur la nôtre, jusque dans les moindres détails. Il est regrettable que l'on n'ait pas songé à fouiller les antécédents de ce jeune garçon dans le but d'y chercher la période initiale provocatrice de l'hypertrophie. On l'eût peut-être trouvée, soit sous la forme d'une simple fièvre, soit sous celle de quelque maladie infectieuse.

Le cas d'*œdème segmentaire*, présenté à la *Société médicale des hôpitaux* par le professeur Debove (1), a également avec le nôtre les plus grandes analogies.

Il s'agit d'une fille de 22 ans qui aurait eu une fièvre de quelques jours de durée, 3 ans et 3 mois avant qu'elle eût remarqué l'enflure de ses jambes. L'interrogatoire n'a pas été serré d'assez près, à ce point de vue, pour nous permettre d'incriminer ces quelques jours de fièvre et de les considérer comme le point de départ de l'hypertrophie. Toutefois, il est intéressant de remarquer qu'une affection fébrile a été notée par le professeur Debove, parmi les antécédents de la malade.

Dans un travail paru ici même (2), M. Henry Meige décrit une affection des plus rares, dont le caractère familial suffit à la distinguer d'un certain nombre de manifestations œdémateuses analogues. L'auteur s'applique avec grand soin à établir le diagnostic différentiel qui la sépare ou la rapproche des cas très divers qu'il a pu recueillir, y compris « les œdèmes qui apparaissent comme épiphénomènes au cours d'une maladie définie du système nerveux (hémiplégie, paralysie infantile, etc.) ».

En réunissant les faits qu'il a observés sous le nom de *Trophœdème chronique héréditaire*, dénomination qui ne préjuge rien au point de vue de leur pathogénie, M. Meige revient à maintes reprises sur la part qu'une lésion des centres pourrait avoir dans le mécanisme nutritif de nos différents systèmes : « On ne peut guère qu'émettre des conjectures sur la pathogénie de ces troubles de nutrition ? Existe-t-il une lésion ? Siège-t-elle sur les centres ou les conducteurs trophiques ? Frappe-t-elle le système sympathique ou l'axe cérébro-spinal ? »... « En l'absence de constatation anatomique et dans l'attente des renseignements que pourra fournir la physiologie, il est sage de ne pas trop s'aventurer dans ces théories pa-

(1) *Médecine moderne*, 1897, p. 657, et Follet, *Pathogénie de quelques états éléphantiasiques*, thèse de Paris, 1896.

(2) Henry Meige, *Le trophœdème chron. héréd.*, Nouv. Icon. de la Salpêtrière, nov.-déc. 1899.

Digitized by Google

thogéniques. Constatons seulement que le trophœdème offre plus d'une ressemblance avec les manifestations œdémateuses que l'on observe, soit expérimentalement à la suite de lésions nerveuses, soit cliniquement au cours d'affections n'évropathiques anatomiquement définies. Et de ces analogies contentons-nous d'inférer, sous forme hypothétique, qu'il n'est pas impossible qu'une altération du système nerveux soit la cause de la maladie. » M. Meige place même la lésion, si lésion il y a, dans la substance grise du névraxe. Malgré les prudentes réserves que l'auteur croit devoir formuler, l'on comprend que, dans le trophœdème, notre distingué confrère incline à incriminer la moelle. Entre autres arguments, il reconnaît que la métamérie s'accorde bien ici avec les faits.

A l'occasion d'un cas observé par Joffroy, concernant une malade atteinte de paralysie infantile avec œdème considérable du membre inférieur droit, M. Meige admet que le diagnostic de troubles trophiques consécutifs à une ancienne lésion nerveuse pourrait être soutenue avec vraisemblance.

Dernièrement, nous avons rencontré un fait qui, à l'exception du côté héréditaire, nous paraît tout à fait appartenir au trophœdème de M. Meige. Nous le rapportons ici brièvement avec le regret qu'il ne nous ait pas été permis de le reproduire par la photographie, la malade s'étant refusée à nous satisfaire sous ce rapport :

Observation II.

Mme G..., 52 ans, polisseuse de boîtes de montre, à part de fréquentes migraines, a joui d'une assez bonne santé. A l'âge de 9 ans, n'étant pas vaccinée, elle fut atteinte de la petite vérole, en même temps qu'une sœur qui en mourut. Réglée à 14 ans, elle s'aperçut à cette époque que sa jambe gauche prenait du développement par enflure. Cet état alla lentement en progressant, car ce ne fut qu'à 18 ans que la différence entre les deux membres devint très marquée. Mariée à 24 ans, Mme G. eut quatre enfants, tous bien portants, qu'elle a nourris, et quatre fausses couches Elle n'a connu personne dans sa famille avec semblable infirmité.

L'enflure ne commence qu'au-dessous du genou et comprend la jambe sous la forme d'un volumineux ovoïde qui se termine en bas par un épais repli circulaire causé par la chaussure. Ce bourrelet disparaît lorsque le pied est nu, l'absence de bottine permettant alors à l'enflure d'envahir le pied. Au dire de Mme G. la jambe, le matin, serait fort diminuée de volume. Le caractère œdémateux est donc prédominant, surtout dans le haut où l'on obtient facilement un godet, tandis qu'en descendant, la consistance des téguments allant croissant, l'on ne réussit pas aussi aisément à créer une dépression digitale.

Le mollet, dans sa plus grande circonférence, mesure 51 centimètres contre

Digitized by Google

Digitized by Google

Berthaud — Paris.

DYSTROPHIE CONJONCTIVE CONGÉNITALE.

ŒDÈME CONGENITAL
des membres supérieurs et de la moitié droite de la face.

(*Rapin*, de Genève.)

Masson & Cie, Éditeurs

Digitized by Google

34 à la jambe droite. La peau est blanche, saine, sans varices, ni vaisseaux apparents. Nulle part on n'observe de taches sanguines. Il n'y a jamais eu de phénomènes douloureux, ni de troubles dans la locomotion.

Mme G... ne peut supporter aucune constriction de ce membre. Les tentatives de compression faites autrefois amenaient bientôt un malaise qui s'étendait à tout le côté gauche du corps, y compris même le bras. Mme G.. prétend que son bras gauche est aussi plus volumineux, mais, bien que la main semble un peu plus potelée, la mensuration n'indique pas de différence sensible entre les deux membres supérieurs. Mme G. travaille debout et fait aller un tour avec le pied gauche, disposition qui lui convient, dit-elle, car elle a de la peine à observer l'immobilité, son état maladif l'incitant à changer constamment d'attitude. Ajoutons que la nature de son travail n'est pour rien dans son infirmité, celle-ci étant fort antérieure à son métier de polisseuse. L'auscultation du cœur ne révèle rien de particulier.

Les antécédents du sujet comptent donc une maladie infectieuse, la variole. Faut-il voir là la cause lointaine de l'hypertrophie du membre? Sans en avoir la certitude absolue, nous nous permettons d'attirer l'attention sur ce rapprochement.

*
* *

L'hypertrophie des membres peut être aussi d'origine congénitale. Avons-nous à en chercher la cause dans une lésion de la moelle pendant la vie embryonnaire? C'est ce qu'il est permis de supposer sans risquer d'être accusé de trop de témérité.

Nous avons rencontré un curieux exemple de cette forme d'hypertrophie et nous sommes heureux de pouvoir le faire figurer ici.

Observation III.

La jeune femme que la photographie représente avec des mains volumineuses, comme si elles étaient revêtues de gants d'escrime (Pl. LXIII) est née à terme avec cette difformité, en 1872. La grossesse, non plus que l'accouchement n'ont offert de particularité digne d'être notée. L'on ne constate aucune malformation dans la famille. Fanny C. a eu cinq frères plus âgés qu'elle dont trois vivent encore et sont bien portants. Des deux décédés, l'un est mort de la petite vérole et l'autre par suite d'accident. Une sœur plus jeune est en bonne santé. Fanny avait 7 ans lorsque, frappé de la singularité de cet état, nous avons jugé intéressant de présenter l'enfant à la *Société médicale de Genève*.

Les deux membres supérieurs sont fort augmentés de volume. L'hypertrophie commence vers le milieu du bras, mais c'est aux mains qu'elle a acquis le plus grand développement. La peau est blanche, douce au toucher et partout paraît normale. L'on ne remarque aucun vaisseau à sa surface. Le froid la cyanose légèrement et provoque de la sensibilité. Sous son action, les téguments

Digitized by Google

deviennent plus fermes ; les mains, l'hiver, ne peuvent être fermées aussi facilement qu'en été. L'immersion prolongée dans l'eau chaude, pendant un savonnage, par exemple, durcit également la peau. La palpation donne l'impression d'un tissu adipeux modérément tendu, sans que la pression digitale cependant détermine la production d'un godet.

Le bras droit est plus volumineux que le gauche ; il mesure 0 m. 31 de tour, le gauche 0 m. 29 seulement. C'est à l'avant-bras que la différence entre les deux membres est le plus considérable : 0 m. 37 et 0 m. 27 ; au poignet 0 m. 19 des deux côtés. Mains d'égal volume, à peu près : 0 m. 30 et 0 m. 295, le pouce non compris. Les doigts gros à la base vont en s'effilant. Le médius droit au niveau de la première phalange mesure 0 m. 10 de tour. La piqûre d'aiguille fait sourdre de la sérosité transparente. Ongles bien conformés. La sensibilité cutanée paraît normale.

Le dos de la main gauche porte quelques cicatrices superficielles consécutives à des engelures ulcérées dont elle a souffert à plusieurs reprises ; les pieds en ont toujours été exempts. Par deux fois, les mains auraient été le siège d'un érysipèle : la main droite en 1884 et la gauche en 1893. L'enflure aurait été énorme avec formation de bulles. Après une vingtaine de jours de durée, tout serait rentré dans l'ordre sans laisser de traces.

Malgré les dimensions considérables de ses extrémités supérieures, Fanny C., qui est lingère de son état, n'en est pas moins habile à manier l'aiguille.

Rien d'anormal dans le reste du corps, à l'exception de la joue et de l'oreille du côté droit. La joue plus volumineuse qu'à gauche est un peu tombante. L'oreille œdémateuse également, compte un centimètre de plus que celle du côté gauche dans tous ses diamètres. L'os maxillaire ne paraît pas épaissi ; les dents sont généralement mauvaises. Nulle part on ne constate de nævus ou de taches sanguines.

La santé de Fanny C. a toujours été bonne. Réglée à 15 ans, mariée à 23 ans, elle a eu une couche à terme. L'enfant qu'elle a nourri 6 mois, est une petite fille en bonne santé.

Dans le courant de l'an dernier (1900), Fanny nous a consulté pour une induration très douloureuse au toucher, occupant le milieu du dos de la main droite, sous la forme d'une plaque indurée rougeâtre de la dimension d'une pièce de 2 francs. Une incision pratiquée par le médecin de son village n'apporta aucun soulagement. La plaie resta béante et se remplit de fongosités suspectes de néoplasie maligne.

Nous avons adressé la malade à la Policlinique de l'Université. M. le professeur Auguste Reverdin, après s'être assuré par la radiographie de l'intégrité du squelette, fit l'ablation de la région malade, sans se dissimuler le mauvais état du terrain sur lequel il avait à opérer. Ainsi que cela était à prévoir, le mal récidiva : un gros marron squirrheux a poussé dans la plaie.

J'ai revu dernièrement cette pauvre femme (octobre 1901). La tumeur qui venait de tomber par sphacèle, a laissé une large plaie béante, à bords déchiquetés, qui ne tardera pas à mettre à nu le quatrième métacarpien. La malade avait

Digitized by Google

beaucoup maigri. Elle s'est refusée, m'a-t-elle dit, à une amputation partielle (1).

(1) Il semblerait que l'hypertrophie des membres place les porteurs de cette infirmité dans un état d'infériorité marquée au point de vue de la résistance aux maladies. Au moment d'envoyer ce travail à l'impression, le sujet de notre première observation, Alice F..., a été atteinte d'une lymphangite (ou d'un érysipèle) de son membre inférieur hypertrophié qui, pendant quelques jours, a mis la petite malade à deux doigts de la mort : fièvre intense, T. 40 degrés, pouls incomptable en raison de sa faiblesse et de sa rapidité, délire, carphologie, évacuations involontaires, vomissements. La porte d'entrée fut une excoriation au deuxième orteil. Le membre était enflé, douloureux et de coloration rosée. Chose intéressante, la sœur cadette, tombée malade 3 jours auparavant, souffrait également d'une lymphangite à la jambe à la suite d'un impétigo. Les deux sœurs partageaient le même lit.

Digitized by Google

CONTRIBUTION A L'ÉTUDE

DU

TROPHŒDÈME CHRONIQUE,

PAR

M. HERTOGHE (d'Anvers).

Des travaux récents (1) ont attiré l'attention sur le *trophœdème chronique*. M. Henry Meige a nettement différencié cette affection, en la séparant de plusieurs états œdémateux mal caractérisés : œdèmes nerveux, segmentaires, hystériques, l'œdème neuro-arthritique, l'éléphantiasis nostras, avec lesquels le trophœdème était pratiquement confondu. Il a particulièrement insisté sur la forme héréditaire du mal.

Nous publions aujourd'hui trois cas de trophœdème chronique.

Fidèle à la règle que nous nous sommes imposée lorsque nous avons étudié le myxœdème fruste, nous avons noté avec la plus minutieuse attention les symptômes variés et nombreux de dégénérescence que présentent les sujets et les membres de leur famille.

Observation I (Pl. LXIV).

Louis V... avait neuf ans et six mois lorsqu'en novembre 1900 il nous fut présenté pour la première fois.

La jambe droite est considérablement hypertrophiée. Le mollet a 0 m. 428 de tour et la cuisse 0 m. 415.

Le membre inférieur sain est d'une maigreur extrême et rappelle les membres grêles des infantiles du type Lorain.

Le thorax est élancé, maigre. Les bras sont très allongés et débiles.

La figure peu intelligente. Les yeux font saillie. Les lèvres sont grosses et fendillées. La face est couverte de taches vineuses irrégulières.

Les bras, le membre hypertrophié sont marbrés de ces mêmes taches, sans élevures de la peau.

Le système dentaire est digne d'attention. Les dents sont très espacées sur la ligne des incisives. Quelques chicots de dents de lait persistent encore. Il manque une canine.

(1) Henry Meige, *Le trophœdème chronique héréditaire* (Congrès des méd. neurol. et alién. franç., Angers, 4 août 1898). — Presse méd., 14 déc. 1898 ; Nouvelle Iconogr. de la Salpêtrière, 1899, n° 6. — Vigouroux, *Ibid.*, 1899, n° 6. — Lannois, *Une observation de trophœdème chronique hérditaire. Ibid.*, 1900, n° 6.

Digitized by Google

Digitized by Google

M. R. (1890).

M. R. (1901).

M. R. (1901).

M. R. (1901).

TROPHŒDÈME DE LA FACE

Herteghe (Observation II).

MASSON ET Cie, Éditeurs.

Digitized by Google

L. V. (Novembre 1901).

L. V. (Novembre 1900).

L. V. (Novembre 1901).

TROPHŒDÈME CHRONIQUE

Hertoghe (Observation I).

MASSON ET Cie, Éditeurs.

Digitized by Google

Digitized by Google

Les testicules sont fortement rétractés.

Il y a cinq ans, l'enfant a fait une rougeole grave. Pendant la convalescence, le mollet a commencé à gonfler, puis la cuisse. La tuméfaction s'est ensuite étendue au pied. En même temps paraissaient les taches vineuses.

Depuis lors, le mal a progressivement augmenté.

Tel était son état il y a un an. La médication thyroïdienne fut infructueusement tentée. La direction médicale de l'enfant me fut enlevée et je le perdis de vue.

En novembre 1901, donc une année après, je me mis à la recherche du petit malade.

Le mal a empiré. La cuisse mesure maintenant 0 m. 49, au lieu de 0 m. 41, le mollet 0 m. 49 au lieu de 0 m. 42. Le thorax a maigri.

L'enfant a grandi de 6 centimètres, ce qui est un progrès normal. Normal aussi l'accroissement de son poids. Les taches vineuses ont foncé de couleur. Les cheveux sont décolorés par zones, et de blond foncé sont devenus d'un blond plus doux.

De temps en temps, le membre inférieur subit une poussée d'accroissement. La peau s'éraille ; il se fait un écoulement abondant de lymphe, pendant plusieurs jours. Cette issue de sérosité semble arrêter le progrès du mal.

Cet enfant a une sœur de quatorze ans qui présente, en fait de manifestations d'hypothyroïdie, une blépharite intense. Une autre sœur de sept ans est fort petite pour son âge. Son système dentaire est défectueux et incomplet.

Le père présente un certain degré d'exophtalmie. Il a le pouls régulièrement à 100. Il a des angoisses nocturnes, des accès d'asthme et des palpitations cardiaques. Pas de tremblement des extrémités, ni de gonflement du corps thyroïde.

La mère se prête mal à des investigations et répond de mauvaise grâce à mes questions.

En somme, il s'agit bien d'un œdème blanc, dur, indolore, localisé au membre inférieur droit, présentant tous les caractères du trophœdème.

Le caractère héréditaire n'existe pas dans ce cas.

Le début du mal, au dire des parents, est très nettement attribué à la rougeole, et remonte ainsi à l'âge de cinq ans.

La malade de Vigouroux avait eu aussi une rougeole à l'âge de huit ans, mais le gonflement trophœdémateux n'avait débuté qu'à la puberté.

Il faut noter en outre que chez notre malade l'affection s'accompagne d'autres troubles trophiques : la décoloration en zone des cheveux, les taches pigmentaires vineuses de la peau.

A remarquer enfin que le traitement thyroïdien n'a rien produit.

Observation II (Pl. LXV).

Marie R.... vint chez moi en novembre 1896. Vingt et un ans. Taille normale. Poids avec vêtements : 60 kilog.

Digitized by Google

Je fus absolument déconcerté. La tumeur de la joue n'était ni un sarcome, ni un cancer. Elle n'était ni bosselée, ni irrégulière, ni ulcérée. Elle était absolument indolore. Au dire des parents, l'*enfant avait la joue grosse en naissant* et depuis lors la tuméfaction avait toujours augmenté.

Il n'y avait pas d'engorgement ganglionnaire sous la mâchoire, ni au devant de l'oreille. Le cou, dont la chaîne ganglionnaire si sensible n'aurait pas manqué de se prendre si l'on avait eu affaire à un lymphome, était intact et bien dégagé. Il n'y avait jamais eu d'érysipèle. Ce n'était ni un anévrysme, ni un lipome. En désespoir de cause, je renvoyai la jeune fille chez elle, en lui recommandant de prendre de la thyroïdine. On verra tout à l'heure pourquoi.

Ce remède ne produisit aucun résultat heureux, et la patiente ne revint plus.

Plus tard, les travaux de Henry Meige, Vigouroux, Lannois, sur le trophœdème, me donnèrent à réfléchir. Je me demandai s'il ne pouvait pas exister un trophœdème de la face.

Je fis revenir la jeune fille. Cinq ans s'étaient écoulés. Le temps ne l'avait pas améliorée.

La tumeur a augmenté de volume. Cependant, la santé générale est bonne. Le regard est clair et franc, l'embonpoint est normal. Marie, habituée dès l'enfance, a pris son mal en patience. Elle semble ne pas s'en inquiéter. Elle travaille régulièrement. Son caractère est doux et tranquille. Elle semble parfaitement heureuse. Les règles viennent sans douleur, normales en durée et en abondance.

La consistance de la joue a plutôt augmenté. Elle est uniformément ferme, sans être dure. L'œdème n'est ni douloureux, ni dépressible. Lorsqu'on introduit dans le sillon génien une petite lampe électrique, la chambre étant noire, on s'aperçoit que la joue est transparente, limpide, ne révélant aucune ombre, aucune nodosité.

A l'examen rhinologique, le cornet moyen du côté malade est un peu hypertrophié, par comparaison avec le côté sain. Cependant les fosses nasales sont perméables à l'air et la patiente respire très bien, la bouche fermée.

La langue n'est pas hypertrophiée ; au contraire, elle paraît plutôt mince et allongée. Sur le bord correspondant à la tumeur les papilles sont hypertrophiées, ce qui donne à l'organe un aspect framboisé, rouge vif. L'autre bord est pâle et les papilles y sont normales.

Une petite verrue est visible sur la muqueuse labiale dans le sillon mentonnier. Pas d'engorgement ganglionnaire sous-maxillaire, ni pré-auriculaire.

Les os de la face ne participent pas à l'hypertrophie. Le cadre orbitaire de droite n'est pas plus massif que celui de gauche.

Le système dentaire mérite une mention. J'ai fait mouler les maxillaires. Les molaires du côté malade sont plus fortes. La dent de sagesse a percé et s'est franchement installée. Du côté sain, elle est à peine ébauchée.

La voûte palatine du côté malade est plus large et plus étalée. Les rugosités de la muqueuse sont plus accusées. Si l'on pointille en rouge le raphé palatin, on s'aperçoit que les deux moitiés sont inégales.

Digitized by Google

Digitized by Google

INFANTILISME

(Hertoghe).

Observation II

C. R..., 15 ans (1896). Taille : 1 m 204. Poids : 28 k.
sœur de M. R... (voy. planche LXV)

Au-dessus, C. R... (1901).

Digitized by Google

Les poils de la joue sont plus forts sur le côté hypertrophié. Il n'est pas étonnant que les dents, qui sont aussi des produits épidermiques aussi bien que les papilles linguales, soient plus développées. Le support dentaire participe naturellement à cette hypertrophie et elle en est la conséquence.

Marie a eu la rougeole à l'âge de huit ans. Cependant le mal préexistait.

Elle ne présente aucune hyperesthésie, ni anesthésie en aucun point du corps.

La malade a trois frères qui n'offrent rien d'anormal. Une sœur est tuberculeuse.

Une autre sœur, Clarisse, présente quelques particularités remarquables que nous allons signaler (Pl. LXVI).

Clarisse me fut présentée en même temps que Marie en 1896. Elle avait alors quinze ans. C'était une naine. Taille : 1 m. 204, au lieu de 1 m. 52. Poids : 28 kilog. Les membres inférieurs sont uniformément gros, cylindriques, en *colonnes* (Charcot). Les jambes sont grosses, *œdématiées*, aussi grosses que les cuisses. Le haut du corps, surtout, est atrophié. C'est une infantile, de la forme transitoire entre l'infantilisme Lorain et le myxœdème franc. Je lui donnai la thyroïdine et en un mois elle poussa d'un centimètre. Puis elle abandonna le traitement et je ne la revis plus.

On conçoit maintenant pourquoi j'imposai le traitement thyroïdien à Marie.

En novembre 1901, donc cinq ans après, Clarisse me revint, accompagnant sa sœur à la grosse joue. Je pus la mesurer à nouveau. En tout et pour tout, elle avait gagné 10 centimètres en cinq ans, soit 2 centimètres par an. Elle n'est pas encore réglée.

Son facies est intéressant. L'expression dominante est la fatigue. C'est bien vraiment la vieillesse prématurée de l'hypothyroïdie. Les yeux sont battus. La bouche entr'ouverte indique la gêne respiratoire du nez. La face est couverte de verrues, de taches vineuses, de nævi pileux. La couleur est d'un fond jaune laiton, plaqué de pommettes rouge bleuâtre.

Cette jeune fille est atteinte d'infantilisme et cet infantilisme est d'origine dysthyroïdienne.

Le père est mort jeune, de pneumonie. La mère, d'après quelques renseignements sommaires, serait scrofuleuse. Elle a été opérée d'un lipome volumineux du bras. Elle a souffert d'anthrax. Je me promets de la voir et de faire une enquête plus approfondie sur cette famille.

Observation III.

Mme C..., 52 ans, multipare, a vu se développer et grossir le membre inférieur gauche depuis 3 ans. A cette époque, elle s'était extraordinairement fatiguée en soignant sa mère malade. Une chute sur le siège, ayant amené une ecchymose très étendue de la région fessière, a coïncidé avec le début du mal. Actuellement, le mollet a 40 centimètres de tour. L'œdème remonte jusqu'à la hanche, indolore, assez dépressible au doigt, plus dépressible que les trophœdèmes précédents.

Digitized by Google

Le passé utérin n'est pas facile à débrouiller. La menstruation s'est installée tard (16 ans) et s'est suspendue de bonne heure (46 ans).

La perte menstruelle a toujours été excessive. Au début du mariage, le ventre a été souvent douloureux, dans la région des ovaires, sensible à la moindre pression. La patiente ne pouvait se coucher, ni sur le flanc droit, ni sur le flanc gauche. Je suppose qu'il doit y avoir eu là des procès inflammatoires des trompes, des ovaires, et ils sont peut-être responsables de la stérilité. Je ne retiens de tout ceci que l'abondance du flux sanguin.

Au cours de sa vie sexuelle, Mme C... a constamment souffert de migraines. La douleur hémicrânienne a disparu en même temps que les règles, comme c'est presque toujours le cas chez les femmes atteintes d'hypothyroïdie bénigne chronique. Actuellement les oreilles bourdonnent, des corps noirs se déplacent dans le champ visuel (symptôme que Georges Murray tient pour pathognomonique de l'appauvrissement thyroïdien). Les vertiges sont fréquents. La femme a toujours froid. Elle est triste, impressionnable, portée aux idées noires.

Les palpitations de cœur sont fréquentes.

La région du foie est douloureuse, surtout la nuit, dans la position couchée. Au palper, la vésicule biliaire est sensible. Les mains sont le siège de gonflements fugaces et passagers. Pendant un jour ou deux, les bagues étranglent les doigts et les paumes deviennent douloureuses. La face, vue de près présente un œdème léger. La peau est lisse, luisante sur le dos du nez. L'excessive maigreur dissimule ce gonflement dont on ne se rend compte que par un examen attentif.

Les urines sont normales, sans sucre, ni albumine. Un abondant dépôt de cellules pavimenteuses de la vessie nous fait penser à la desquamation vésicale intense que l'on rencontre dans le myxœdème franc, chez les infantiles incontinents urinaires nocturnes, et chez toutes les personnes à thyroïde faible.

Le traitement thyroïdien a été institué, sans produire d'effet appréciable.

Nous n'avons pu obtenir de photographie.

Voici les dimensions :

Cuisse gauche 0 m. 58	Cuisse droite 0 m. 47
Genou gauche 0 m. 43	Genou droit 0 m. 35
Mollet gauche 0 m. 40	Mollet droit 0 m. 31

*
* *

Nous avons étudié ces trois cas de trophœdème au point de vue de la dégénérescence spéciale qu'imprime à l'enfant, à l'adulte l'appauvrissement thyroïdien. Nos études antérieures sur l'infantilisme et le myxœdème fruste nous y conduisaient naturellement.

Le petit garçon appartient évidemment au type Lorain, dont nous avons reproduit tant d'exemples dans la *Nouvelle Iconographie de la Salpé-*

Digitized by Google

trière. La maigreur, la forme du membre sain, la conformation du thorax, les anomalies du système dentaire, les altérations de la peau, des cheveux sont des phénomènes que l'on retrouve invariablement chez les infantiles. A propos de la rougeole, cause du mal, le Dr Marcel Garnier dans un ouvrage remarquable signale l'influence du virus rubéolique sur la vitalité des cellules sécrétantes du corps thyroïde.

Les lésions sont moins fréquentes que dans la scarlatine. Elles ont cependant été observées dans la moitié des cas.

Le facies basedowien et les particularités dysthyroïdiennes de la sœur doivent aussi être prises en considération.

Nous avons, à propos du trophœdème de la joue, insisté sur l'état physique de la sœur de notre malade, naine, infantile. Elle présente un œdème appréciable des membres inférieurs. En 1896, nous avons donné la thyroïdine à cette naine, certain de pouvoir la faire grandir. L'examen radiographique de la main, fait à cette époque, ne laissait aucun doute au sujet de la possibilité d'une reprise de croissance... La persistance du cartilage d'accroissement éliminait le diagnostic de rachitisme. Malheureusement, l'enfant abandonna ses pastilles au bout d'un mois.

La face de cette naine de 20 ans, si vieille, si fatiguée, si précocément sénile, démontre de la manière la plus évidente, pour quiconque s'est occupé de pathologie thyroïdienne, qu'il y a ici déficience, inanition thyroïdienne.

Enfin, la troisième observation est, à la lettre, l'image type du myxœdème fruste, dont j'ai donné plusieurs observations ici même (1899, p. 261).

Mentionnons l'abaissement de température subjectivement perçue, la menstruation tardive, les pertes sanguines excessives, la migraine cessant à la ménopause, la constipation chronique, la douleur hépatique, les désordres urinaires et vésicaux, le bourdonnement des oreilles, le symptôme oculaire de Murray, les vertiges, les palpitations cardiaques.

*
* *

Ces trois observations établissent une *parenté* entre l'appauvrissement thyroïdien et le trophœdème. Je constate simplement les faits.

On m'objectera l'inefficacité du traitement thyroïdien. J'en tiens compte.

N'oublions pas que l'administration de la thyroïdine desséchée, morte, provenant de la race ovine est un procédé primitif, presque dérisoire. La stimulation directe de la glande vivante, humaine, doit dans un avenir plus

(1) *La glande thyroïde dans les maladies infectieuses*, par le Dr Marcel Garnier, 1899. Georges Carré et C. Naud, édit., Paris.

Digitized by Google

ou moins rapproché détrôner les moyens dont nous disposons aujourd'hui pour ravitailler les organismes en état d'hypothyroïdie. Certes, les résultats de l'opothérapie thyroïdienne dans le grand myxœdème, les arrêts de croissance et les diverses formes d'insuffisance thyroïdienne sont brillants. Ils pourraient l'être davantage. L'administration de la glande ovine desséchée, de l'iodothyrine chimiquement pure ne guérit pas l'hypothyroïdie dans tous ses modes. Elle n'atteint que ses formes les plus grossières. *Elle n'arrive qu'à dégrossir et non à ciseler le bloc informe du myxœdème. Aussi les échecs de cette méthode primitive ne doivent pas altérer la foi que nous avons en la nature dysthyroïdienne de certains états pathologiques.*

La sécrétion thyroïdienne est complexe. Indépendamment des nucléines phosphorées, iodées (Baumann), arsénicales (A. Gautier), elle contiendrait d'après des recherches faites en Italie, des albumines bromées.

Certaines formes d'inanition thyroïdiennes portent sur l'un ou l'autre de ces minéraux. La chlorose n'est-elle pas le retentissement de l'inanition ferrique du sang ?

Il y a *certainement* des inanitions thyroïdiennes arsénicales, la migraine est de ce nombre. D'autres relèvent de la privation d'iode, l'incontinence nocturne des urines, par exemple. Je reviendrai sur ce sujet dans un travail ultérieur.

Je désire simplement établir que si les préparations thyroïdiennes actuelles sont impuissantes à combattre et à guérir le trophœdème, il ne s'en suit pas fatalement que cette affection ne puisse être due primitivement à un affaiblissement de la vitalité thyroïdienne.

Digitized by Google

TROPHŒDÈME DES MEMBRES INFÉRIEURS

(*Mabille.*)

MASSON ET Cie, Éditeurs

Digitized by Google

Digitized by Google

OBSERVATION DE TROPHOEDÈME (1)

PAR

H. MABILLE

Directeur-médecin en chef de l'asile de Lafond.

La malade qui fait l'objet de cette observation est actuellement âgée de 18 ans (Pl. LXVII).

A l'âge de huit ans, elle fut mordue par un cheval à la région fronto-pariétale droite.

A la suite de ce traumatisme et de la frayeur ressentie, dit-elle, X... fut atteinte de chorée contre laquelle divers traitements échouèrent si bien qu'à diverses reprises ses parents, dans le but de la guérir, la jetèrent par surprise dans la Seine.

Après un séjour assez prolongé dans les asiles du département de la Seine, elle fut transférée à l'asile de Lafond où elle réside depuis le 8 novembre 1883.

A son arrivée, je notai l'existence d'une chorée chronique avec incapacité de se tenir debout, émotivité extrême et affaissement général des facultés.

La malade se tenait généralement étendue, ayant souvent les jambes enflées.

Renseignements recueillis : le père de X.., était *rhumatisant* et son frère et sa sœur sont *boiteux* (?) de naissance. X... a la tête petite avec dépression frontale large de deux centimètres au niveau de la suture fronto-pariétale droite : c'est le siège du traumatisme ancien. Le côté gauche de la face est tombant, les rides étant abolies de ce côté ; la langue est déviée à droite ; la parole est scandée et quand la malade parle, le côté droit de la face grimace.

La force musculaire est diminée à droite et à gauche pour le membre supérieur, sans qu'il y ait de paralysie véritable.

Cependant l'attitude de la malade montre bien la tendance à la semi-contracture du bras gauche, l'annulaire reste seul cependant en demi-flexion. Les secousses choréiques s'étendent à tout le corps, mais cepen-

(1) Bulletin de la Société de médecine et de chirurgie de la Rochelle, 9 janvier 1901.

Digitized by Google

dant prédominent du côté droit ; la face est souvent grimaçante. Pas de troubles oculaires, ni de zones hystérogènes.

L'état de X... a peu varié au point de vue mental depuis son entrée à l'asile de Lafond ; elle cause assez raisonnablement, souvent d'une façon enfantine ; elle est généralement calme, mais continue à avoir des frayeurs et reste très émotive.

Elle vit continuellement alitée, et dans l'impossibilité de se mouvoir elle-même dans son lit.

Toutefois elle ne présente aucun trouble du côté de la miction ; elle est restée propre.

Les urines ne contiennent ni albumine, ni sucre et le corps thyroïde est normal.

Les modifications subies depuis quelques années par X... portent principalement, ainsi que l'indique la photographie, sur les phénomènes de la paralysie affectant la face gauche avec contracture du bras gauche, qui est devenue plus manifeste, mais qui est loin d'être complète.

Mais l'objet principal de cette relation est la constatation d'un phénomène que nous avons vu évoluer progressivement sous nos yeux.

Je rappelle que lors de son entrée à Lafond, X... avait souvent les jambes enflées. On ne notait cependant chez elle ni affection cardiaque, ni troubles rénaux.

X... indique elle-même que ses jambes ont grossi progressivement.

De temps en temps, elle sentait ses jambes plus tendues, devenir plus rouges, luisantes, et ces troubles l'obligeaient à rester alitée pendant des mois entiers. C'est surtout depuis cinq ans que l'évolution de la maladie qui a engendré le développement exagéré des membres inférieurs s'est accentuée.

Actuellement les jambes de X... présentent les dimensions suivantes :

Au niveau de la malléole	gauche	0^m37
	droite	0^m39
Au niveau du genou	gauche	0^m42
	droite	0^m40
A la moitié de la cuisse	gauche	0^m45
	droite	0^m53

Je ne m'attarderai pas à décrire les changements de forme et les bourrelets existant au niveau des malléoles. La photographie rend mieux compte des déformations que toutes les descriptions (Pl. LXVII).

Je noterai toutefois que la pointe du pied est déviée des deux côtés en dedans.

A la pression, les membres inférieurs de X... donnent une sensation de résistance et le doigt ne marque que fort peu son empreinte.

Digitized by Google

Quand on pique la malade avec une aiguille sur les membres inférieurs, on trouve que la sensibilité à la douleur est complètement abolie. L'anesthésie s'arrête à la partie supérieure de la cuisse, vers le tiers supérieur.

Cependant, dès qu'on atteint les couches musculaires profondes, la malade accuse une réaction qui démontre que l'anesthésie est surtout périphérique.

De même, la sensibilité au contact paraît émoussée ; mais, fait particulier, la sensibilité thermique subsiste dans son intégralité.

Je n'ai noté aucun trouble de la sensibilité dans les autres parties du corps.

Les réflexes rotuliens n'ont pu être provoqués et les explorations électriques ont été impossibles à pratiquer en raison de l'épaisseur des tissus.

J'ajouterai que les membres inférieurs ne sont pas atteints de paralysie complète et que les mouvements, s'ils sont difficiles, sont possibles. Ainsi X... lève, bien que très difficilement, ses jambes, lorsqu'elle est couchée, à la hauteur de quelques centimètres.

Quant à la station debout, elle est impossible et en soutenant la malade sous les bras, on voit que les mouvements de locomotion des deux jambes sont à peu près nuls.

Comme la photographie l'indique, les membres supérieurs n'ont pas participé au développement exagéré constaté sur les membres inférieurs ; ce développement s'arrête, comme je l'ai dit plus haut, comme l'anesthésie, au tiers supérieur de la cuisse.

Telle est, brièvement relatée, l'observation de X...

Je la résumerai en quelques mots :

Traumatisme crânien droit et émotion dans la jeunesse ; chorée consécutive affectant tout le corps ; hémiplégie gauche incomplète, flasque, se développant peu à peu et affectant principalement la face avec tendance à la contraction, en griffe, de la main gauche, impotence fonctionnelle du segment inférieur avec conservation des mouvements dans la position étendue et suppression presque absolue des mouvements dans la station debout.

De plus, symptômes nerveux, tels que boule hystérique et phobies hallucinatoires, comme on en rencontre chez les hystériques.

Puis, phénomènes qui font surtout l'objet de cette relation, dystrophie des membres inférieurs, avec développement considérable du train postérieur, développement progressif avec anesthésie périphérique et conservation de la sensibilité thermique, phénomènes paralytiques affectant les membres inférieurs comme on les rencontre dans l'hémiplégie ou la paraplégie, avec cette différence toutefois qu'au lieu d'aboutir à une atrophie

Digitized by Google

limitée à certains groupes musculaires, nous notons au contraire une hypertrophie énorme des jambes, des pieds et de la cuisse, à consistance dure et tendance très légèrement œdémateuse.

Comme on le voit, le cas de X... est fort complexe, mais le phénomène sur lequel nous voudrions appeler l'attention a trait à l'accroissement insolite du membre inférieur.

Les troubles de cette nature ont fait l'objet de travaux récents. Je citerai en particulier l'étude d'Henry Meige (*in Iconographie de la Salpêtrière*, novembre 1899) qui étudie l'affection qui nous occupe sous le nom de « Trophœdème chronique héréditaire ». Cet auteur relate diverses observations de même nature et note l'hérédité similaire chez divers membres de la même famille. Il en est de même des cas de Lannois (*in Iconographie de la Salpêtrière*, 1900).

Dans notre observation, il s'agit bien d'un « Trophœdème chronique », avec cette différence toutefois qu'on ne le rencontre pas chez les membres de la famille.

Mais nous rappellerons que les renseignements que nous avons pu recueillir indiquent que le père était « rhumatisant-chronique ».

Et l'on se souvient que Desnos et Mathieu ont décrit des cas de ce genre sous le nom d'œdème rhumatismal ou arthritique.

Et nous relevons ce fait particulier que l'accroissement signalé chez notre malade affecte les deux membres intérieurs d'une façon *symétrique* et qu'il en est en quelque sorte « *segmentaire* », pour employer le terme indiqué par Debove pour caractériser la répartition de l'enflure.

Il s'agit en somme d'un œdème chronique blanc, dur, indolore, à répartition segmentaire.

Cette répartition plaide évidemment en faveur d'un trouble trophique analogue à celui que l'on rencontre dans certaines affections de la moelle.

C'est la théorie de la « métamérie » indiquée par Brissaud. A chaque étage médullaire correspond un segment de l'individu, la lésion du métamère spinal retentissant sur le segment périphérique correspondant.

Dans notre observation, il y aurait donc deux sortes de lésions, lésions centrales d'une part, caractérisées par de l'hémiparésie, et lésions médullaires, affectant le segment inférieur dans sa totalité.

Or, bien qu'il devienne difficile de faire la part exacte de ce qui revient dans la genèse de l'affection au système cérébral d'un côté ou au système spinal de l'autre, et bien que la distribution périphérique des centres corticaux soit segmentaire (Charcot, Déjerine) comme la distribution des centres médullaires, on s'accorde à admettre que l'anesthésie comprend toute la partie inférieure des membres pelviens et est limitée en haut par une ligne circulaire au tiers inférieur de la cuisse (dens notre cas, au

Digitized by Google

tiers supérieur), on ne peut plus admettre uniquement la distribution nerveuse ou radiculaire ; il faut admettre de plus la distribution métamérique (Grasset) : le siège de la lésion est dans ce cas dans une tranche de la moelle lombo-sacrée d'autant plus élevée que le segment de membre atteint est lui-même plus haut.

Dans notre observation, les troubles trophiques observés semblent donc sous la dépendance d'un trouble « cum materia » du système cérébro-spinal, affectant sans doute la moelle d'une façon prédominante, ainsi que l'indique la répartition segmentaire de la dystrophie.

Je rappellerai en terminant que H. Meige considère le trophœdème comme une dystrophie conjonctive, au même titre que les dystrophies musculaires, relevant d'une altération des centres nerveux, qui président au développement et à la nutrition du tissu cellulaire.

La répartition segmentaire de l'œdème s'accorderait avec l'hypothèse d'une altération métamérique des centres médullaires.

Il y aurait alors une dystrophie conjonctive, un trophœdème qui, selon les cas, serait une affection héréditaire, familiale, aiguë ou chronique.

Digitized by Google

DEUX CAS
D'HÉMIHYPERTROPHIE CONGÉNITALE DU CORPS

PAR

ANDRÉ THOMAS.

Les observations d'hémihypertrophie congénitale ne sont pas très communes : en ce qui concerne les hémihypertrophies faciales congénitales, Sabrazès et Cabannes (1) n'en ont relevé que 18, y compris une observation personnelle.

L'hypertrophie faciale peut exister seule, ou bien les membres du même côté sont également hypertrophiés ; dans d'autres observations plus rares (Lewen) l'hémihypertrophie est croisée. La face et le membre supérieur sont hypertrophiés d'un côté, le membre inférieur du côté opposé, il est sans doute exceptionnel que la face soit prise d'un côté, les membres et le tissu du côté opposé : dans leur travail, Sabrazès et Cabannes n'en rapportent aucun cas démonstratif ; il s'agit alors en quelque sorte d'une hémihypertrophie alterne : la première observation que nous rapportons est un exemple de ce syndrome. Nous avons eu l'occasion de revoir la petite malade qui en est le sujet à un intervalle assez considérable, ce qui nous a permis de faire quelques constatations intéressantes sur l'évolution de cette anomalie.

Notre deuxième observation a trait à une fillette de 12 ans atteinte d'hémihypertrophie du corps et des membres (la face est respectée), très marquée surtout pour le membre supérieur et plus particulièrement encore pour la main. Elle se présente avec des caractères assez différents du premier cas.

Bien que l'examen de ces deux malades ne nous ait suggéré aucune idée nouvelle sur la pathogénie de ces singulières anomalies, nous nous sommes décidé néanmoins à les reproduire, en raison de leur rareté et de l'intérêt de curiosité qui s'y rattache.

(1) Sabrazès et Cabannes, *Hémihypertrophie faciale*, Nouvelle Iconographie de la Salpêtrière, n° 5, 1898.

Digitized by Google

Digitized by Google

B

A

C

DEUX CAS D'HEMIHYPERTROPHIE

A et B. Hémihypertrophie alterne. (Obs. I.)
C. Hypertrophie de la main gauche. (Obs. II.)

(A. Thomas).

Digitized by Google

Observation I (Pl. LXVIII, A et B).

Adrienne B... âgée de 4 mois est amenée par sa mère à la consultation du Dr Dejerine à l'hospice de la Salpêtrière le 19 juin 1896.

Dès les premiers jours qui suivirent sa naissance, ses parents furent frappés par l'asymétrie de la face et du corps et c'est pour cette raison qu'ils viennent consulter.

Les parents sont bien portants, il n'existe aucune tare nerveuse dans la famille, soit dans les ascendants, soit dans les collatéraux. Les six enfants qu'ils ont eus ensemble jouissent d'une bonne santé ; l'avant-dernière, celle qui a précédé immédiatement notre petite malade, est cependant plus délicate que les autres et porte une hernie crurale. L'aînée est âgée de 18 ans. Il y a eu en outre une fausse couche de six semaines.

Sans accidents particuliers, la grossesse a été relativement pénible et la mère dit qu'elle s'est sentie plus fatiguée pendant les derniers mois qu'elle ne l'avait été pour ses autres enfants. L'accouchement à terme s'est bien passé, la durée du travail a été normale.

Interrogés plusieurs fois, les parents ont toujours répété que ce n'était qu'au bout de cinq ou six jours qu'ils s'étaient aperçu de l'asymétrie de la tête et du corps ; ils prétendent que les deux jambes étaient tout d'abord aussi fortes l'une que l'autre, mais il semble bien qu'il y a eu là un manque d'attention de leur part.

Cette enfant est robuste, bien constituée, mais dès qu'on la regarde, l'attention est attirée par le plus grand développement de la face *à droite*, tandis qu'après l'avoir déshabillée, c'est la *moitié gauche* du corps et les membres gauches qui l'emportent par le volume sur ceux du côté droit (Pl. LXVIII, A).

Le crâne est bien conformé et symétrique ; la joue droite est charnue, plus grosse que la joue gauche, la peau y paraît plus épaisse, mais il n'existe aucune différence entre les deux côtés dans la coloration et le degré thermique des téguments.

La fente palpébrale est un peu plus ouverte à droite ; il n'existe aucune anomalie de développement du côté des yeux, les pupilles sont égales, les iris pareillement colorés, les cornées de surface égale.

Il n'existe pas de différence dans les dimensions et la conformation des oreilles. Aucune asymétrie dans le nez ni dans l'orifice buccal.

Quand on ouvre la bouche on constate une *asymétrie très nette de la langue :* toute la moitié droite est plus large et plus épaisse que la moitié gauche, l'ogive palatine et le voile du palais sont normaux.

A la palpation les os du crâne et le maxillaire inférieur ne paraissent pas plus développés d'un côté que de l'autre.

Lorsque l'enfant est nue, l'asymétrie du tronc est très manifeste : la différence entre les deux côtes est beaucoup plus grande pour les membres inférieurs que pour les membres supérieurs.

La peau est plus épaisse sur tout le côté gauche, mais principalement au

Digitized by Google

membre inférieur, où elle semble trop grande pour la surface à recouvrir. Elle a une consistance molle, plutôt gélatineuse qu'adipeuse. La température et la coloration des téguments sont égales des deux côtés. La différence de volume des membres inférieurs n'est pas uniquement imputable à un développement exagéré des téguments ; car, à la palpation profonde, les os des membres inférieurs (*fémur, tibia et péroné*) paraissent réellement plus volumineux du côté gauche et il en est de même pour les muscles. D'ailleurs le membre inférieur gauche est plus long que le droit. L'hypertrophie est plus accentuée sur la cuisse que sur la jambe et sur le pied.

Autant qu'on peut s'en assurer sur un enfant aussi jeune la sensibilité est aussi forte à gauche qu'à droite. A ce premier examen, les mouvements des membres droits nous ont paru avoir une amplitude un peu plus grande que ceux des membres gauches : d'autre part l'examen électrique a donné comme résultats : une diminution de la contractilité faradique pour les nerfs et les muscles du membre inférieur gauche. Les réflexes rotuliens sont perceptibles et même un peu exagérés.

L'enfant prend bien le sein et profite.

Voyons maintenant les mensurations.

Longueur du corps 59 centimètres.

	Gauche	Droite
Distance de la racine du nez à l'oreille	8,5	9,5
Distance de l'acromion à l'olécrane	11	10
Distance du coude à la main	pas de différence	
Longueur de la main	Id.	
Circonférence du bras à 4 centimètres au-dessus du pli du coude	13	12
Circonférence de l'avant-bras à 4 centimètres au-dessous du pli du coude	12,5	12
Demi-circonférence de la colonne vertébrale à l'ombilic	20,5	19
Demi-circonférence du tronc au-dessous des épaules	21	19
Distance de l'épine iliaque antérieure et supérieure au condyle externe du fémur	14,5	13,5
Distance du condyle externe au bord externe du pied	16	15
Longueur du pied du gros orteil au talon	10	9,5
Circonférence de la cuisse à 4 centimètres au-dessus de la rotule	24	20,5
Circonférence de la jambe à 6 centimètres au-dessous de la rotule	18,5	15
Circonférence du pied au niveau de la ligne d'insertion des orteils	12	10,5

Nous avons eu l'occasion de revoir cette enfant le 13 janvier 1898, elle était alors âgée de 27 mois. Elle s'est bien développée et n'a souffert d'aucune affection depuis notre première observation. L'hémi-hypertrophie alterne persiste, mais elle est beaucoup moins apparente (Pl. LXVIII, B). La peau est toujours plus épaisse et plus mobile à gauche, mais moins qu'au premier examen.

Digitized by Google

L'enfant a fait ses premiers pas à 15 mois et elle a toujours bien marché, elle n'a jamais boité ; la parole est normale, l'intelligence vive. Elle est en retard pour la dentition, elle n'a que seize dents.

La force musculaire est égale des deux côtés ; il en est de même pour la sensibilité, la température et la coloration des téguments.

L'enfant se sert bien de ses deux mains, mais elle est plutôt droitière.

Les réflexes tendineux sont normaux et égaux.

Bien que la différence de volume des deux côtés du corps nous ait semblé moins appréciable qu'au premier examen, nous avons cru préférable de ne pas

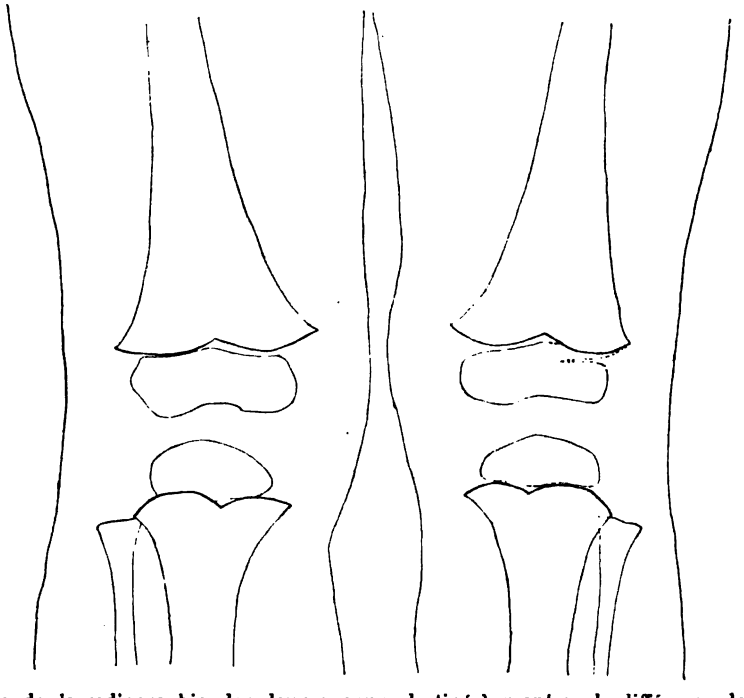

Calque de la radiographie des deux genoux, destiné à montrer la différence de volume des os entre les deux côtés. Le genou droit est représenté à gauche et vice versa.

nous en rapporter à une appréciation toute subjective et nous avons repris des mensurations.

Longueur du corps 78 centimètres.

	Gauche	Droite
Distance de l'acromion à l'olécrâne	13,5	13
Distance du coude à la main.	10	10
Distance du pli du poignet au bout des doigts	9	9
Circonférence du bras à 5 centimètres au-dessus du pli du coude	14	12,5
Circonférence de l'avant-bras à 6 centimètres au-dessous. .	13	12

Digitized by Google

Distance de l'épine iliaque antérieure et supérieure au condyle externe.	20	19 1/2
Distance du condyle externe au bord externe du pied. . .	20,5	20,5
Longueur du pied.	13	12
Circonférence de la cuisse à 10 centimètres au-dessus de la rotule.	26	24
Circonférence de la jambe à 7 centimètres au-dessous de la rotule . . . . . , ...	18	15

Il n'y a pas de différence entre les 2 côtes dans la distance qui sépare la racine du nez de l'oreille, la joue droite et la moitié droite de la langue sont encore un peu plus épaisses, mais la différence est moins sensible qu'au premier examen. Les deux moitiés du tronc ne présentent pas de différence appréciable dans leur circonférence.

L'enfant ne se tient pas absolument droite : la hanche gauche fait plus saillie que la droite, il existe une légère déviation de la colonne vertébrale (scoliose) dont la concavité regarde à gauche.

Les clichés pris en 1898 comparés à ceux de 1896 démontrent très nettement que les différences entre les deux côtés se sont atténuées depuis le premier examen.

M. Londe, qui a eu l'extrême obligeance de faire ces photographies dans son laboratoire de la Salpêtrière, a bien voulu radiographier les mains, les pieds et les genoux. Le cliché des pieds n'a pas très bien réussi, l'enfant n'étant pas restée tranquille. La comparaison des deux mains ne dénote aucune inégalité appréciable dans le volume des os, tandis qu'à l'examen du cliché des genoux on perçoit très nettement les plus grandes dimensions de l'extrémité inférieure du fémur et de l'extrémité supérieure du tibia du côté gauche.

Observation II (Pl. LXVIII, C et Pl. LXIX).

Eva B... est amenée par ses parents à la consultation du Dr Dejerine, à l'hospice de la Salpêtrière, le 6 juin 1898, pour des accidents nerveux qu'elle présente depuis le mois de février 1897. Le membre supérieur gauche est en outre très hypertrophié, cette hypertrophie remonte à la naissance.

Elle est âgée de 12 ans ; ses parents âgés le père de 39 ans, la mère de 38 ans, sont bien portants. Le père dit n'avoir pas eu la syphilis et n'avoir jamais fait d'excès de boissons. La mère est bien portante, mais d'un caractère vif et un peu irritable.

Les deux premiers enfants sont morts, l'un en naissant, l'autre au bout de 15 jours.

L'enfant qui nous occupe actuellement est née à terme, l'accouchement s'est passé normalement : aussitôt après la naissance,les parents se sont aperçu de l'hypertrophie du membre supérieur gauche.

Comme maladie aiguë, elle n'a eu que la rougeole. C'est une enfant robuste d'un caractère doux et paisible.

Il y a quatre ou cinq ans, elle eut une frayeur dont elle n'a actuellemont que

Digitized by Google

Berthaud. — Paris

RADIOGRAPHIE

Hypertrophie de la main gauche

(Obs. II.)

(A. Thomas.)

Masson & Cie, Éditeurs

Digitized by Google

Digitized by Google

des souvenirs vagues, elle fut poursuivie par un croque-mort, mais elle ne se rappelle rien de ce qu'il lui a dit ; elle a toujours été peureuse.

Il y a un peu plus d'un an, au mois de février 1897, elle fut prise d'une crise nerveuse, elle se jeta dans les bras de son père, puis elle se raidit, la crise dura en tout deux minutes ; il n'y eut ni émission d'urines, ni morsure à la langue. Au début les crises revenaient tous les mois, mais dans les derniers temps, leur fréquence augmenta et elles se reproduisirent jusqu'à 3 ou 4 fois par mois. Lorsqu'on demande à l'enfant ce qui se passe au début de la crise, elle dit qu'elle voit trouble, qu'elle voit drôle, ou bien qu'elle ne voit plus rien de ce qui l'entoure, ou bien encore que ce sont les nerfs qui se croisent sur l'estomac. Une fois ou deux elle a écumé, mais elle ne s'est jamais mordu la langue, elle ne s'est pas débattue, jamais non plus elle n'a perdu les urines. Pas de cauchemars ni de terreurs nocturnes.

Elle n'est pas encore réglée.

Nous avons eu l'occasion d'assister à une de ces crises, au cours de l'examen auquel nous avons soumis ces enfants et voici comment les choses se sont passées :

Elle était assise auprès de son père ; tout d'un coup, le regard prend une expression étrange, qui est surtout celle de la crainte et de la terreur ; elle crie papa, papa, puis elle va se jeter dans ses bras ; alors les yeux roulent dans leur orbite, le corps se raidit, elle ne paraît pas entendre les questions qu'on lui pose : elle revient à elle au bout d'une minute, elle a l'air de sortir d'un rêve, cette fois comme les autres, il n'y a pas eu d'émission d'urines, pas de salivation abondante.

Il est assez difficile de se prononcer sur la nature exacte de ces accidents : à cause du début lent, de l'absence de morsure de la langue et d'émission d'urines, on est porté à penser à une manifestation de la grande névrose. Mais cette sorte d'aura intellectuelle qui précède immédiatement la crise et l'obnubilation de la conscience, font incliner d'autre part vers l'épilepsie lassée.

Ce qui frappe le plus à l'examen de cette enfant, c'est l'hypertrophie considérable du membre supérieur gauche, hypertrophie plus accentuée à la périphérie qu'à la racine du membre (Pl. LXVIII, C).

La main gauche n'est pas seulement hypertrophiée, mais elle est encore difforme, elle est large, étalée, en battoir. La différence avec la main droite porte bien plus sur la main elle-même que sur les doigts ; elle est beaucoup plus marquée pour la largeur que pour la longueur. Comme le montre la photographie ci-jointe, les espaces interdigitaux sont beaucoup plus ouverts du côté gauche que du côté droit, et au repos les doigts restent à gauche naturellement écartés. La peau présente le même aspect sur les deux mains, elle n'est pas épaissie : il n'existe aucune différence sous le rapport de la coloration et de la température.

Sur la même photographie, l'avant-bras gauche se présente plus volumineux que l'avant-bras droit, et de même pour le bras, mais à mesure qu'on remonte vers la racine du membre, les différences sont de moins en moins sensibles.

Digitized by Google

Les muscles de l'épaule et du cou sont aussi plus développés à gauche : l'épaule gauche est plus large, l'omoplate plus basse et plus détachée comme si elle était entraînée par le poids du corps. Mais en dehors de leur volume anormal, leur aspect extérieur n'est nullement modifié et la peau se présente avec les mêmes qualités des deux côtés.

Mensurations	Gauche	Droite
Circonférence de la main à la racine des doigts.	25	20
Circonférence au pli du poignet.	15	13
Circonférence à 15 centimètres au-dessous de l'olécrâne. . .	22	17
Circonférence à 10 centimètres au-dessous de l'olécrâne. . .	20	15
Circonférence à 10 centimètres au-dessus.	21	17

Il n'existe pas de différence appréciable pour la hauteur des doigts sauf pour le pouce.

Les clichés des deux mains radiographiées nous permettront de compléter cet examen et d'affirmer que l'hypertrophie tient non seulement au développement exagéré des parties molles, mais aussi à celui des os (carpe métacarpien, phalange). (Pl. II.)

Médius	Gauche	Droite
Longueur de la phalangine.	1	1
Longueur de la phalangette.	1,85	1,80
Longueur de la phalange.	2,9	2,8
Longueur du 3e métacarpien.	4,2	3,8
Largeur de la phalangine (extrémité supérieure).	0,6	0,55
Largeur de la phalangette (extrémité supérieure).	1	0,85
Largeur de la phalange (extrémité supérieure).	1,35	1,15
Largeur du 3e métacarpien.	1,20	1,00
Longueur du grand os.	2	1,85
Largeur du grand os.	1,30	1,00
Extrémité inférieure du radius.	3,00	2,50

De cet examen il résulte que l'hypertrophie des os est très manifeste. Os et épiphyses sont plus développés du côté gauche que du côté droit.

Il n'existe pas de différence appréciable dans la force musculaire des deux côtés. L'enfant est adroite de ses deux mains, mais elle se sert plus volontiers de sa main droite. La sensibilité est intacte.

L'examen électrique des muscles, fait le 6 mai 1898 par Mlle Fenkind, a donné les résultats suivants :

Les muscles du membre supérieur se contractent un peu moins énergiquement à gauche qu'à droite. Il existe une diminution de moitié de la contractilité faradique des muscles de l'avant-bras gauche et de la main gauche. La contraction est un peu plus lente à se manifester à gauche et l'amplitude de la courbe de la contraction est moindre à gauche qu'à droite.

L'asymétrie ne se limite pas cependant au membre supérieur, car le tronc, surtout dans sa moitié supérieure, est plus volumineux dans sa demi-circonfé-

Digitized by Google

rence gauche qui mesure 30 centimètres, que dans la droite qui n'en mesure que 28 ; de même il existe une petite différence dans les membres inférieurs, non pas dans la longueur mais dans la circonférence, elle ne s'applique d'ailleurs qu'à la racine du membre et la circonférence de la cuisse est à gauche de 38 centimètres et à droite de 37.

Aux membres inférieurs comme aux supérieurs, il n'existe aucune anomalie de la peau, de la sensibilité, de la température, de la force musculaire. Les réflexes patellaires sont égaux et non exagérés.

Il n'existe pas d'asymétrie faciale et aucune autre malformation congénitale.

L'examen des organes ne révèle aucune maladie.

L'observation I est remarquable par la distribution de l'hypertrophie qui siège à droite sur la face et sur la langue, et à gauche sur les membres et sur le tronc.

A la face l'hypertrophie est surtout marquée pour les parties molles, pour la joue et pour la langue ; pour les autres parties il n'y a pas de différence appréciable.

Sur le tronc et sur les membres, plus particulièrement pour le membre inférieur, la différence entre les deux côtés est plus sensible et ici il n'existe aucun doute que l'hémihypertrophie ne tienne à la fois au développement exagéré des parties molles et aux plus grandes dimensions des os. L'hypertrophie des parties molles est néanmoins beaucoup plus accentuée que celle du tissu osseux.

La diminution de l'excitabilité faradique des muscles et des nerfs du côté hypertrophié mérite encore d'être retenue. Enfin dans l'espace de 18 mois qui s'est écoulé entre les deux examens que nous avons faits sur cette enfant, les différences entre les deux côtés de la face ou du corps se sont atténuées très notablement, et pour certaines parties elles ont complètement disparu. Comment interpréter ce phénomène ? Les parties qui étaient normales à la naissance ont-elles rattrapé, par un développement plus rapide, les parties hypertrophiées, ou bien chez celles-ci le développement s'est-il au contraire ralenti ? Il semble que c'est dans ce dernier sens que la question doit être tranchée, mais la rétrocession de l'hypertrophie est due encore à d'autres causes ; ainsi, à notre deuxième examen, la peau nous a paru beaucoup moins épaisse que la première fois, aussi bien à la face qu'au membre inférieur où la différence était le plus sensible, de sorte que si le côté gauche était réellement moins volumineux à notre deuxième examen, il faut peut-être l'attribuer moins à un ralentissement dans son développement qu'à un retour à l'état normal des tissus primitivement déviés de leur conformation normale.

Dans l'observation II, l'hémihypertrophie est beaucoup plus apparente pour la main que pour les autres parties : la face est d'ailleurs

Digitized by Google

indemne. La main gauche est non seulement remarquable par l'exagération de ses dimensions, mais encore par sa difformité : l'hypertrophie de ses parties molles et du squelette est beaucoup plus sensible pour la largeur que pour la longueur.

Chez cette malade l'examen électrique a donné des résultats différents pour les deux côtés ; du côté hypertrophié, il y a une diminution de moitié de la contractilité faradique des muscles de l'avant-bras gauche et de la main gauche, par rapport aux muscles correspondants du côté droit. En outre la contraction est plus lente à apparaître et l'amplitude de la courbe est moindre sur les parties hypertrophiées.

Si pour notre première malade, en raison de l'épaississement considérable de la peau, on peut invoquer l'augmentation de résistance des tissus comme cause de l'anomalie des réactions électriques, une telle interprétation n'est plus valable pour notre deuxième malade, puisque la peau et ses dépendances ne sont pas épaissies.

Cette anomalie dans la contractilité électrique des muscles tient sinon à une anomalie histologique, du moins à une constitution un peu spéciale du tissu musculaire dans les parties hypertrophiées, de sorte que, suivant la remarque faite à propos de notre première malade, ces hypertrophies congénitales ne tiennent pas seulement à un développement exagéré ou plus rapide des parties malades, mais encore à une modification dans la constitution des tissus.

Nous nous garderons de discuter la pathogénie des hypertrophies congénitales à propos de ces deux observations, cette question ayant été déjà traitée dans le mémoire de Sabrazès et Cabannes ; dans les antécédents de nos malades, nous n'avons pu relever d'ailleurs aucune particularité intéressante à ce sujet : mais en terminant nous rappellerons la rétrocession qui s'est très nettement manifestée chez notre première malade dans le courant des deux premières années, phénomène qui rend le pronostic de cette singulière difformité moins sombre qu'il ne le paraît tout d'abord.

Digitized by Google

Phototypie Berthaud, Paris

ANKYLOSES GÉNÉRALISÉES
de la colonne vertébrale et de la totalité des membres.
(E. Apert.)

Digitized by Google

Digitized by Google

CLINIQUE MÉDICALE DE L'HOTEL-DIEU DE PARIS
(*SERVICE DE M. LE PROFESSEUR DIEULAFOY*)

ANKYLOSES GÉNÉRALISÉES

DE LA COLONNE VERTÉBRALE ET DE LA TOTALITÉ DES MEMBRES

PAR

E. APERT,

chef de clinique de la Faculté.

Le malade dont les photographies sont représentées (pl. LXX) frappe au premier coup d'œil par la conformation bizarre de toute sa personne, par la saillie de son thorax, par son ensellure prononcée, par la position en demi-flexion de ses membres, avec saillie exagérée des attaches des muscles fléchisseurs. Ce que l'on ne peut pas voir sur les photographies, c'est la limitation extrême des mouvements de toutes les articulations de cet homme, telle qu'il se meut presque tout d'une pièce. Ses articulations ne sont pourtant pas totalement ankylosées ; il ne s'agit certainement pas d'ankylose osseuse complète; à ce point de vue comme à bien d'autres, il diffère complètement des malades atteints de l'affection que M.P. Marie a appelée spondylose rhizomélique (1). Il s'agit surtout chez lui de disposition des surfaces osseuses entravant fortement les mouvements des articulations, et les limitant à une excursion très peu étendue, mais ne les immobilisant pas complètement.

*
* *

Voici du reste la description du malade :

C'est un homme âgé de 30 ans qui est entré à la Clinique médicale de l'Hôtel-Dieu le 11 juin 1901 pour se faire soigner d'une tuberculose pulmonaire qui évoluait depuis peu, et qui a pris depuis lors une extension rapide.

Il est tout petit de *taille* (1 m. 30) et est très bizarrement conformé, comme on peut le voir sur les photographies ci-jointes ; la *colonne vertébrale* a la forme

(1) Pour exprimer néanmoins dans une dénomination purement symptomatique l'état de ce malade, j'avais qualifié son affection de *spondylose olomélique* (*Société de Neurologie*, 7 novembre 1901). M. Marie a bien voulu me faire remarquer l'utilité de réserver le terme de spondylose aux seules ankyloses osseuses de la colonne vertébrale, avec soudure des surfaces articulaires. Je me rends bien volontiers à ses raisons.

Digitized by Google

d'un C à concavité postérieure, dont le sommet répond à la douzième dorsale ; par suite les extrémités inférieures des *omoplates* sont très saillantes en arrière et le grand axe du *thorax*, de vertical,est devenu oblique en avant et en bas; la partie inférieure de la cage thoracique fait une forte saillie en avant ; le ventre, au contraire, est en retrait, et ce retrait est d'autant plus accusé que les *cuisses* restent constamment en demi-flexion ;

En outre la cuisse gauche est déviée fortement en dedans, tandis que la cuisse droite se dévie un peu en dehors. Inversement la *jambe* gauche se dirige en bas et en dehors et la jambe droite un peu en dedans.

Les membres supérieurs semblent démesurés, et quoiqu'à demi immobilisés en demi-flexion, ils descendent jusqu'à l'extrémité inférieure de la cuisse.

Tel est le sujet dans la position debout. Lorsqu'on le fait marcher, il ne peut avancer qu'à tout petits pas, très menus. Cette *démarche* bizarre tient à ce que les articulations des membres inférieurs sont atteintes d'ankylose presque complète ; il en est de même du reste des articulations du tronc, du cou et des membres supérieurs.

La *tête* est presque totalement immobilisée ; le malade ne peut ébaucher aucun mouvement d'extension au delà de la verticale ni aucun mouvement de rotation ; il a conservé seulement le mouvement de flexion, assez étendu pour que son menton vienne toucher son sternum.

La mâchoire inférieure se meut à peu près normalement.

Les mouvements de flexion, d'extension, de torsion du *tronc* sont impossibles ; la *colonne vertébrale* semble complètement ankylosée ; le soulèvement inspiratoire des *côtes* et du *sternum* ne se fait plus, la respiration est entièrement diaphragmatique.

Les mouvements spontanés de la *racine des bras* sont très limités, et le malade a la plus grande peine à passer ses vêtements ; dans les mouvements provoqués, le bras, latéralement, ne peut pas être porté plus haut que l'horizontale, mais l'excursion en arrière est très limitée. Ces mouvements du reste ne se font que grâce à un déplacement en bascule de l'omoplate, qui suit constamment les mouvements de l'humérus, en sorte que l'ankylose scapulo-humérale paraît presque complète ; les mouvements de rotation de l'humérus sont impossibles.

Les mouvements de flexion et d'extension des *coudes* sont très limités. L'angle maximum que peuvent faire le bras et l'avant-bras est de 110°, l'angle minimum de 50°.

Les mouvements du *carpe* sont plus limités encore. L'extension au-delà de l'axe de l'avant-bras est impossible, la flexion est très limitée ; l'excursion angulaire totale ne dépasse pas 30°.

L'excursion des premières phalanges sur le *métacarpe* est encore plus limitée que celle du carpe ; le pouce, à ce point de vue, ne jouit plus d'aucune supériorité sur les autres doigts.

Les *articulations phalango-phalanginiennes*, et *phalangino-phalangettiennes* sont beaucoup plus libres, leur extension complète jusqu'à l'axe du doigt est impossible en sorte que phalangines et phalangettes sont toujours plus ou

Digitized by Google

moins en flexion, mais cette flexion peut aller jusqu'à l'angle droit. Le malade se sert assez bien de ses doigts pour de petits ouvrages, et en particulier il écrit assez bien pour avoir pu faire quelque temps les écritures du service.

Le *bassin* paraît complètement ankylosé et sans mouvement possible sur le tronc ; les cuisses sont également tout d'une pièce avec le bassin et immobilisées absolument dans la position que nous avons décrite. Les *hanches* semblent donc complètement soudées.

Au contraire les *genoux* ont conservé une assez grande mobilité relative ; l'extension, il est vrai, n'est pas complète ; la jambe ne peut faire avec la cuisse un angle maximum de plus de 150° à droite et 160° à gauche ; mais la flexion est assez étendue et l'angle minimum descend aux environs de 50°.

Les mouvements du *pied* sur la jambe et des orteils sur le pied sont aussi très limités.

Nulle part les mouvements provoqués ne causent aucune sensibilité anormale, non plus que la pression sur les articulations, jamais le malade n'a souffert ; on ne sent ni empâtement articulaire, ni froissements ou crépitations tendineuses ou synoviales ; à la limite d'extension, les muscles font saillie comme des cordages tendus, mais c'est une rétraction secondaire, la musculature est intacte : s'il y a un certain degré d'amaigrissement musculaire, il est général et dû à la tuberculose ; l'examen électrique pratiqué par M. Lacaille n'a révélé aucune altération de la contractilité. Les petites articulations des doigts, les plus mobiles, sont les seules qui soient un peu déformées ; elles présentent très développées les nodosités de Bouchard et celles d'Heberden. M. Marie a signalé la même particularité chez ses malades.

Quant aux largeurs des différents segments des membres, les mensurations suivantes mises en regard de celles d'un adulte de taille comparable permettent de se rendre compte de leurs altérations.

	Notre malade	Adulte sain
Taille.	1 m. 30	1 m. 60
Longueur du bras (de l'acromion à l'olécrane). .	32	33
— de l'avant-bras (de l'olécrane à la styloïde)	22 1/2	23
— de la main (de la styloïde à l'extrémité du médius).	17 1/2	17 1/2
— de la cuisse (de l'épine iliaque à l'interligne du genou).	38 1/2	48 1/2
— de la jambe (de l'interligne du genou à la malléole externe)	31	35
Hauteur du pied (de la malléole externe au sol) .	6 1/2	7
Longueur du pied (du talon à l'extrémité du gros orteil)	24	24
— de la colonne vertébrale (de la 7e cervicale à la base du sacrum en ligne droite).	25	40
— — (en suivant la courbe de la colonne).	30	

Il résulte de ces mensurations que le membre supérieur du sujet est bien pro-

Digitized by Google

portionné, mais qu'en revanche la jambe et surtout la cuisse sont très diminuées de longueur. La petite taille du sujet s'explique, non seulement par la courbure de sa colonne vertébrale qui lui fait perdre au plus cinq centimètres, non seulement par la position semi-fléchie de ses membres inférieurs qui ne lui en fait pas perdre beaucoup plus, mais encore par un raccourcissement notable de la colonne vertébrale, de la cuisse et de la jambe. Aussi, sur les photographies, les membres supérieurs semblent de dimension exagérée et donnent au malade l'allure d'un anthropoïde. Si l'extension du membre supérieur était possible, l'extrémité du médius descendrait bien au-dessous du genou.

Il n'existe aucun trouble de la sensibilité, ni des sens spéciaux, ni des réflexes. A part les lésions banales de la tuberculose pulmonaire, il n'y a rien à signaler du côté des viscères. L'intelligence et l'état psychique sont parfaits. La tête est volumineuse (55 centimètres de circonférence) et très brachycéphale (86).

- *Histoire de la maladie.* — Le malade dit qu'il s'est toujours connu tel qu'il est aujourd'hui ; mais on lui a raconté l'histoire suivante : nourri au sein par sa mère, il s'est développé tout à fait normalement jusqu'à l'âge de trois ans, et il marchait et courait très bien à cette époque ; à l'âge de trois ans, il fut confiné au lit pendant trois ans, par des convulsions, pense-t-il. Il ne sait pas s'il a eu à ce moment là des arthropathies, de la paralysie ou des contractures ; il sait seulement qu'on a commencé à pouvoir le lever à l'âge de six ans ; qu'il n'a d'abord marché que très difficilement avec des béquilles ou des bâtons, puis qu'il s'est peu à peu amélioré jusqu'à arriver au point où il est maintenant. Il peut actuellement faire de son petit pas menu, sans béquilles et à l'aide d'une simple canne, trois à quatre kilomètres sans fatigue, mais il met des heures à faire ce trajet.

. J'ajoute que le malade n'a pas souvenir d'avoir jamais eu de maladies infectieuses, ni fièvre typhoïde, ni scarlatine, ni blennorrhagie. Il n'a pas de stigmates d'hérédo-syphilis, ni de tuberculose infantile. Il ne tousse que depuis quelques mois.

*
* *

En résumé, ce malade présente des ankyloses sinon complètes, du moins assez serrées de la plupart de ses articulations. Il ne s'agit pourtant pas de rhumatisme déformant, la physionomie des déformations ankylosantes est dans ce cas tout autre ; il ne s'agit pas non plus d'ankyloses congénitales par oligamnios comme j'en ai rapporté quelques cas (1), l'oligamnios ne peut causer d'ankylose vertébrale dans cette position et en outre l'affection ne paraît pas congénitale chez notre malade. Je ne vois pas non plus qu'une lésion acquise des centres nerveux, méningée, cérébrale, ou spinale, puisse se traduire par un tel ensemble symptomatique frappant les articulations seulement, et laissant intactes la musculature, la sensibilité, les réflexes. La généralisation de l'affection à la totalité des

(1) APERT, *Société anatomique*, 1895, p. 767 ; *Société médicale des hôpitaux*, 26 mai 1899 ; Iconographie de la Salpêtrière, 1901, XIV, planche XLII.

Digitized by Google

Digitized by Google

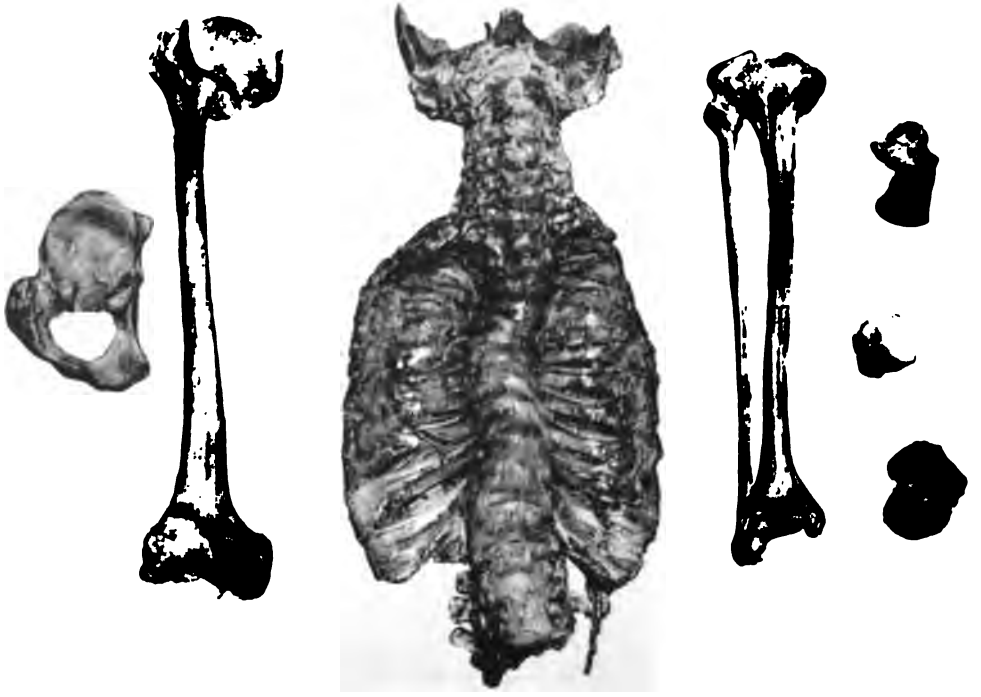

ANKYLOSES GÉNÉRALISÉES
de la colonne vertébrale et de la totalité des membres.
(E. Apert.)

Photographies du squelette

Héliotypie H. Dujardin, Paris

Digitized by Google

membres, l'absence de soudure osseuse, l'existence d'une lordose au lieu d'une xyphose, le début brusque dans le jeune âge, la marche plutôt régressive que progressive créent avec la *spondylose*, au sens de M. Marie, même en la supposant étendue par exception aux extrémités des membres, une différence de nature empêchant tout rapprochement.

Il ne s'agit pas non plus de la *cyphose hérédotraumatique* du même auteur. Sans invoquer d'autres différences, le fait qu'il y a dans notre cas une lordose et non une cyphose suffit à éloigner cette idée.

De tous les faits analogues que nous avons trouvés dans la littérature médicale, un seul nous a paru pouvoir être rapproché du nôtre. C'est celui qui fait l'objet de la thèse de Mme Kritchevsky-Gochbaum (1), inspirée par le professeur Raymond. Une jeune fille était atteinte d'ankyloses articulaires généralisées, qui l'immobilisaient en position vicieuse. Les diverses articulations avaient été successivement et progressivement atteintes pendant l'enfance. La photographie jointe à cette thèse montre que les déformations consécutives à ces ankyloses n'étaient pas identiques à celles de notre malade. Néanmoins, au point de vue du processus morbide, c'est encore à cette observation que notre cas ressemble le plus.

Bref ce malade ne me paraît pas rentrer dans un cadre nosologique actuellement tracé. C'est pourquoi j'ai cru utile de publier son histoire et ses photographies.

AUTOPSIE

Notre travail était à l'impression, quand le malade a succombé le 6 décembre aux progrès de sa tuberculose pulmonaire.

L'autopsie a montré dans les viscères les lésions habituelles de la tuberculose pulmonaire chronique, sans qu'il y ait de ce côté rien à noter de particulier.

Les parties les plus intéressantes à examiner étaient le squelette et les articulations. Il nous a été permis d'enlever, de conserver et d'étudier à loisir la colonne vertébrale, et le membre inférieur droit. Afin d'avoir entière l'articulation de la hanche nous avons enlevé avec le membre inférieur la plus grande portion de l'os coxal, en désarticulant le pubis et en portant un trait de scie sur l'iléon au-dessus de la cavité cotyloïde. De même, avec la colonne vertébrale, nous avons enlevé la partie postérieure des côtes et la partie postéro-inférieure du crâne, comprenant l'occipital, les mastoïdes et les rochers (Pl. LXXI).

Voici les lésions que nous avons constatées :

(1) Kritchevsky-Gochbaum, *Sur un cas d'ankylose articulaire progressive et généralisée ; synarthrophyse*, thèse de Paris, 1900.

Digitized by Google

Muscles et tendons. — Tous les muscles nous ont paru sains, il n'y avait nulle part d'altération, ni de la chair musculaire, ni des tendons ; les *gaines synoviales* tendineuses étaient partout intactes.

Articulations. — Les *tissus péri-articulaires* étaient sains complètement ; les capsules articulaires, tant à la hanche, qu'au genou et au pied avaient leur aspect brillant, nacré, normal, de même que les ligaments péri-articulaires. Ce n'est qu'à la face antérieure du genou autour du cul-de-sac sous-tricipital que nous avons trouvé un tissu graisseux ferme, ayant tendance à devenir lardacé, au lieu de la graisse molle qui existe à ce niveau à l'état normal. Mais partout les ligaments et les faisceaux fibreux interarticulaires avaient leur aspect normal.

Au contraire, l'*intérieur de l'articulation,* dans toutes les articulations qu'il nous a été permis d'examiner, a présenté des lésions profondes. Il en a du moins été ainsi dans toutes les articulations diarthrodiales, tandis qu'au contraire les amphiarthroses, c'est-à-dire les articulations dépourvues de synoviales comme les articulations des corps vertébraux entre eux et la symphyse pubienne ne présentaient rien de particulier.

Dans toutes les articulations à synoviale et à cartilages articulaires (diarthroses), les *cartilages articulaires* étaient profondément altérés ; au lieu de la surface lisse et dure normale, ils étaient irréguliers comme épaisseur et comme consistance ; en appuyant le doigt sur le cartilage, il y pénétrait un peu et en le retirant, la synovie gluante qui s'étirait entre le doigt et le cartilage était colorée en blanc par une sorte de mélange avec le tissu cartilagineux ramolli.

Par places, la surface du cartilage se présentait creusée de petites dépressions arrondies ou ovalaires, certaines assez profondes pour laisser voir l'os à ce niveau ; en d'autres points le cartilage avait par petites taches disséminées une coloration blanc laiteux opaque tranchant sur le blanc bleuâtre transparent du reste du cartilage. Enfin la périphérie du cartilage au lieu de se limiter par une ligne régulière de démarcation avec le périoste, était dans presque toutes les articulations irrégulière, découpée en dents de scie. Ces lésions se sont retrouvées dans toutes articulations du membre inférieur, tant à la hanche, au genou et au cou-de-pied que dans les petites articulations du pied et des orteils.

Mais les lésions les plus importantes et les plus curieuses sont les déformations considérables des extrémités articulaires des os longs. Nulle part elles ne sont plus marquées qu'à la hanche.

Extrémité supérieure du fémur. — Comme on peut le voir sur la photographie reproduite dans la planche LXXI, et sur les figures ci-jointes (fig. 1 et 2), l'extrémité supérieure du fémur est considérablement déformée.

La tête fémorale a perdu complètement sa forme sphérique et le col n'existe pour ainsi dire plus. En arrière il n'est plus représenté que par une gouttière profonde de un centimètre de large entre les trochanters et la masse volumineuse qui remplace la tête fémorale. En avant cette masse volumineuse arrive à se continuer par une surface rugueuse avec le bord antérieur du grand trochanter.

Digitized by Google

L'axe de cette masse osseuse qui remplace à la fois la tête et le col du fémur n'a pas du tout la direction normale de ces parties.

Au lieu d'être dirigé de bas en haut et de dehors en dedans, il est dirigé de haut en bas et de dehors en dedans.

La forme en est très irrégulière, toutefois on peut la comparer grossièrement à un cône tronqué dont la base se confondrait avec la face interne des trochanters, et qui porterait en arrière, en dedans et en bas une profonde échancrure. Le sommet de ce cône, tronqué, est remplacé par une surface plane, dont le contour rappelle assez la forme d'une oreille. Dans la concavité

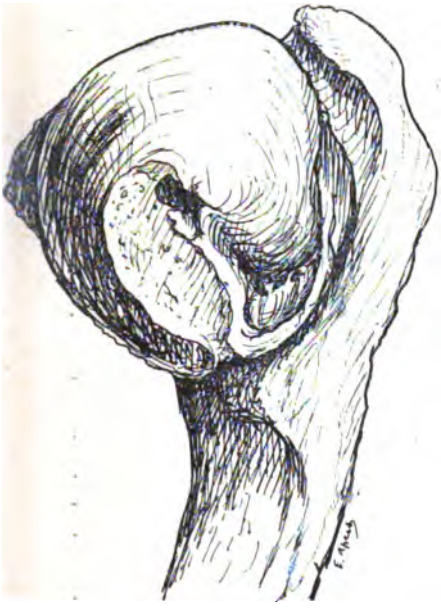

Fig. 1. — Face interne de la tête fémorale.

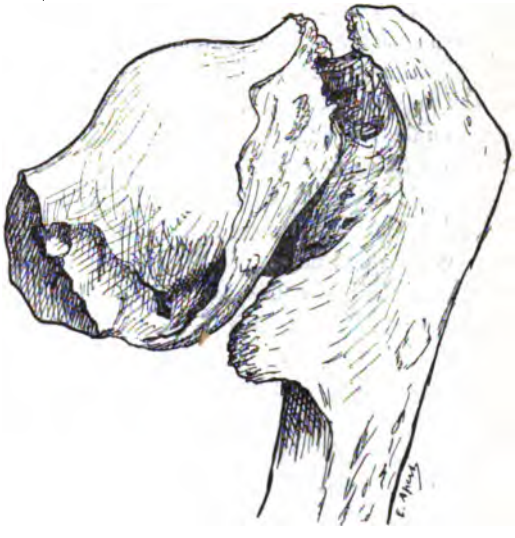

Fig. 2. — Face postérieure de la tête fémorale.

de cette oreille, au point qui correspondrait au conduit auditif, une profonde rainure marque l'insertion du ligament rond intraarticulaire.

Cette surface plane en forme d'oreille est dépourvue de cartilage ; tout le reste de la volumineuse masse que nous avons décrite est au contraire cartilagineuse, en sorte que la portion articulaire de la tête du fémur est beaucoup plus étendue que normalement.

Cavité cotyloïde. — Elle est très large et très profonde, de forme conique plutôt que sphérique, de façon à s'adapter à la forme analogue de la tête fémorale. Elle a vraiment la forme d'une cuvette, et non celle d'un bol qui se rapproche plus de sa forme normale.

L'arrière-fond de la cavité cotyloïde est très profond et plan ; l'os iliaque est réduit à ce niveau à une mince lame transparente de tissu compact ; cet arrière-fond plan répondait à la surface plane qui limite en dedans la tête fémorale.

Digitized by Google

Le sourcil cotyloïdien est très saillant et très tranchant, il se prolonge en bas par deux masses saillantes qui transforment l'échancrure ischio-pubienne de la cavité cotyloïde en une gouttière profonde.

Le reste de l'os iliaque n'a rien de particulier ; la diaphyse du fémur est mince et grêle, mais sans déformation.

Extrémité inférieure du fémur. — Beaucoup moins déformée que l'extrémité supérieure, elle présente néanmoins des saillies irrégulières en dent de scie sur tout le pourtour de la surface articulaire de la trochlée et des condyles. Il semble que ces surfaces articulaires aient été aplaties et que le contour ait été rehaussé. En particulier, il existe une crête saillante et aiguë sur le bord externe du condyle externe, débordant de beaucoup la tubérosité externe sus-jacente.

Rotule. — Elle ne présente de particulier que l'irrégularité du pourtour de son cartilage d'encroûtement.

Extrémité supérieure du tibia. — Là aussi, les bords des surfaces articulaires sont saillants, aigus, rehaussés, et présentant çà et là des pointes aiguës en dent de scie ; il en résulte que le contour de la partie encroûtée de cartilage est très irrégulier.

Cependant les fibrocartilages interarticulaires sont absolument normaux. Leur surface lisse et brillante contraste avec les altérations du cartilage d'encroûtement des extrémités osseuses.

Extrémité supérieure du péroné. — Elargie et comme évasée par aplatissement de haut en bas.

Extrémité inférieure du tibia et du péroné. — C'est là que la sorte de rehaussement du rebord articulaire de l'os prend les plus grandes proportions. Une sorte de crête osseuse mince et déchiquetée règne sur tout le bord antérieur de la partie antérieure du tibia et des deux malléoles. Sur la malléole péronière, une lamelle osseuse mince se prolonge d'un centimètre en avant et en dedans, à la rencontre d'une lamelle semblable venue du tibia. La figure 3 en dit du reste plus que toutes les descriptions.

Fig. 3. — Extrémités inférieures du tibia et du péroné (face antérieure).

Os du pied. — Les os courts du pied : calcanéum, astragale, cuboïde, scaphoïde, cunéiformes n'ont à signaler qu'une certaine dentelure saillante des bords de leurs facettes articulaires. Mais les os longs du pied, métacarpiens et phalanges, présentent des lésions épiphysaires absolument analogues à celles du tibia et du péroné, c'est-à-dire une sorte de rebroussement du rebord osseux autour du cartilage articulaire, formant une crête osseuse aiguë et crenelée.

Digitized by Google

L'extrémité antérieure du premier métatarsien présente une disposition spéciale ; la crête osseuse forme ici deux larges expansions à la face inférieure de l'os, qui forment comme deux ailes, et qui tiennent à la prolongation de cette crête osseuse autour des facettes articulaires qui répondent aux deux os sésamoïdes (Fig. 4).

Enfin au niveau de l'articulation phalango-phalanginienne du gros orteil, nous relevons, outre les altérations qu'offrent toutes les extrémités articulaires, la présence anormale dans le tendon du long fléchisseur propre, d'un os sésamoïde, gros comme un pois et en forme de tétraèdre.

Colonne vertébrale. — La colonne vertébrale présente, d'une part, des déformations d'ensemble lui imprimant des courbures anormales, d'autre part, des déformations de certaines vertèbres en particulier. La colonne cervicale a sa direction normale, mais la colonne dorsale présente plusieurs inflexions ; tout d'abord elle s'infléchit en bas et à gauche, et forme une première courbure à convexité gauche dont le sommet est à la 3e dorsale, puis une seconde

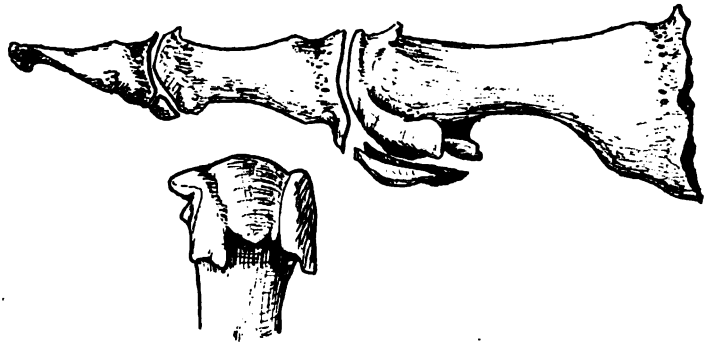

Fig. 4. — Squelette du gros orteil et du métacarpien correspondant (face interne). — Au-dessous, tête du même métacarpien (face inférieure).

courbure à convexité droite dont le sommet est au disque intermédiaire aux 6e et 7e dorsales ; une troisième courbe à convexité gauche dont le sommet est à la 9e dorsale ; enfin une quatrième courbure à convexité droite dont le sommet est à la 12e dorsale, en sorte que la colonne lombaire est oblique en bas et à gauche.

Les vertèbres sont très inégales comme épaisseur. Quelques-unes sont aplaties comme si elles avaient été écrasées par une double pression verticale ; parfois l'aplatissement est plus prononcé d'un côté que de l'autre, et la vertèbre a la forme d'un coin triangulaire.

Les quatre premières vertèbres cervicales semblent normales ; mais la 5e et la 6e sont fortement aplaties. Elles mesurent 6 et 8 millimètres de hauteur, tandis que la 4e en mesure 10 et la 7e, ainsi que la première dorsale 11. La 2e dorsale n'a que 7 millimètres de haut. La 3e est triangulaire, elle a 6 millimètres sur sa face droite et 12 sur sa face gauche. La 4e mesure 9 à droite et 13 à gauche. Cette diminution de hauteur de la face droite tient à ce que

Digitized by Google

cette face est fortement repliée sur elle-même, en sorte qu'un profond sillon semi-circulaire horizontal existe sur cette face, et se perd sur la face antérieure. La 5e dorsale a une forme très irrégulière. Elle est comme formée de deux coins triangulaires unis par leur sommet ; elle mesure en hauteur 9 millimètres sur la face droite, 3 millimètres seulement sur la ligne médiane et 9 millimètres sur la face gauche. La 6e dorsale, en forme de coin mesure 12 millimètres sur sa face droite, 8 sur sa face antérieure et 3 sur sa face gauche. Les dernières vertèbres dorsales, et les vertèbres lombaires sont beaucoup moins déformées, et les inflexions de la colonne dans ces régions tiennent à ce que l'axe de la vertèbre est oblique par rapport aux bases au lieu d'être perpendiculaire.

Si l'on sépare les corps vertébraux les uns des autres, on se rend compte que les disques intervertébraux ont leur structure absolument normale.

En arrière de la colonne les apophyses épineuses et les lames vertébrales s'imbriquent étroitement les unes sur les autres ; les déviations de la ligne des apophyses épineuses sont moins marquées que celles des corps vertébraux, ce qui explique que, pendant la vie, la lordose seule avait été notée, et que les déviations latérales, multiples et se contrebalançant, avaient échappé. Les articulations des côtes avec les corps vertébraux et avec les apophyses transverses, ainsi que les articulations des apophyses articulaires des vertèbres entre elles n'offrent rien de particulier.

En résumé ce qui est surtout frappant dans l'examen des os de ce malade, c'est du côté des os longs des membres, une sorte d'aplatissement des extrémités articulaires, avec un rebroussement osseux au pourtour du cartilage. Il en est ainsi toutes les fois que la tête articulaire fait directement suite à l'axe de l'os. Quand cette tête articulaire est oblique, comme à l'extrémité supérieure du fémur, la déformation est beaucoup plus grande et la tête semble écrasée et fortement déviée dans le sens de la pression qu'elle a à supporter le plus habituellement. Les os courts des membres sont peu altérés. En revanche, un certain nombre de vertèbres ont subi un aplatissement comparable à celui de la tête du fémur (1).

*
* *

De quoi peut-il s'agir, et de quel diagnostic étiqueter ce cas ? Il ne s'agit certainement, ni de rachitisme, ni d'ostéomalacie. Si l'on n'examinait que les os des membres on pourrait à la rigueur considérer qu'il s'agit d'une variété d'arthrites déformantes généralisées. Mais aux vertèbres, les déformations portent sur le corps même des vertèbres et nullement sur les disques intervertébraux. L'extrémité osseuse articulaire semble au reste atteinte par elle-même indépendamment de l'articulation, car la synoviale ne paraît pas atteinte et des parties intra-articulaires, comme les fibrocartilagineuses du genou, tranchent par leur intégrité avec les lésions des

(1) Le cerveau et la moelle ont été recueillis et seront l'objet d'un examen ultérieur.

Digitized by Google

extrémités osseuses. C'est donc, semble-t-il, l'os qui est pris pour son propre compte. Mais l'os compact échappe partout à la lésion ; partout où l'os est déformé, c'est de tissu spongieux qu'il s'agit.

Nous sommes donc en présence d'une affection osseuse systématisée, épargnant le tissu compact, et frappant certaines parties bien spécifiées du système osseux, à savoir les épiphyses des os longs et les corps vertébraux.

Si l'on veut donner à cette affection un nom caractéristique, il faudra s'attacher à rappeler ces caractères dans la dénomination ; le nom de SPONGIOPATHIE SPONDYLOÉPIPHYSAIRE pourrait servir, semble-t-il, à dénommer cette forme morbide.

Digitized by Google

NOTE SUR UN VASE GREC DE L'ERMITAGE

OU SONT FIGURÉES

DES OPÉRATIONS CHIRURGICALES

PAR

JEAN HEITZ,

Interne des hôpitaux.

Les photographies reproduites planche LXXII sont celles d'un petit vase en électon (alliage de quatre parties d'or pour une d'argent) qui se trouve exposé dans la salle des bijoux grecs, au musée de l'Ermitage, à St-Pétersbourg. Ce vase a été découvert en 1831, avec les objets qui l'accompagnent (armes, bijoux, miroirs, etc.), dans les fouilles du tumulus de Kovl-Oba, près de la ville de Kertch, en Crimée.

Kertch est bâtie sur l'emplacement de l'ancienne Panticapée, une des villes grecques les plus riches et les plus florissantes qui s'élevèrent sur les rivages du Pont-Euxin. Le tumulus de Kovl-Oba, si l'on en juge par sa disposition intérieure et son mobilier, a dû servir de sépulture, non à un grec, mais à un prince barbare, un scyte à demi grécisé, qui s'y est fait enterrer, selon la coutume, avec sa femme, quelques personnes de son entourage, ses objets préférés.

Parmi les objets qui ont été trouvés près des squelettes, certains présentent un caractère à demi-barbare; d'autres, au contraire, sont d'un travail achevé, et nous reportent à l'époque la plus florissante de l'art grec, au IVe siècle avant Jésus-Christ. Les vases principalement nous donnent de nombreux détails sur la manière de vivre des peuplades scytes. Nous les y voyons à cheval, tirant de l'arc, domptant les chevaux sauvages. Sur l'un d'eux, on voit deux scytes embrassés, tenant chacun d'une main la poignée d'une seule et même coupe, attitude que le texte d'Hérodote nous a appris depuis longtemps être un symbole d'amitié. Mais le vase qui fait le sujet de cette note, représente des scènes très spéciales qui en augmentent à nos yeux l'intérêt. Parmi les quatre sujets qui se déroulent sur ses flancs bombés, deux seulement sont reproduits planche LXXII. Les deux autres représentent l'un, un scyte assis, tendant son arc, l'autre un roi

Digitized by Google

OPERATIONS CHIRURGICALES
figurées sur un **vase grec** du Musée de l'Ermitage, à St-Pétersbourg.

(Jean Heitz.)

Masson & Cie, Editeurs

Digitized by Google

Berthaud. — Paris

Digitized by Google

couronné, assis sur un petit tertre, appuyant son front sur sa lance, et écoutant un messager armé, accroupi devant lui.

Les deux autres scènes reproduites ici, constituent deux des représentations les plus reculées que l'on connaisse, d'opérations chirurgicales. Nous n'avons trouvé signalées, en effet, dans que la peinture de Pompéi, étudiée par H. Meige : *Vénus pansant la blessure d'Enée* (1) et quelques dessins de vases étrusques, relevés par Daremberg dans son mémoire : *La Medecine dans Homère* (2).

Dans le premier groupe (planche LXXII, A) on voit un grand barbare, de forte structure, à longue chevelure et à barbe puissante, le front peu élevé, le nez droit et un peu long. Il a posé la main gauche sur la tête du patient, et de l'index droit, il examine délicatement et avec une attention soutenue la mâchoire de ce dernier. S'agit-il d'une blessure reçue à la chasse ou à la guerre, ou simplement d'un vulgaire mal de dents ? Question difficile ! Mais il faut admirer le réalisme de la scène, l'expression de visage du malade, si expressive de douleur, le geste de la main gauche qui s'appuie nerveusement sur son genou, et le mouvement involontaire de défense par lequel il arrête la main qui, tout en cherchant à le guérir, ravive atrocement sa douleur.

En B encore les mêmes types, mêmes costumes. Ici, comme là, les deux scytes sont vêtus d'un caftan en peau, en fourrure, et dont le poil est vraisemblablement tourné en dedans. Leur ceinture est une courroie revêtue d'ornements métalliques. Ils ont des chaussures souples, sans semelles, des chaussures de cavaliers.

L'un des deux scytes de la scène B, agenouillé, porte sur la tête une sorte de capuchon. C'est le chirurgien. De la main gauche, il soulève le talon du membre blessé. De son côté, le malade soutient le mollet qui repose dans sa main large ouverte. La bande a été roulée déjà deux ou trois tours sur le bas de la jambe, et le chef libre reste plié plusieurs fois dans la main du panseur qui, peu ingénieux, n'a pas songé préalablement à la rouler en sens inverse (3). Cette bande qu'il va enrouler, il la maintient légèrement tendue, et cette tension qui se transmet aux tours déjà formés, est sans doute pénible à supporter, car ici encore, nous voyons le malade, essayer d'un geste de lui retenir la main.

(1) H. Meige, *La blessure d'Enée*, Nouvelle Iconographie de la Salpêtrière, 1896, p. 36.

(2) Daremberg, *La médecine dans Homère*, Revue archéologique, 1865.

(3) Il est intéressant de retrouver le même procédé dans la coupe de Sosias, au IVe siècle également, trouvée dans la tombe de Volci, en Etrurie, et maintenant au Musée de Berlin. Achille, pansant le coude blessé de Patrocle, se sert d'une bande non roulée qu'il prend par le milieu (Daremberg, *loc. cit.*).

Digitized by Google

Il est curieux de retrouver ce détail deux fois de suite. Il semble pourtant que le peuple des steppes devait être patient et dur à la douleur. Il faudrait donc mettre en cause le peu de légèreté de main des chirurgiens scytes. C'est peut-être la pensée railleuse qu'a voulu nous suggérer l'artiste grec inconnu qui travaillait d'une façon si finie il y a plus de 2.000 ans, et dont l'œuvre nous donne, à travers les siècles, des détails si curieux et si précis sur les mœurs, sur la chirurgie rudimentaire des scytes du IVe siècle.

Digitized by Google

LA SAIGNÉE EN IMAGES

(Suite et fin)

PAR

HENRY MEIGE

A côté des œuvres d'art dont nous venons de parler, le dossier iconographique de la saignée compte un grand nombre de documents figurés de valeurs différentes, dont quelques-uns remontent à une date assez reculée.

Charcot et Paul Richer ont décrit et reproduit une des plus anciennes figurations de saignée ; c'est une curieuse miniature extraite du bréviaire Grimani, conservé à la Bibliothèque de Saint-Marc, à Venise. « C'est, disent-ils, une scène de petite chirurgie très finement interprétée. Elle se passe dans la boutique du chirurgien ou mieux du barbier. L'opérateur, qui porte sa trousse à sa ceinture, s'apprête, la lancette à la main, à pratiquer la saignée. Il s'y prend de la bonne façon, et l'attention qu'il y apporte nous assure la réussite de l'opération. Le patient d'ailleurs paraît peu inquiet ; il lui abandonne son bras droit pendant que de la main gauche il tient lui-même le bassin destiné à recevoir le sang. On voit au-dessus du pli du coude le lien destiné à interrompre le cours du sang, et le gros bâton que l'opéré serre de la main droite a un double but : il sert de point d'appui pour le soutien du membre tout entier, en même temps que par la pression dont il est l'objet, il fait refluer le sang des parties profondes vers la veine ouverte (1). »

Dans une récente et fort belle publication italienne du *Catalogue raisonné de l'exposition d'Histoire de la Médecine* tenue à Milan en 1898, M. Piero Giacosa a réuni de fort curieux documents sous le nom de *Magistri Salernitani nondum editi* (2).

On y voit en particulier une superbe édition des œuvres d'Avicenne, de la Bibliothèque de Bologne, enrichie de miniatures représentant toute une série d'opérations chirurgicales.

(1) Voy. *Difformes et malades dans l'art*, p. 113.
(2) Chez Bocca, édit. Turin.

Digitized by Google

La Planche 13 de ce beau recueil nous montre, avec un curieux intérieur de pharmacie, différentes scènes de petite chirurgie, l'application des ventouses, des cautères, et une saignée.

Le patient est assis sur un tabouret, soutenu en arrière par le docteur. Il serre dans la main droite un long bâton dont un aide tient l'autre bout. Du pli du coude jaillit un filet de sang qui tombe dans une écuelle que présente l'aide.

Nous voyons ici encore ce fameux bâton que n'a pas oublié Téniers dans son tableau du musée de Draguignan.

Il faisait partie du rituel de toute saignée orthodoxe.

« Le baston qu'on met à la main du malade (tant pour luy soustenir le bras que pour aider le coulement du sang en le contournant et en serrant) doit estre rond, de moyenne grosseur, et aussi long qu'il sera besoin pour supporter le bras, selon les diverses situations que l'on fera tenir au malade (1). »

Plus tard, le bâton a été remplacé par une bande roulée, ou le lancettier du médecin. Ou bien on se contenta de dire au malade de serrer son pouce entre ses autres doigts. Le but était le même et l'effet également.

Hermann Peters, dans son récent ouvrage *Der Arzt und die Heilkunst in der deutschen Vergangenheit* (2), parmi tant d'intéressantes reproductions de gravures allemandes concernant la médecine, a réuni plusieurs figurations de saignées.

La Saignée d'un homme, gravure sur bois extraite de *Liber pestilientalis*, de H. Brunschwig (Strasbourg, Grüninger, 1500). On y voit encore le bâton traditionnel, le lac de compression et une large palette que le patient à demi pamé tient sur ses genoux.

La Saignée d'une femme, gravure sur bois (Lubeck, 1519).

Et une autre *Saignée d'une femme*, gravure sur bois, tirée de A. Sytz (*Traité de la saignée*, 1520).

Enfin *la Saignée d'un goutteux*, gravure de H. Burgkmaier, tirée de Avila, *Régime de la santé* (Augsburg, Steyner, 1536). Le patient tient encore à la main le bâton de saignée, tandis que l'opérateur, un barbier au costume martial, s'apprête à donner le coup de lancette. Pendant ce temps, le médecin, qui ne saurait déchoir jusqu'à cette opération infime, disserte et ratiocine copieusement sur la nature de la maladie.

On trouve dans la *Chirurgie française* de Jacques Guillemeau (1594), une gravure (3) représentant une saignée avec tout son attirail traditionnel .

(1) Pierre Heurtault, *Traité de la phlébotomie*, 1622 ; cité par A. Franklin, *Variétés chirurgicales*, p. 27.

(2) Leipsig, 1900.

(3) Reproduite *in* Franklin, *Variétés chirurgicales*.

Digitized by Google

Digitized by Google



PUBLIC LIBRARY

LA SAIGNÉE

Gravure de A. Bosse (1605-1678).

Masson et Cie, Éditeurs.

Digitized by Google

Le patient est assis sur un grand fauteuil, tendant son bras droit au barbier qui palpe avec soin la région du pli du coude avant d'opérer ; un lac enserre le biceps. Près de lui, un jeune aide tient une palette et le bâton. Derrière, le médecin, solennel, barrette en tête, surveille d'un œil sévère le barbier-chirurgien. Une lancette et des palettes complètent la décoration de cette vignette.

Les *Calendriers de saignée* ont aussi fourni matière à l'imagerie.

Il y avait en effet des jours propices pour la saignée, et d'autres jours où elle était néfaste. A Paris, le 1er mai passait pour la date la plus favoble ; les barbiers ce jour-là faisaient couler des tonneaux de sang.

Bien fin qui pourrait trouver les lois de ces préférences journalières. « Ainsi, du 20 mars au 20 avril, les saignées étaient mauvaises les 1, 2, 8, 10, 16, 17, 23, 24, 26, 30 et 31e jours ; elles étaient bonnes les 4, 5, 6, 9, 11, 13, 14, 15, 18, 20, 22, 25, 27 et 28e jours (1). »

Quant aux 3, 7, 12, 19, 21 et 29e jours, on pouvait tenter la chance, mais sans garantie de succès.

Dans les couvents, la saignée faisait rage. Périodiquement, tous les religieux passaient par la lancette, aux *jours malades* ou *jours de la minution de sang*.

« Ce n'était pas là une mortification, dit dom Calmet, puisqu'au contraire c'était une sorte de délassement, et que l'habitude prise on ne pouvait plus s'en passer (2). »

« Le *minutor* chargé de l'opération comptait aussi des laïcs parmi ses clients (3) ».

H. Peters a reproduit un curieux calendrier de saignée, une gravure sur bois d'environ 1480 du cabinet des estampes de Munich.

On y voit, sur un schéma humain, l'indication des veines où les saignées doivent être faites suivant les signes du zodiaque, et à quelles affections elles seront favorables.

Au XVIIe et au XVIIIe siècle, à l'époque où régnait en souveraine la « bonne, saincte, divine saignée » les images ne sont pas rares (4).

Une gravure d'Abraham Bosse que nous reproduisons Pl. LXXIII est bien connue. C'est la saignée d'une grande dame, saignée pompeuse et solennelle comme il convenait au temps du grand roi.

(1) D'après l'*Empiric charitable*, de La Martinière cité par Le Maguet, in *Le monde médical parisien sous le grand roi*, p. 282.

(2) Cité par Franklin, *Variétés chirurgicales*, p. 4.

(3) *Ibid.*, p. 5.

(4) Alfred Franklin, dans ses *Variétés chirurgicales* (Plon-Nourrit, 1894), a consacré un chapitre plein de citations curieuses à l'histoire de la saignée.

Voyez aussi Le Maguet, dans son bel ouvrage sur le *Monde médical parisien sous le grand roi, suivi du Portefeuille de Vaillant* (Maloine, 1899).

Digitized by Google

A. de Bosse semble y avoir fait le portrait véritable de l' « habile phlébotomiste » dont parle Dionis :

« Il faut qu'il soit bien fait pour ne point déplaire au malade, qu'il ait de l'esprit pour persuader ce qu'il dit, qu'il ait la vue nette et perçante pour distinguer les moindres objets, de sorte qu'il n'ait point de faiblesse dans les yeux, ou qu'il ne soit point obligé de regarder de trop près ; qu'il n'ait point aussi la main trop grosse parce qu'elle serait pesante, qu'il ait les doigts longs et grêles et que la peau soit blanche et fine, parce que le tact en est plus délicat ; il ne faut point qu'il soit sujet à boire de crainte qu'étant appelé la tête pleine de vin, il fut obligé de faire une de ces saignées difficiles ; il ne doit point pareillement arracher les dents, coigner les clouds, hacher du bois, jouer à la paume, au mail et à la boule, parce que tous ces exercices peuvent lui ébranler la main ; enfin il doit avoir son attention sérieuse pour la conservation de sa main, s'il veut bien saigner de long tems. »

On reconnaît là le même portrait du médecin petit maître que nous a laissé Mme de Sévigné et dont nous avons vu plus d'un exemple en peinture à propos du « Mal d'amour », — le docteur de P. van Sliegelant tout spécialement.

Sur la table on voit les « poilettes » ou « poêlettes » (1) de métal « ayant une petite oreille pour les tenir en cas de nécessité » ; il en fallait au moins deux ou trois « de trois onces » chacune. Tout cet attirail est soigneusement placé derrière la patiente.

Une servante apporte « l'eau de la reine de Hongrie, en cas que la malade appréhende de tomber en faiblesse ».

Il ne faut pas qu'elle soit effrayée par la vue du sang, de même qu'il faut se garder d'en laisser tomber sur ses vêtements la moindre goutte.

« C'est une circonstance, dit Dionis, qu'il ne faut pas oublier aux Dames de la première qualité dans les saignées de grossesse ou de précaution, car elles se parent ces jours-là pour recevoir leurs visites, et même avant la saignée, et si par hazard quelques gouttes de sang allaient salir et déranger leur parure, elles ne pardonneraient point au chirurgien. »

On se faisait en effet volontiers saigner devant une compagnie.

« Toutes les fois que j'ai saigné Mme la Dauphine, ajoute Dionis, ou quelqu'un des princes, la chambre était pleine de monde, et les princesses se mettaient sous le rideau du lit sans que cela m'embarrassât. »

Dans une saignée faite avec élégance le sang devait jaillir en arcade. Une belle parabole rutilante : c'était le comble de la distinction pour l'opérée, et de l'adresse pour l'opérateur.

(1) Petites poêles.

Digitized by Google

J'ai dans mes collections, une assez médiocre gravure du XVIIe siècle, atrocement peinturlurée, où une grande dame en costume d'apparat et en grand décolleté tend son joli bras à un jeune docteur musqué qui la soutient de la plus galante manière Du pli du coude jaillit en arcade un interminable filet sanglant qu'un petit amour joufflu recueille pieusement dans un bassin d'argent. Sur la table où s'accoude la gracieuse phlébotomisée, l'eau de la reine de Hongrie voisine avec la trousse à lancettes, un flacon de sel et un citron.

« Certaines Dames, dit Dionis, faisaient apporter dans leur chambre un seau plein d'eau de puits bien fraîche et faisoient jeter leur sang dans cette eau aussitôt qu'il était sorti ; elles prétendoient que par l'aventure de la sympathie le sang qu'il leur restoit en était rafraichi. »

Après l'opération, l'issue du sang était arrêtée par un bandage. Et ce bandage avait un nom spécial suivant le siège de la saignée : le *royal* pour la veine du pouls, le *chevestre* pour les veines des tempes, le *monocule* pour la veine du grand coin de l'œil, la *fronde* pour la veine du nez.

Nous n'en finirions pas si nous voulions passer en revue toutes les images décoratives, allégoriques ou symboliques inspirées par la saignée.

Leur intérêt médical est d'ailleurs fort minime.

La fureur phlébotomiste des siècles précédents explique leur abondance.

« Plus on tire de l'eau d'un puits, disait Botal, plus il en revient de bonne, plus la nourrice est tétée par l'enfant, plus elle a de lait ; le semblable est du sang et de la saignée..... »

*
* *

La majorité des documents iconographiques ont trait à la saignée du bras, de beaucoup la plus fréquente.

On saignait cependant en bien d'autres endroits, car on ne comptait pas moins de 45 veines saignables : 15 à la tête, 10 au bras, 6 aux mains, 2 au ventre, 2 au siège, 10 aux pieds, — et chaque saignée avait sa vertu particulière.

J'ai signalé, à propos des *Pierres de tête* (1), un certain nombre de documents où il semble qu'il s'agisse de la saignée « des veines qui sont derrière les oreilles », usitée contre les vertiges, les migraines, la « resverie, l'assoupissement et semblables dispositions de la tête qui proviennent de pléthore » (Paul d'Egine, A. Paré, Fabrice d'Aquapendente).

(1) Voy. Nouv. Iconogr. de la Salpêtrière, n°s 4 et 5, 1895.

Digitized by Google

*
* *

Il reste un mot à dire d'une saignée historique, celle de *Sénèque* le philosophe.

La mort de Sénèque nous a été racontée en détail par Tacite.

Sur l'ordre de Néron, qui soupçonnait Sénèque de conspirer contre lui et qui surtout ne lui pardonnait pas d'avoir critiqué son talent de poète et d'acteur, un centurion se présenta chez le philosophe qui vivait depuis quelques années avec Pauline, sa femme, et quelques disciples dans la retraite aux environs de Rome. Il lui fut ordonné de s'apprêter à mourir.

Pauline voulut partager le sort de son époux. Sénèque s'y refusa d'abord ; puis consentit.

« Je ne puis te priver, lui dit-il, de l'honneur d'un tel exemple. »

Après quoi, ils tendirent l'un et l'autre leurs bras, le genre de mort usité en pareil cas étant l'ouverture des veines.

Pour Sénèque, vieilli, affaibli par un régime très sobre, le sang ne s'écoulait qu'avec lenteur. *Seneca,quoniam senile corpus est parco victu tenuatum lenta effugia sanguini prebebat*. Aussi, outre la saignée du bras, dut-on lui ouvrir les veines des cuisses et des genoux, *crurum quoque et poplitum venas abrumpit* (1).

Mais bientôt il ressentit d'atroces douleurs, et pour éviter à sa femme le cruel spectacle de sa mort, il la pria de passer dans une autre pièce, restant seul avec ses disciples auxquels il tint des discours demeurés célèbres.

Cependant, la mort était lente à venir. Alors, le philosophe demanda à l'un de ses fidèles, Statius Annœus, versé dans l'art de la médecine, de lui donner le poison de Socrate, la ciguë. Il le but ; mais en vain, car déjà ses membres étaient glacés. On admettait en effet que l'action de la ciguë n'était efficace que si le corps avait conservé sa chaleur naturelle et à Athènes on recommandait aux condamnés de se promener un certain temps après l'absorption du poison.

C'est pourquoi Sénèque, afin de se réchauffer, résolut de se plonger dans l'eau chaude. *Stagnum calidæ aquæ introiit.*

Il mourut peu de temps après.

Quant à Pauline, sa femme, Néron ne voulant pas qu'on l'accusât d'un meurtre inutile, ordonna qu'on arrêtât l'hémorrhagie. *Servi libertique obligant brachia, premunt sanguinem.*

La mort de Sénèque a inspiré un grand nombre d'œuvres d'art. Nous nous contenterons de rappeler l'une des plus célèbres (Pl. LXXIV).

(1) Tacite, Livre XV, ch. LVIII.

Digitized by Google

Phototypie Berthaud, Paris

LA SAIGNÉE EN IMAGE

La mort de Sénèque

Tableau de P. P. RUBENS, Pinacothèque de Munich.

Masson & Cie, Editeurs

Digitized by Google

Digitized by Google

C'est un tableau de PP. Rubens (1577-1640), conservé à l'ancienne pinacothèque de Munich (n° 724. B. 1 m. 81 × 1 m. 52).

Sénèque, presque entièrement nu, est représenté au moment où, s'étant fait ouvrir les veines, et ayant par surcroît absorbé la ciguë, il vient, pour hâter la mort, de se plonger les jambes dans un bassin d'eau chaude. On voit, sur son bras gauche, au lieu d'élection, l'ouverture de la veine, d'où le sang jaillit.

Un des disciples, Statius Annœus, soutient ce bras, et à l'aide d'une ligature empêche le sang de refluer par les veines humérales superficielles.

Un autre disciple accroupi recueille fiévreusement les dernières paroles du philosophe.

Deux soldats, étonnés d'un tel stoïcisme, assistent à ce trépas solennel.

La composition de Rubens ne s'écarte guère de la tradition léguée par Tacite. Son Sénèque est cependant plus vigoureux qu'on n'imagine un homme affaibli par de longues privations, et le sang s'échappe en un jet suffisamment fort.

Nous ne voyons pas non plus que les veines saphènes aient été ouvertes aux membres inférieurs.

A cette scène majestueuse, manque un personnage important, Pauline, la femme de Sénèque. Mais ici, Rubens est demeuré fidèle à l'histoire, car vers la fin de son supplice, le philosophe la pria de se retirer à l'écart.

Cette scène, encore qu'elle soit condensée dans un cadre trop étroit, ne laisse pas d'être impressionnante.

Sénèque est une étude morphologique d'un réalisme admirable ; la sénilité des formes corporelles ne saurait être mieux rendue ; la maigreur d'un corps autrefois athlétique, la flétrissure de la peau, ses plis, ses glissements, sont d'une parfaite exactitude anatomique.

Quant à la tête, elle est d'une expression vraiment supérieure ; ce qui reste de vie dans ce corps exsangue est concentré dans les yeux, qui semblent illuminés par l'éclat des vérités éternelles de l'au-delà. Ce sont ces visions ultimes que Sénèque s'efforce de traduire en des propos dont son disciple attentif ne veut omettre aucun.

Quant à la saignée du bras en elle-même, elle est parfaitement conforme à la réalité : la plaie de la lancette siège à la meilleure place, les veines de l'avant-bras sont turgescentes comme il convient sous la pression exercée à l'extrémité inférieure du bras.

Rubens vivait au temps où la saignée était omnipotente. Il en avait vu faire certainement plus d'une dans son entourage, s'il n'en avait été lui-même plus d'une fois la victime.

Digitized by Google

D'autres œuvres d'art ont été inspirées par la *Mort de Sénèque*, parmi lesquelles on peut signaler :

Un tableau de SANDRART, au Musée de Berlin, représentant le philosophe assis, une jambe dans le bain, l'autre tendue vers le médecin qui s'apprête à lui ouvrir les veines. Ici l'artiste s'est encore conformé à la tradition de Tacite.

Une autre peinture de VAILLANT (Jacob) (1628-1691), à Prague, Galerie Nostitz (n° 134), nous montre Sénèque couché sur un lit d'apparat, entouré de ses disciples vêtus de costumes romains fantaisistes et prétentieux. Un médecin armé d'un bistouri fait sur le pied droit une incision à la naissance du gros orteil. Le sang coule dans un grand bassin doré.

Signalons encore un tableau de RIBERA (JOSEPE dit IL SPAGNOLETTO, Espagnol, 1588-1656), à Munich, Pinacothèque (n° 1281, t. 259, 241) (daté de 1645).

Un tableau de IL GUERCINO, gravé à l'eau forte par Ludovico Lana.

Deux de GIORDANO (Luca), Musée du Louvre (coll. La Caze), et Musée de Dresde.

Un autre de PITTONI, au Musée de Dresde.

Un de Pieter NEEFS, au Musée des Offices.

Un de PETERS (Anton. de) (allemand, 1723-1795), Musée de Cologne (n° 495).

Enfin il existe une *mort de Sénèque* de DELACROIX à la bibliothèque de la Chambre des Députés ; une autre de J. C. N. PERRIN (1754-1831), peint en 1780, actuellement au Musée de Dijon (n° 425), où l'on voit également Pauline, femme du philosophe, s'ouvrir les veines.

DAVID, en 1774, fut refusé au concours du prix de Rome, pour une *Mort de Sénèque* ; on dit même que, de chagrin, il voulut se suicider.

Digitized by Google

TABLE DES MATIÈRES

Achondroplasie (*Quelques remarques sur l'*), par A. Apert (3 pl. en photocollogr. et 1 photograv.), 290.
Achondroplasie (*A propos d'un cas d'*), par R. Cestan (6 pl. en photocollogr.), 277.
Ankylose généralisée de la colonne vertébrale et de la totalité des membres, par A. Apert (2 pl. en photocollogr.), 517.
Crampe des écrivains (*De la*) *et autres affections nerveuses professionnelles*, par Th. Savill, 149.
Délire par introspection mentale, par Vaschide et Vurpas, 238.
Démoniaques (*Les*) *et les malades dans l'art byzantin*, par Jean Heitz (5 pl. en photocollogr., 1 fig.), 84 et 61.
Dermographisme chez les épileptiques atteints d'helminthiase, par Lannois (1 pl. en photocollographie), 207.
Difformités du système nerveux central dans la spina bifida, par N. Solovtzoff (6 pl. en photocollogr., 18 photograv.), 118 et 251.
Ectromélien hémimèle (*Description d'un*) *avec quelques considérations sur l'hémimélie*, par E. Huet et Ch. Infroit (2 fig., 6 pl. en photocollogr.), 128.
Fatigue par les excitations de l'odorat (*Recherches expérimentales sur la*), par Ch. Féré, 327.
Genu recurvatum (*Le*) *dans la coxalgie*, par G. Gasne et Courtellemont (3 pl. en photocollogr.), 49.
Gérocomique (*La*), *un curieux moyen de prolonger la vie*, par A. Beauvois (1 fig.), 62.
Hémianopsie d'origine intra-cérébrale (*Anatomie pathologiqué de l'*), par Joukowsky (8 fig.), 1.
Hémihypertrophie (*Deux cas d'*), par A. Thomas (2 pl. en photocollogr.), 508.
Hérédo-ataxie cérébelleuse (*Sur l'anatomie pathologique de l'*), par Switalsky (2 fig., 2 pl. en photocollogr.), 373.
Hypertrichose (*L'*) *envisagée comme stigmate anatomique de dégénérescence*, par Lucien Mayet (1 pl. en photograv.), 266.
Hypertrophie des membres (*Sur une forme d'*), par E. Rapin (2 pl. eu photocollogr.), 473.
Kystes parasitaires du cerveau causés par le cystique du tœnia echinococcus, par Mousseaux, de Gothard et Riche (1 pl. en photocollogr.), 19.
Ladrerie cérébrale (*Un cas de*), par Léopold-Lévi et Louis Lemaire (4 fig.), 32.
Macrodactylie et microdactylie, par P. Bégouin et J. Sabrazès (2 pl. en photocollogr.), 305.
Myoclonie du type Bergeron chez un dégénéré hystérique, par R. Bernard, 316.
Nains (*Les*) *dans l'art, Remarques complémentaires*, par Henri Meige (1 pl. en photograv.), 371.
Nævus veineux et hystérie, par Ch. Binet Sanglé et Léon Vannier (2 pl. en photocollogr.), 213.
Ostéite déformante de Paget (*Un cas d'*) *avec mélanodermie. Autopsie*, par Lucien Hudelo et Jean Heitz (4 pl. en photocollogr.), 415.
Paralysie bulbaire aiguë (*Un cas de*) *chez un enfant*, par Kollarits (2 fig.), 11.
Paralysie du nerf cubital et contracture consécutive. Main en pince, par Jacinto de Léon (1 pl. en photocollogr.), 409.
Possédé (*Un*) *de Rubens. La transfiguration du Musée de Nancy*, par J. Heitz (1 pl. en photograv.), 274.
Rachitisme familial (*Sur un cas de*), par A. Zimmern (2 pl. en photocollogr.), 299.
Saignée (*la*) *en images*, par Henry Meige (6 pl.), 169, 462 et 531.
Sein hystérique (*Une observation de*), par Lannois (1 pl. en photocollogr.), 402.
Structure anatomique du système nerveux chez un anencéphale, par Vaschide et Vurpas (6 fig., 2 pl. en photocollogr.), 388.
Surdité corticale avec paralexie et hallucinations de l'ouïe, due à des kystes hydatiques du cerveau, par Paul Sérieux et Roger Mignot (4 fig.), 39.
Syphilis spinale (*Atrophie de la moelle dans la*), par E. Long et Wiki (21 fig.), 105.
Tapisseries de Reims (*Les*), par Henry Meige (3 pl. en photocollogr.), 97.
Travail d'un muscle (*Influence sur le*) *de l'activité d'autres muscles*, par Ch. Féré (5 fig.), 432.
Trophœdème (*Sur le*), par Henry Meige (1 pl. en photocollogr.), 465.
Trophœdème chronique (*Contribution à l'étude du*), par Hertoghe (3 pl. en photocollogr.), 496.
Trophœdème (*Observation de*), par Mabille (1 pl. en photograv.), 503.
Tumeur cérébrale, par E. Dupré et A. Devaux (2 pl. en couleur), 173 et 354.
Vase grec (*Note sur un*) *de l'Ermitage où sont figurées des opérations chirurgicales*, par Jean Heitz (1 pl. en photocollogr.), 528.

Digitized by Google

TABLE DES AUTEURS

Apert A. Quelques remarques sur l'achondroplasie (3 pl. en photocollogr. et 1 phot.), 290.

Apert A. Ankylose généralisée de la colonne vertébrale et de la totalité des membres (2 pl. en photocollogr.), 517.

Beauvois A. La gérocomique, un curieux moyen de prolonger la vie (1 fig.), 62.

Bégouin P. et J. Sabrazès. Macrodactylie et microdactylie (2 pl. en photocollogr.), 305.

Bernard R. Myoclonie du type Bergeron chez un dégénéré hystérique, 315.

Binet-Sanglé Ch. et Léon Vannier. Nœvus veineux et hystérie (2 pl. en photocollogr.), 213.

Cestan R. A propos d'un cas d'achondroplasie (6 pl. en photocollogr.), 277.

Courtellemont et G. Gasne. Le genu recurvatum dans la coxalgie (3 pl. en photocollogr.), 49.

Devaux A. et Ernest Dupré. Tumeur cérébrale, étude histologique et pathogénique (2 pl. en couleur), 173 et 354.

Dupré Ernest et A. Devaux. Tumeur cérébrale (2 pl. en couleur), 173 et 354.

Féré Ch. Recherches expérimentales sur la fatigue par les excitations de l'odorat, 327.

Féré Ch. L'influence sur le travail d'un muscle de l'activité d'autres muscles (5 fig.), 432.

Gasne G. et Courtellemont. Le genu recurvatum dans la coxalgie (3 pl. en photocollogr.), 49.

Gothard (de), Mousseaux et Riche. Kystes parasitaires du cerveau (1 pl. en photocollogr.), 19.

Heitz (Jean). Les démoniaques et les malades dans l'art byzantin (5 pl. en photocollogr., 1 fig.), 84 et 161.

Heitz J. Un possédé de Rubens. La transfiguration du Musée de Nancy (1 pl. en photograv.), 274.

Heitz (Jean). Note sur un vase grec de l'Ermitage où sont figurées des opérations chirurgicales (1 pl. en photocollogr.), 528.

Heitz (Jean) et (Lucien) Hudelo. Un cas d'ostéite déformante de Paget avec mélanodermie. Autopsie (4 pl. en photocollogr.), 415.

Hertoghe. Contribution à l'étude du trophœdème (3 pl. en photocollogr.), 496.

Hudelo (Lucien) et (Jean) Heitz. Un cas d'ostéite déformante de Paget avec mélanodermie. Autopsie (4 pl. en photocollogr.), 415.

Huet E. et Ch. Infroit. Description d'un ectromélien hémimèle avec quelques considérations sur l'hémimélie (2 fig., 6 pl. en photocollogr.), 128.

Infroit Ch. et E. Huet. Description d'un ectromélien hémimèle avec quelques considérations sur l'hémimélie (2 fig., 6 pl. en photocollogr.), 128.

Jacinto de Léon. Paralysie du nerf cubital et contracture consécutive. Main en pince (1 pl. en photocollogr.), 409.

Joukowsky. Anatomie pathologique de l'hémianopsie d'origine intracérébrale (8 fig.), 1.

Kollarits. Un cas de paralysie bulbaire aiguë chez un enfant (2 fig.), 11.

Lannois. Dermographisme chez les épileptiques atteints d'helminthiase (1 pl. en photocollogr.), 207.

Lannois. Une observation de sein hystérique (1 pl. en photocollogr.), 402.

Lemaire (Louis) et Léopold-Lévi. Un cas de ladrerie cérébrale (4 fig.), 32.

Léopold-Lévi et Louis Lemaire. Un cas de ladrerie cérébrale (4 fig.), 32.

Long E. et Wiki. Sur l'état atrophique de la moelle épinière de la syphilis spinale chronique (21 fig.), 105.

Mabille. Observation de trophœdème (1 pl. en photograv.), 503.

Mayet (Lucien). L'hypertrichose envisagée comme stigmate anatomique de dé-

Digitized by Google

générescence (1 pl. en photogravure), 266.
Meige (Henry). Remarques complémentaires sur les nains dans l'art (1 pl. en photograv.), 371.
Meige (Henry). La saignée en images (6 pl. en photograv.), 169, 462 et 531.
Meige (Henry). Les tapisseries de Reims (3 pl. en photocollogr.), 97.
Meige (Henry). Sur le trophœdème (1 pl. en photocollogr.), 465.
Mignot Roger et Paul Sérieux. Surdité corticale avec paralexie et hallucinations de l'ouïe due à des kystes hydatiques du cerveau (4 fig.), 39.
Mousseaux, De Gothard et Riche. Kystes parasitaires du cerveau (1 pl. en photocollogr.), 19.
Rapin E. Sur une forme d'hypertrophie des membres (2 pl. en photocollogr.), 473.
Riche, Mousseaux et De Gothard. Kystes parasitaires du cerveau (1 pl. en photocollogr.), 19.
Sabrazès J. et P. Bégouin. Macrodactylie et microdactylie (2 pl. en photocollogr.), 305.
Savill Th. De la crampe des écrivains et des autres affections nerveuses professionnelles, 149.
Sérieux (Paul) et Roger Mignot. Surdité corticale avec paralexie et hallucinations de l'ouïe due à des kystes hydatiques du cerveau (4 fig.), 39.
Solovtzoff. Les difformités du système nerveux central dans la spina bifida (6 pl. en photocollogr., 18 photograv.), 118 et 251.
Switalsky. Sur l'anatomie pathologique de l'hérédo-ataxie cérébelleuse (2 fig., 2 pl. en photocollogr.), 373.
Thomas (André). Deux cas d'hémihypertrophie (2 pl. en photocollogr.), 508.
Vannier (Léon) et Ch. Binet-Sanglé. Nœvus veineux et hystérie (2 pl. en photocollogr.), 213.
Vaschide et Vurpas. Délire par introspection mentale, 238.
Vaschide N. et Claude Vurpas. Structure anatomique du système nerveux chez un anencéphale (6 fig., 2 pl. en photocollogr.), 388.
Vurpas et Vaschide. Délire par introspection mentale, 238.
Vurpas et Vaschide. Structure anatomique du système nerveux chez un anencéphale (6 fig., 2 pl. en photocollogr.), 388.
Wiki et E. Long. Sur l'état atrophique de la moelle épinière dans la syphilis spinale chronique (21 fig.), 105.
Zimmern A. Sur un cas de rachitisme familial (2 pl. en photocollogr.), 299.

Digitized by Google

TABLE DES PLANCHES

Achondroplasie (Quelques remarques sur l') (A. Apert), XXXIX à XLII.

Achondroplasie (A propos d'un cas) (R. Cestan), XXXIII à XXXVIII.

Ankylose généralisée de la colonne vertébrale et de la totalité des membres (A. Apert), LXX et LXXI.

Démoniaques (Les) et les malades dans l'art byzantin (J. Heitz), V, VI, VII et XXI, XXII.

Dermographisme chez les épileptiques atteints d'helminthiase (Lannois), XXVI.

Difformités du système nerveux central dans la spina bifida (N. Solovtzoff), XI à XIV et XXVIII à XXX.

Ectromélien hémimèle (Description d'un) avec quelques considérations sur l'hémimélie (E. Huet et Ch. Infroit), XV à XIX.

Genu (Le) recurvatum dans la coxalgie (G. Gasne et Courtellemont), II à IV.

Hémihypertrophie (Deux cas d') (André Thomas), LXVIII et LXIX.

Hérédo-ataxie cérébelleuse, anatomie pathologique (Switalsky), XLVIII et XLIX.

Hypertrichose (L') stigmate anatomique de dégénérescence (L. Mayet), XXXI.

Hypertrophie des membres (E. Rapin), XLII et XLIII.

Kystes parasitaires du cerveau (Mousseaux, de Gothard et Riche), I.

Macrodactylie et microdactylie (P. Bégouin et J. Sabrazès), XLV et XLVI.

Nains dans l'art (Remarques complémentaires sur les) (Henry Meige), XLVII.

Nœvus veineux et hystérie (Ch. Binet-Sanglé et Léon Vannier), XXVII.

Ostéite déformante de Paget. Mélanodermie. Autopsie (Lucien Hudelo et Jean Heitz), LIV à LVII.

Paralysie du cubital, main en pince (Jacinto de Léon), LIII.

Possédé (Un) de Rubens, la transfiguration du Musée de Nancy (Jean Heitz), XIV.

Rachitisme familial (A. Zimmern), XLIII et XLIV.

Saignée (La) en images (Henry Meige), XXIII, LVIII à LX, LXXIII et LXXIV.

Sein hystérique (Lannois), LII.

Système nerveux d'un anencéphale (Vaschide et Vurpas), L et LI.

Tapisseries (Les) de Reims (Henry Meige), VIII à X.

Trophœdème (Sur le) (Henry Meige), LXI.

Trophœdème chronique (Contribution à l'étude du) (Hertoghe), LXIV à LXVI.

Trophœdème (observation de) (Mabille), LXVII.

Tumeur cérébrale (E. Dupré et A. Devaux), XXIV et XXV.

Vase grec de l'Ermitage (Note sur un) où sont représentées des opérations chirurgicales (Jean Heitz), LXXII.

Le gérant : P. Bouchez.

Imp. J. Thevenot, Saint-Dizier (Haute-Marne).

Digitized by Google

Digitized by Google

Digitized by Google

RISE STÉRILISÉE VIGIER
ET
CALOMEL STÉRILISÉE VIGIER
evard Bonne-Nouvelle, PARIS

RHUMES, GRIPPE, MAUX de GORGE
Toux, Insomnies, Douleurs de toute nature;
Souffrances des Enfants. etc.

SIROP ET PÂTE
BERTHÉ
à la CODÉINE PURE
Tolérance parfaite. Efficacité constante
Soulagement immédiat.

Au-dessous de 3 ans, 1 à 9 cuillerees à café d'une potion préparée avec 2 cuill. à bouche d'eau sucree et 1 cuillerée à café de *Sirop*; 1 à 3 morceaux de *Pâte*;
Au-dessus de 3 ans, 1 à 4 cuillerées à café de *Sirop*, pur ou mêlé à de la tisane; 2 à 8 morc. de *Pâte*;
Au-dessus de 14 ans. 2 a 9 cuillerées à café ou 1 à 3 cuill. à dessert de *Sirop*, 4 à 16 morc. de *Pâte*.
Sirop. 3 fr; Pâte, 1f60, dans les Phcies. — Exiger le Timbre Officiel.
FUMOUZE-ALBESPEYRES, 78, Faub. St-Denis, Paris.

Reconstituant général, Dépression du Système nerveux, Neurasthénie.

PHOSPHO-GLYCÉRATE
DE CHAUX PUR
NEUROSINE PRUNIER
NEUROSINE-SIROP — NEUROSINE-GRANULÉE
NEUROSINE-CACHETS
DÉPOT GÉNÉRAL :
CHASSAING et Cie, Paris, 6, avenue Victoria

Débilité générale, Anémie, Phosphaturie, Migraines.

MASSON et Cie, Éditeurs
LIBRAIRES DE L'ACADÉMIE DE MÉDECINE, 120, BOULEVARD SAINT-GERMAIN, PARIS (VIe)

VIENT DE PARAITRE :

LE MÉDECIN DANS LA SOCIÉTÉ CONTEMPORAINE
Conférences de déontologie
PAR LES DOCTEURS
P. LE GENDRE ET G. LEPAGE

olume in-16 . . . . . 2 fr.

Digitized by Google

CHEMINS DE FER DU NORD

PARIS-NORD A LONDRES

Viâ Calais ou Boulogne. — La plus rapide

Cinq services quotidiens. — En outre, les trains de l'après-midi et de Malle de nuit partant de Paris-Nord pour Londres à 3 h. 25 soir et 9 h. soir, et de Londres pour Paris-Nord à 2 h. 45 soir et 9 h. soir, prennent les voyageurs munis de billets directs de 3e classe.

	1re 2e cl.	1re 2e cl.	1re 2e cl.	1re 2e 3e cl.	1re 2e 3e cl.
	(o) (WR)	(o)	(o)		
PARIS..... dép.	9 35 m.	10 30 m.	11 20 m.	3 25 s.	9 » s.
	viâ Calais	viâ Boulogne	viâ Calais	viâ Boulogne	viâ Calais
LONDRES.. arr.	4 50 s.	5 50 s.	7 » s.	11 05 s.	5 30 m.
	(o) (W.R)	(o)	(o)	(W. Re)	
LONDRES.. dép.	9 » m.	10 » m.	11 » m.	2 45 s.	9 » s.
	viâ Calais	viâ Boulogne	viâ Calais	viâ Boulogne	viâ Calais
PARIS..... arr.	4 45 s.	5 50 s.	7 » s.	11 10 s.	5 50 m.

(o) Trains composés avec les voitures à couloir sur bogies de la Compagnie du Nord, comportant W.-C. et lavabo. (W. R) Wagon-Restaurant. (W. Re) Wagon-restaurant les vendredis et samedis. Les voyageurs de 1re cl. y ont seuls accès, les voyageurs de 2e cl. n'y sont admis qu'en payant le supplément de 2e en 1re cl.

Services officiels de la Poste (*viâ Calais*). — **La gare de PARIS-NORD** est le point de départ de tous les Grands Express Européens pour l'Angleterre, l'Allemagne, la Russie, la Belgique, la Hollande, l'Italie, les Indes, l'Égypte, etc., etc.

Services les plus rapides entre

PARIS, COLOGNE, COBLENCE et FRANCFORT-sur-Mein

Ces services en 1re et 2e classes, sont assurés comme suit :

Paris-Nord	dép.	1 50 s.	9 25 s.	Francfort-sur-Mein.....	dép.	8 25 m.	5 48 s.
Cologne.....	arr.	11 20 s.	7 51 m.	Coblence.....	dép.	11 16 m.	8 39 s.
Coblence.....	arr.	2 52 m.	11 06 m.	Cologne.....	dép.	1 45 s.	11 21 s.
Francfort-sur-Mein.....	arr.	6 40 m.	midi 17	Paris-Nord	arr.	11 17 s.	8 20 m.

En utilisant le Nord-Express **1re et 2e cl. entre Paris et Liège** et le train de luxe OSTENDE-VIENNE entre LIÈGE et FRANCFORT-SUR-MEIN, le trajet de PARIS-NORD à COBLENCE s'effectue en **10 heures** et celui de PARIS-NORD à FRANCFORT-SUR-MEIN en **12 heures**.

ALLER		Nord-Express 1re 2e cl.	RETOUR		Vienne-Ostende Train de luxe
Paris-Nord	dép.	1 50 soir	Francfort-sur-Mein.....	dép.	min. 36
Liège.....	arr.	7 06 —	Coblence.....	dép.	2 49 mat.
		Ostende-Vienne	Cologne.....	dép.	4 16 —
		Train de luxe	Liège.....	arr.	5 59 —
	dép.	8 08 soir			1re 2e cl.
Cologne.....	arr.	11 51 —		dép.	6 30 mat.
Coblence.....	arr.	1 22 mat.	Paris-Nord	arr.	midi 50
Francfort-sur-Mein.....	arr.	3 33 —			

CHEMINS DE FER DE P.-L.-M.

STATIONS HIVERNALES (Nice, Cannes, Menton, etc.)

Billets d'aller et retour de famille, valables 33 jours

Il est délivré du 15 octobre au 15 mai, dans toutes les gares du réseau P.-L.-M. sous condition d'effectuer un parcours simple minimum de 150 kil., aux familles d'au moins 4 personnes voyageant ensemble, des billets d'aller et retour collectifs de 1re, 2e et 3e classes pour les stations hivernales suivantes : **Hyères** et toutes gares situées entre **Saint-Raphaël-Valescure, Grasse, Nice** et **Menton**, inclusivement.

Le prix s'obtient en ajoutant au prix de 6 billets simples ordinaires (pour les 3 premières personnes) le prix d'un billet simple pour la 4e personne, la moitié de ce prix pour la 5e et chacune des suivantes. — ARRÊTS FACULTATIFS.

Les demandes de ces billets devront être faites 4 jours au moins à l'avance, à la gare de départ.

Digitized by Google

Digitized by Google

Digitized by Google

Digitized by Google

Digitized by Google

COUNTWAY LIBRARY
HC 3XXY 3

JUL 28 1920
385+

Digitized by Google

Digitized by Google